

MASARYKOVA UNIVERZITA
LÉKAŘSKÁ FAKULTA

Pokročilá diagnostika a léčba onemocnění hrtanu

Habilitační práce v oboru otorinolaryngologie

Komentovaný soubor prací

MUDr. Martin Formánek, Ph.D.

Brno 2022

Prohlášení

Prohlašuji, že předložená práce je původním autorským dílem, které jsem vypracoval samostatně. Veškerou literaturu a další zdroje, ze kterých jsem čerpal, v práci řádně cituji a jsou uvedeny v seznamu literatury.

V Ostravě dne:

MUDr. Martin Formánek, Ph.D.

OBSAH

1 ÚVOD	5
2 TEORETICKÁ ČÁST	6
2.1 Vyšetřovací metody hrtanu.....	6
2.1.1 Anamnéza.....	6
2.1.2 Příznaky nemocí hrtanu	7
2.1.3 Vizuální vyšetřovací metody.....	8
2.1.4 Vyšetření hlasu	13
2.1.5 Vyšetření polykání.....	14
2.1.6 Diagnostika laryngofaryngeálního refluxu	15
2.1.7 Diagnostika lidských papilomavirů	17
2.2 Nejčastější onemocnění hrtanu	17
2.2.1 Vrozené vady hrtanu	18
2.2.2 Záněty hrtanu.....	18
2.2.3 Benigní hrtanové léze	19
2.2.4 Nádory hrtanu.....	21
2.2.5 Poranění hrtanu.....	23
2.3 Léčba onemocnění hrtanu	24
2.3.1 Nechirurgická léčba	24
2.3.2 Chirurgická léčba.....	27
3 SOUHRN VLASTNÍCH VÝSLEDKŮ	32
3.1 Pokročilá diagnostika hrtanových patologií	32
3.1.1 Výzkum rizikových faktorů recidivující respirační papilomatózy	32
3.1.2 Diagnostika refluxní laryngitidy a laryngofaryngeálního refluxu.....	37
3.1.3 Využití nových optických metod k detekci hrtanových patologií.....	41
3.2 Léčba hrtanových patologií	45
3.2.1 Chirurgická léčba.....	45
3.2.2 Nechirurgická léčba	49
3.3 Prevence vzniku hrtanových komplikací	52
4 ZÁVĚR	57
5 LITERATURA	60
6 PŘÍLOHY	70

7 PŘEHLED PUBLIKACÍ AUTORA K TÉMATU PRÁCE	188
8 SEZNAM ZKRATEK.....	195
9 PODĚKOVÁNÍ.....	196

1 ÚVOD

Předkládaná habilitační práce v oboru otorinolaryngologie a chirurgie hlavy a krku je koncipována jako soubor komentovaných publikovaných prací, které jsou věnovány pokročilé diagnostice, chirurgické i nechirurgické léčbě onemocnění hrtanu. Této oblasti se dostává díky pokroku v léčivech i technologiích v poslední době stále větší pozornosti. Pracoviště autora, Klinika otorinolaryngologie a hlavy a krku Fakultní nemocnice Ostrava, tento trend v samotném počátku zachytilo, laryngologii v celé šíři se intenzivně věnuje, pořádá mezinárodní workshopy na toto téma a své zkušenosti si vyměňuje s pracovišti po celém světě. Díky tomu nejen poskytuje péči na úrovni srovnatelné s nejvýznamnějšími pracovišti, ale bylo schopno podílet se na dalším pokroku v oboru také svým výzkumem. Součástí výzkumného týmu je také autor předkládané práce. Publikace jsou prezentovány v druhé části habilitační práce jako „Souhrn vlastních výsledků“.

V první části práce jsou pro lepší přehlednost nejprve teoreticky shrnuty současné vyšetřovací metody hrtanu, následně zmíněny nejčastější hrtanové patologie a možnosti chirurgické i nechirurgické léčby.

2 TEORETICKÁ ČÁST

2.1 Vyšetřovací metody hrtanu

Nejčastější obtíže v oblasti hrtanu, které přivedou pacienta k vyšetření, jsou problémy s hlasem (chrapot, hlasová únava), pocit ztíženého nádechu (dušnosti), kašel a bolesti v krku. Podrobnější obraz o nemoci hrtanu dostáváme anamnestickými dotazy a pečlivým rozborem příznaků onemocnění. Diagnóza je zpravidla stanovena vizuálním vyšetřením hrtanu. Kvalitu hlasu lze posoudit speciálními vyšetřovacími metodami.

Tato kapitola vychází z knihy autora Respirační papilomatóza (Formánek 2022) a kapitoly Hrtan a průdušnice v knize Otorinolaryngologie a chirurgie hlavy a krku (Zeleník 2022). Tyto publikace budou proto citovány a pro potřeby práce výrazně zestručněny.

2.1.1 Anamnéza

Základem každého diagnostického procesu je řádné odebrání anamnézy. Anamnéza může mít různou podobu. Zpravidla začíná dotazy na délku a průběh obtíží (zhoršují se, kolísající průběh) a okolnosti jejich vzniku – zejména časovou souvislost s dalšími událostmi (hlasová zátěž, infekce, fyzická či psychická zátěž v době vzniku potíží, souvislost s užíváním medikace apod.). Nezbytné jsou informace o operacích a úrazech krku, hlasivek a dalších oblastech hlavy a krku. Údaj o operaci štítné žlázy a hrudníku je vodítkem zejména při podezření na poruchu hybnosti hlasivky. Dále nás zajímají především onemocnění respiračního a trávicího systému – alergie, průduškové astma, recidivující respirační infekty a refluxní problémy (dyspepsie a břišní dyskomfort, pálení žáhy, regurgitace). Systémová onemocnění a stavy způsobující kachexii a podvýživu též ovlivňují hlasovou kvalitu. Doplněním anamnézy je výčet užívaných léků, u žen je třeba neopomenout hormonální antikoncepci a gynekologickou anamnézu (hlas v průběhu těhotenství a menopauzy se může měnit).

Sociálně-pracovní anamnéza obsahuje cílené otázky na sociální a pracovní prostředí, včetně zátěže nepříznivým ovzduším či hlukem. Nesmí být vynechán údaj o nikotinizmu pacienta a okolí, důležitý je kvantitativní údaj (počet cigaret).

Specifické otázky při podezření na onemocnění spojené s infekcí lidským papilomavirem (HPV) přicházejí do úvahy v případě recidivující respirační papilomatózy (RRP) (tab. 2.1).

Tab. 2.1 Specifické otázky při podezření na onemocnění spojené s infekcí HPV

- přítomnost imunodeficiency u vyšetřované osoby i v rodině;
- aktivní i pasivní kouření;
- pracovní anamnéza se zaměřením na hlasovou profesionalitu;
- v případě chrapotu také na jeho subjektivní vnímání;
- u dětí na okolnosti porodu (vaginální versus císařský řez, věk matky při porodu) a na to, zda se jedná o prvorozené dítě;
- u dětí na přítomnost kondylomat u rodičů (v minulosti i nyní) a přítomnost projevů HPV infekce u sourozenců;
- historii očkování proti HPV (v případě dítěte také u rodičů a sourozenců);
- historii adjuvantní terapie v případě RRP;
- počet chirurgických výkonů a operační techniku, kterou byly provedeny.

2.1.2 Příznaky nemocí hrtanu

Nemoci hrtanu se nejčastěji projevují změnou charakteru hlasu (chrapotem), bolestí v krku, kašlem a ztíženým dýcháním (dušnost, dyspnoe).

Chrapot (dysfonie) označuje zhoršení kvality (čistoty) hlasu. Z časového hlediska dělíme chrapot především podle jeho trvání na akutní a chronický (trvajícím déle než měsíc).

Bolest v krku je typický příznak organického onemocnění hrtanu. Nejčastější příčinou je akutní zánět. Pálivá bolest lokalizovaná do výše chrupavky štítné či mandlí může být příznakem hlasového excessu a jiného poškození hlasivek. Chronická bolest (tupá, tlaková) je typická při nádorových procesech. Intermitentní idiopatická kolísající bolest může naznačovat funkční a psychické potíže.

Kašel je reflexní děj sloužící k odstranění cizích částic z dýchacích cest. Suchý dráždivý kašel je typický pro první stádia virového infektu dýchacích cest, laryngofaryngeální reflux (LPR) nebo nikotinismus. Produktivní kašel ukazuje na bakteriální zánět. Záchvatovitý kašel může být příznakem akutní laryngotracheitidy, astmatického záchvatu, aspirace cizího tělesa nebo kardiálních potíží.

Pokašlávání bývá příznakem chronického onemocnění. Při dlouhodobém průběhu může vzniknout psychická fixace na pokašlávání, což přispívá k poškození hlasivek.

Dušnost je život ohrožující stav. Akutní dušnost je příznakem sufokujícího zánětu, otoku hrtanu jiné etiologie, poranění hrtanu nebo cizího tělesa (aspirace). Chronická a progresivní dušnost hovoří pro nádor nebo kardiopulmonální onemocnění. Porucha dýchání pocíťovaná jako

dechová tíseň může být též projevem neurologického onemocnění či metabolického rozvratu. Typickým zvukovým fenoménem při obstrukci dýchacích cest je stridor. Inspirační stridor vzniká při obstrukci horních dýchacích cest.

Porucha polykání typicky souvisí s bolestí v krku. Zakuckávání znamená záchvat kašle při polykání, je typickým příznakem aspirace.

Hemoptýza je varovným příznakem vyžadujícím bezpodmínečně klinické objasnění.

2.1.3 Vizuální vyšetřovací metody

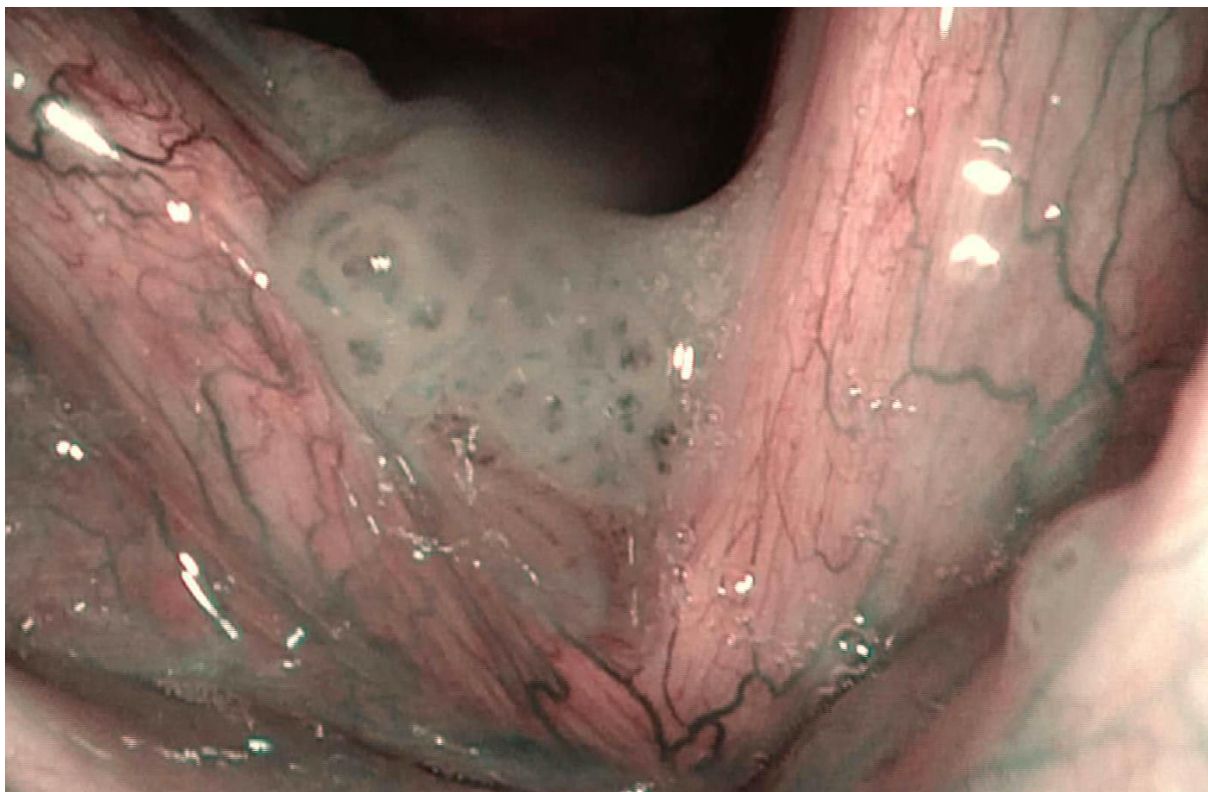
2.1.3.1 Ambulantní vyšetření

Základním vizuálním vyšetřením hrtanu je laryngoskopie. Slouží především k posouzení morfologie a hybnosti hrtanu.

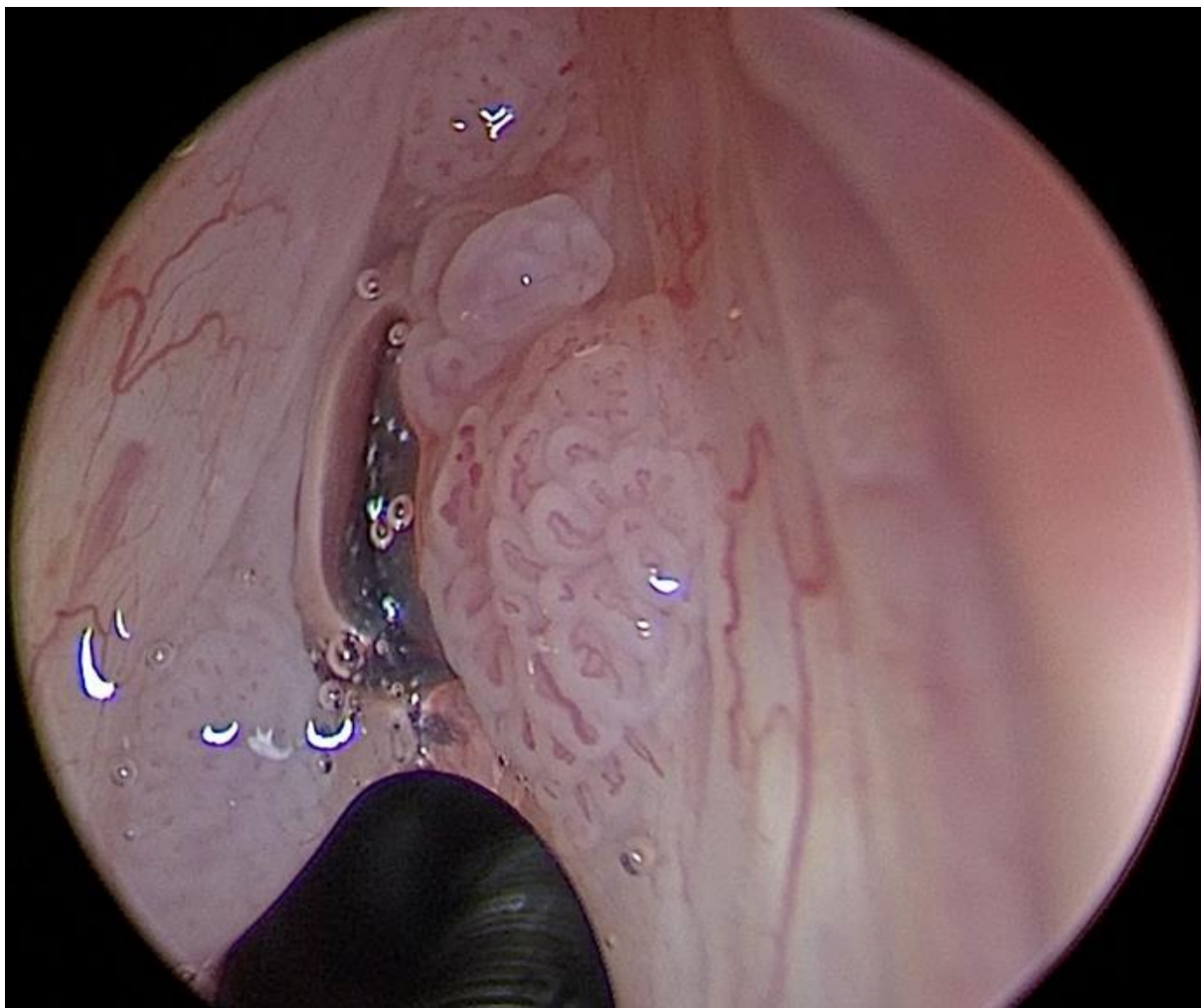
- *Nepřímá laryngoskopie laryngoskopickým zrcátkem (spekulem)* umožní základní hodnocení morfologie a pohyblivosti hrtanu a hypofaryngu, je méně detailní. Hlavní výhodou je jednoduchost a dostupnost vyšetření.
- *Zvětšovací laryngoskopie* umožňuje zvětšený pohled do hrtanu optikou se 70° nebo 90° úhlem vidění. Umožňuje detailní hodnocení jednotlivých oblastí hrtanu, hodnocení povrchu a pohybu hlasivek a orientační hodnocení jejich kmitání. Vyšetření obecně probíhá buď bez použití videořetězce (vyšetřující se dívá do okuláru), nebo s nasazenou endoskopickou kamerou na okuláru endoskopu a obraz je poté pozorován na monitoru. Výhodou vyšetření je, že lze provést i videozáznam.
- *Flexibilní laryngoskopie* umožňuje vyšetření hrtanu za přirozenějších podmínek (dávivý reflex je omezen zavedením endoskopu transnazální) a ze vzdálenosti jen několika mm. Díky tomu je dosahováno výrazného zvětšení obrazu, a tím zobrazení mnoha detailů
 - *Fibroskop* je přístroj, ve kterém je obraz ohebnou částí veden pomocí optických vláken a je poté pozorovatelný pouhým okem přiloženým k okuláru. Takový obraz je zatížen artefakty – černou mozaikou, která je způsobena mrtvými prostory mezi jednotlivými optickými vlákny.
 - *Videoendoskopy* poskytují nejkvalitnější zobrazení. V distální části jsou vybavené digitálním čipem, který zachycuje obraz, který je dále veden tělem endoskopu již jako elektrický signál dále zpracovaný kamerovou jednotkou a zobrazený na monitoru. Díky absenci optických vláken není oproti fibroskopům výsledný obraz zatížen artefakty.

- *Optické videoendoskopické zobrazovací metody využívající filtrovaného světla nebo softwarovou úpravu obrazu*
 - *Narrow Band Imaging (NBI)* (firma Olympus) je metoda, která využívá charakteristik světelného spektra ke zlepšení zobrazení povrchu sliznice, povrchových slizničních a podslizničních cév. Zobrazuje změny v kvalitě epitelu a změny ve slizniční vaskularizaci (obr. 2.1). To je důležité při zobrazování slizničních lézí, které vykazují změny ve vaskularizaci, jako je například papilomatóza. Vyšetření je neinvazivní, v ambulantním režimu se využívá nejvíce pomocí flexibilních videoendoskopů, kdy jej lze provádět bez nutnosti sedace pacienta, často i bez nutnosti užití lokálního anestetika.
 - *Autofluorescence* byla použita k diagnostice hrtanových lézí poprvé v 90. letech minulého století. Ve sliznici hrtanu se běžně nacházejí porfyriny, elastin, kolagen a nikotinamid adenin dinukleotid. Tyto molekuly mají schopnost fotoluminiscenčního záření, tzv. autofluorescence a jsou nazývány fluorofory. Umožňuje lepší detekci drobných lézí, které nemusí být patrné v bílém světle, zároveň také umožňuje přesné určení rozsahu léze. Autofluorescence neumožňuje přesnější rozlišení charakteru léze ve smyslu odlišení benigních od maligních nálezů.
 - *IMAGE1 S* (firma K. Storz) je metoda uměle zlepšující kontrast endoskopického obrazu sliznice, která je osvětlována kompletním bílým světlem a je obrazovým procesorem digitálně přebarvena, a tím je docíleno výsledného obrazu, který kontrastně zvýrazní cévní struktury vůči okolnímu epitelu (obr. 2.2). Je možno volit z několika režimů zobrazení. V případě flexibilní videoendoskopie je vyšetření limitováno dosaženým zvětšením a rozlišením. Zobrazení je proto také využíváno v kombinaci se zvětšovací nebo kontaktní endoskopií v celkové anestézii.

Obr. 2.1 Obraz recidivující respirační papilomatózy postihující obě hlasivky při flexibilní videoendoskopii s NBI. Je zvýrazněna typická cévní kresba papilomů, kdy v každé epitelové papile probíhá vlnitá centrální kapilára.



Obr. 2.2 Obraz recidivující respirační papilomatózy postihující obě hlasivky při zvětšovací videoendoskopii s IMAGE1 S. Je zvýrazněna typická cévní kresba papilomů, kdy v každé epitelové papile probíhá vlnitá centrální kapilára (Formánek 2022).



- *Laryngostroboskopie* je optická vyšetřovací metoda hrtanu umožňující detailní posouzení pravidelnosti a amplitudy kmitání hlasivek, jejich fázového posunu a kompletnosti uzávěru. Veličiny, které jsou běžným okem nepozorovatelné, a tedy nehodnotitelné. Posouzení kmitání hlasivek je umožněno díky optickému klamu „zpomalení“ pohybu hlasivek. Provedení je shodné jako u laryngoskopie. Stroboskop může být součástí flexibilní nebo rigidní endoskopie. V průběhu vyšetření pacient fonuje v různých frekvencích, modulacích a intenzitách. Hodnocením kmitání hlasivek jsme schopni mimo jiné určit, zda patologie zasahuje do hlubších vrstev hlasivky, což ukazuje na maligní charakter.
- *Videokymografie* umožňuje přímé vyšetření kmitavého pohybu hlasivek. Princip je založen na vysokorychlostním snímání pohybů hlasivek. Kamera snímá zvolenou oblast (řádek)

hlasivek rychlostí až 8 tisíc snímků za sekundu, výsledné snímky klade pod sebe, a tak vytváří grafický záznam (kymogram) zobrazující kmitání hlasivek ve zvoleném místě. Vyšetření umožňuje podrobné hodnocení pravidelnosti a symetrie kmitů, jejich fázového posunu a synchronicity. Zakulacení a zašpičatění vrcholů kmitů napovídá o poddajnosti sliznice a vertikální tloušťce hlasivek. Ve srovnání se stroboskopií nabízí lepší možnosti analyzování a kvantifikování. Na druhou stranu je možné vyšetřit pouze jedno zvolené úzké místo hlasivek, a ne hlasivku jako celek.

2.1.3.2 Operační vyšetření

Přímá (direktní) laryngoskopie je operační technika vyšetření. Provádí se v celkové anestézii. Vedle diagnostického cíle umožňuje i terapeutický zásah na hlasivkách. Bývá doplňována o mikroskopii a užití úhlových rigidních endoskopů (standardně 0°, 30° a 70°), a to v kombinaci s endoskopickými zobrazovacími metodami zmiňovanými výše. Vyšetření pomocí NBI nebo IMAGE1 S systémů umožňuje využít i tzv. zvětšovací endoskopii a kontaktní endoskopii.

- *Zvětšovací endoskopie s NBI nebo IMAGE1 S* poskytuje výrazně lepší zobrazení, než standardní (nezvětšovací) endoskopy. Díky tomu mohou být detailněji zobrazeny změny ve vaskularizaci. Užívány jsou optické rigidní endoskopy pro direktní laryngoskopie a vyšetření je prováděno z minimální dosažitelné vzdálenosti, která je většinou menší než 1 mm. Dosahováno je až 150násobného zvětšení (při využití 24palcového monitoru), a tím detailního zobrazení slizniční kapilární mikroarchitektury in vivo.
- *Kontaktní endoskopie s NBI nebo IMAGE1 S* je optická endoskopická zobrazovací metoda, která umožňuje pozorovat sliznici in vivo s rozlišením na buněčné úrovni. Využívány jsou speciální rigidní endoskopy vybavené ostřícím mechanismem, který poskytuje zvětšený obraz po přiložení přímo na povrch sliznice. Dosahované zvětšení je při použití endoskopické kamery a 24palcového monitoru až 1100násobné. Dle stupně změn mikrovaskularizace lze odlišit léze charakteru papilomů, hyperplazie, dysplazie, karcinomu in situ či invazivního karcinomu.

Nevýhodou přímé laryngoskopie je kromě celkové anestézie i nemožnost posoudit pohyblivost a kmitání hlasivek.

2.1.4 Vyšetření hlasu

Kvalitu hlasu je možné hodnotit pomocí různých metod. Je možné je rozdělit na subjektivní a objektivní.

- *Subjektivní hodnocení hlasu*
 - Hodnocení pacientem – pro posuzování kvality hlasu je důležitý subjektivní názor nemocného na vlastní kvalitu hlasu. K subjektivnímu hodnocení kvality hlasu používáme standardizovaný dotazník Voice Handicap Index v českém překladu, který obsahuje 30 otázek (Švec 2009). Vyplnění dotazníku v plném znění může být nepříjemné časovou náročností. Existuje proto tzv. zkrácená verze dotazníku, která obsahuje pouze 10 vybraných otázek (tab. 2.2).
 - Hodnocení vyšetřujícím (percepce) – medicínské subjektivní vyšetření hlasu hodnotí běžnou konverzační mluvou. Hodnocen je nejčastěji hodnocen podle škály GRBAS (stupeň, drsnost, dyšnost, slabost, napětí) dle Hirana (Hirano 1981). Jinou možností je hodnotit hlas podle vizuálně-analogové škály.

Tab. 2.2 Voice Handicap Index-10, česká verze.

	0	1	2	3	4
P1. Stává se, že se mě lidé ptají, co to mám s hlasem.					
P2. Abych ze sebe vydal/a hlas, musím vynaložit úsilí.					
P3. Stává se, že dopředu nevím, jak můj hlas bude znít, když promluvíím.					
F4. Stává se, že můj hlas lidé špatně slyší.					
F5. V hlučném prostředí mi lidé špatně rozumějí.					
F6. Potíže s hlasem mě omezují v osobním a společenském životě.					
F7. Kvůli potížím s hlasem se cítím vyloučen/a, když si ostatní povídají.					
F8. Mé potíže s hlasem mají nepříznivý dopad na mé výtělky.					
E9. Potíže s hlasem mi způsobují rozladění/rozčilení/nespokojenost.					
E10. Kvůli potížím s hlasem se cítím znevýhodněn/a, hendikepován/a.					

- *Objektivní hodnocení hlasu*
 - Vyšetření hlasového pole mluvního hlasu přináší informace o frekvenčním a dynamickém rozsahu hlasu vyšetřovaného a zejména o umístění mluvního hlasu vzhledem ke hlasovému rozsahu. Platí zásada, že zdravý mluvní hlas je tvořen na dolním okraji frekvenčního hlasového spektra. K vyšetření hlasového pole se používá počítačový program a mikrofon.
 - Kromě vyšetření hlasového rozsahu je možné pomocí počítačového programu a mikrofonu vyšetřit i nepravidelnosti hlasu. To znamená, není-li v hlase přítomno nepřiměřené množství tzv. neharmonických zvuků. Neharmonické zvuky nelze přesně frekvenčně specifikovat. Jsou charakteristické nepravidelným průběhem zvukové vlny. Označují se také termínem šramoty nebo šumy. Je-li příměs neharmonických tónů vyšší, svědčí to pro poruchu hlasu.
 - Maximální fonační čas je měřen několikrát po sobě (obvykle 3krát) při fonaci vokálu [a] ve vyšetřovaném příjemné a přirozené poloze a hlasitosti. Je u dospělých nejčastěji kolem 15 sekund, za patologický je považován čas kratší než 10 sekund (Hirano 1981). Nízký fonační čas detekuje neschopnost uzavření fonační štěrbiny na přiměřeně dlouhou dobu, a tudíž neschopnost vytvořit kvalitní základní frekvenci zvuku hlasu. Vyšetření je vhodné jako srovnávací metoda u jednoho vyšetřovaného, např. před a po chirurgickém zákroku nebo před a po hlasové terapii. Fonační kvocient hodnotí uzávěr glotis při fonaci pomocí výpočtu průměrné spotřeby vzduchu při fonaci. Vztahuje maximální fonační čas k vitální kapacitě plic.
 - Index kvality hlasu se velmi dobře hodí pro klinická hodnocení hlasu. Hodnota je vypočítaná z akustických (hlasové pole, periodicita hlasu) a aerodynamických parametrů (fonační čas).

2.1.5 Vyšetření polykání

Nemoci hrtanu, zejména supraglotické a glotické oblasti mohou vést k dysfagii ve faryngeální fázi polykání, zejména aspiracím. Dotaz na polykací problémy a kašel při pití či jídle by proto měl být součástí vyšetření hrtanu. Anamnestické podezření na poruchu polykání lze ověřit některým z testů pro poruchy polykání. Charakter polykacích obtíží je možné upřesnit flexibilním endoskopickým vyšetřením polykání nebo videofluorografií.

2.1.6 Diagnostika laryngofaryngeálního refluxu

Typickými příznaky laryngofaryngeálního refluxu (LPR) jsou zahlenění, chraptot, pocit cizího tělesa v krku, pokašlávání a chronický kašel. Obtíže pacientů s LPR trvají zpravidla dlouho dobu (měsíce až léta). K odebrání anamnézy lze využít dotazník Reflux symptom index, který má přesnější diagnostickou hodnotu než jednotlivé symptomy (tab. 2.3). Při jeho vyplňování má pacient za úkol k jednotlivým problémům přiřadit číslo 0 až 5 podle toho, jak moc jej jednotlivé problémy obtěžovaly v posledních měsících. Pokud je celkový součet bodového ohodnocení jednotlivých položek větší než 13, je velká pravděpodobnost, že jeho obtíže jsou způsobeny LPR (Belafsky 2002, Zeleník 2013). Nevýhodou dotazníku je, že vysoké skóre v něm vykazují pacienti v akutním stádiu respiračního infektu, kuřáci, pacienti po radioterapii a neurotičtí pacienti. Další nevýhodou je jeho hlavní zaměření na problémy týkající se hrtanu. Nejsou v něm tedy obsaženy další příznaky a nemoci, které může patologický LPR způsobovat.

Tab. 2.3 Dotazník Reflux symptom index (Zeleník 2013).

Jak významně Vás obtěžovaly následující problémy v posledních měsících?	0 - bez obtíží 5 - závažné problémy					
	Chrapot nebo jiný problém s hlasem	0	1	2	3	4
Časté odkašlávání, nutnost odstranit hleny z krku	0	1	2	3	4	5
Nadměrná tvorba hlenů v krku a nosohltanu	0	1	2	3	4	5
Ztížené polykání jídel, nápojů nebo tablet	0	1	2	3	4	5
Kašel po jídle nebo ulehnutí	0	1	2	3	4	5
Obtěžující, těžko ovlivnitelný kašel	0	1	2	3	4	5
Pocit cizího tělesa (knedlíku) v krku	0	1	2	3	4	5
Pálení žáhy, bolest na hrudi, pocit plnosti či návrat potravy do dutiny ústní	0	1	2	3	4	5

Následuje vyšetření hrtanu s posouzením možných známek refluxní laryngitidy, jako nařasení, otok a zarudnutí zadní komisury, otok hlasivek, přítomnost granulomů, pseudosulcus vocalis a další. Belafsky se snažil hodnocení nálezů na sliznicích standardizovat a za tímto účelem vytvořil nástroj na hodnocení - tzv. Reflux finding score (tab. 2.4). Při endoskopickém vyšetření hrtanu je hodnoceno 8 vybraných patologií a jejich bodové ohodnocení odráží jejich závažnost. Pokud je celkové skóre větší než 7, je dle Belafského 95 % jistota, že nález v hrtanu je způsoben LPR (Belafsky 2001). Následující studie ovšem takto vysoko udávanou jistotu nepotvrdily.

Tab. 2.4 Reflux finding score (Zeleník 2013).

Hodnocený nález	Bodové ohodnocení
Subglotický otok (pseudosulcus)	0 - nepřítomen, 2 - přítomen
Obliterace Morganského ventrikulu	0 - není, 2 - částečná, 4 - úplná
Erytém/hyperémie	0 - není, 2 - pouze arytenoidní hrboly, 4 - difúzní
Otok hlasivek	0 - není, 1 - mírný, 2 - střední, 3 - těžký, 4 - polypoidní
Difúzní otok hrtanu	0 - není, 1 - mírný, 2 - střední, 3 - těžký, 4 - obturující
Hypertrofie zadní komisury	0 - není, 1 - mírná, 2 - střední, 3 - těžká, 4 - obturující
Granulom/granulace hrtanu	0 - nepřítomny, 2 - přítomny
Hustý hlen v hrtanu	0 - nepřítomen, 2 - přítomen

Jako další krok v diagnostice LPR je nejčastěji doporučován diagnosticko-terapeutický test pomocí inhibitorů protonové pumpy. Pro diagnostiku LPR je však odlišný v porovnání s testem používaným gastroenterology. Dávka je vyšší (2x denně) a délka trvání má být minimálně 3–6 měsíců. Důvodem je, že zhojení mimojícnových tkání trvá mnohem déle než zhojení sliznice jícnu (Vaezi 2006). Samotný výsledek testu je obtížné hodnotit. Doba až 6 měsíců je poměrně dlouhá a je velmi pravděpodobné, že pokud měly obtíže jinou příčinu než LPR (např. alergii nebo infekci), může za tuto dobu dojít k jejímu vymizení nezávisle na terapii inhibitory protonové pumpy. Výsledek může v tom případě být hodnocen jako falešně pozitivní (Belafsky 2006). Obdobně komplikovaná situace také nastává, pokud po testu nedojde k vymizení symptomů. V této situaci není jisté, zda je důvodem to, že obtíže nejsou způsobeny LPR, nebo špatná compliance, nebo nízká dávka léků (Belafsky 2006, Numans 2004, Zeleník 2013).

Nejpřesněji lze představu o epizodách LPR získat 24hodinovou monitorací jícnové impedance s pH-metrií a umístěním proximálního senzoru nad úroveň horního jícnového svěrače (Hoppo 2012). Jednokanálová pH-metrie se senzorem umístěným 5 cm nad úroveň dolního jícnového svěrače (prováděná gastroenterology) je pro diagnostiku LPR nevhodná, protože neříká nic o tom, zda se refluxát dostává mimo jícen (nad úroveň horního jícnového svěrače). V posledních letech je zvažováno k diagnostice LPR také použití 24hodinové měření orofaryngeálního pH a vyšetření pepsinogenu/pepsinu v sekretech a tkáních (Formánek 2015, Jiang 2011). Přínosnost těchto metod však nebyla zatím dostatečně ověřena.

2.1.7 Diagnostika lidských papilomavirů

K rozšířené diagnostice hrtanových patologií (především nádorů) patří v současnosti také průkaz přítomnosti HPV. Diagnostika HPV je ve většině případů založena na přímém průkazu viru. Díky detailní znalosti sekvence HPV byla vyvinuta celá řada molekulárně biologických testů, které umožňují nejen detekci viru, ale také určení konkrétního typu HPV. Přímý průkaz se provádí detekcí virové DNA/RNA amplifikačními (polymerázová řetězová reakce; PCR) či neamplifikačními metodami, přičemž některé amplifikační metody mohou určit i virovou nálož (např. kvantitativní PCR v reálném čase) (Formánek 2022).

K nepřímému průkazu viru jsou řazeny imunohistochemický průkaz exprese nádorového supresorového proteinu p16 a detekce HPV-specifických protilátek (Formánek 2022).

Testy se liší řadou parametrů, klinickou a analytickou citlivostí, specificitou a spektrem typů, které jsou schopné detekovat (tab. 2.5). Jejich bližší popis přesahuje možnosti této práce.

Tab. 2.5 Citlivost a specifita nejčastěji používaných metod detekce HPV (Formánek 2022).

Klinický materiál	Metoda	Citlivost	Specificita	Citace
Fixovaná tkáň	Imunohistochemie (p16)	94 %	83 %	Prigge 2017
	In situ hybridizace DNA	65 %	94 %	Kerr 2015, Schache 2013
	In situ hybridizace RNA	91–97 %	93–94 %	Kerr 2015
	PCR DNA	98 %	84 %	Prigge 2017
Nefixovaná tkáň	PCR DNA	99 %	98,6 %	Qureishi 2018
	PCR RNA E6 a E7	100 %	100 %	Rotnáglová 2011
Krev/sérum	Protilátky proti HPV 16 E6 a E7	89 %	96–98 %	Rotnáglová 2011
	Protilátky proti HPV 16 E6	96 %	98 %	Holzinger 2017

2.2 Nejčastější onemocnění hrtanu

Přehled onemocnění vychází z knihy autora Respirační papilomatóza (Formánek 2022), kapitoly Hrtan a průdušnice v knize Otorinolaryngologie a chirurgie hlavy a krku (Zeleník 2022) a z přehledových článků (Formánek 2015, Formánek 2016). Tyto publikace budou proto

citovány a pro potřeby práce výrazně zestručněny. Onemocnění hrtanu mohou být rozdělena na vrozené vady, záněty, benigní hrtanové léze, nádory a úrazy.

2.2.1 Vrozené vady hrtanu

Vrozené vady hrtanu jsou vzácná onemocnění. Projevují se v prvních dnech až týdnech po narození. Typickou symptomatologií jsou dechové problémy (inspirační stridor, zatahování, zvýšené dechové úsilí, cyanóza), případně polykací potíže (zejména aspirace) a neprospívání. Hlasové problémy bývají vyjádřeny méně.

- *Laryngomalácie*

Jedná se o nejčastější vrozenou vadu hrtanu a nejčastější příčinu stridoru u dětí (častěji u chlapců). Postižení vzniká v důsledku prolapsu nedostatečně pevných supraglotických struktur do vchodu hrtanu při nádechu. Projevuje se inspiračním stridorem obvykle až po několika dnech či týdnech po narození a je zpočátku mírný, postupně se zvyrazňuje a vrcholí obvykle ve věku 6 až 9 měsíců. Zhoršuje se při změně polohy, krmení, v poloze na zádech, při infektu, neklidu a pláči.

2.2.2 Záněty hrtanu

Záněty hrtanu mohou být základně rozděleny na akutní a chronické.

- *Akutní zánět hrtanu (laryngitida)*

Akutní záněty hrtanu trvají méně než 3 týdny. Podle etiologie se dělí na infekční a neinfekční.

- Akutní infekční laryngitidy

Infekční akutní záněty hrtanu jsou časté nemoci, mohou být způsobeny viry (nejčastější příčina), bakteriemi a dalším infekčním agens. Většinou mají charakter nemoci z nachlazení. Projevují se suchým dráždivým bolestivým kašlem, tvorbou hlenů, bolestmi v krku, zvýšenou teplotou. Z důvodu otoku hlasivek a zahlenění bývá zhoršená kvalita hlasu, pacient chraptí. Při výrazném otoku s poruchou kmitání může dojít až k afonii. Protrahovaný a recidivující průběh bývá při bakteriální superinfekci, u pacientů s alergií, mimojícnovým laryngofaryngeálním refluxem (LPR) nebo poruchou imunity, kdy se kombinuje více faktorů způsobujících zánětlivou reakci. Akutní laryngitidy mohou také progredovat do chronické formy.

Sufokující stenózující akutní zánět hrtanu je stav, kdy zánětlivé onemocnění hrtanu vede k poruše průchodnosti vzduchu hrtanem a dechovým obtížím (dušnosti). Nejčastějšími příčinami jsou akutní subglotická laryngitida, akutní epiglottitida a akutní krustózní laryngotracheobronchitida.

- Akutní neinfekční laryngitidy

Neinfekční akutní záněty hrtanu jsou etiologicky různorodá onemocnění. Příčinou jsou alergie, chemické (LPR) a fyzikální (hlasovém přetížení) dráždivé vlivy nebo jejich kombinace. Projevují se obdobně jako infekční akutní laryngitida, tj. chrapotem, bolestmi v krku, kašlem. Celkové příznaky (zvýšená teplota, schvácenost, únava) bývají méně vyjádřené.

- *Chronický zánět hrtanu*

Chronické zánětlivé změny hrtanu vznikají působením různých faktorů, přičemž jednotlivé příčiny se často kombinují. Nejvýznamnější jsou kouření (významné je i pasivní kouření), chronické nebo recidivující záněty dýchacích cest (často doprovázeny kašlem, který vede k další chronické traumatizaci hlasivek), alergie, LPR (refluxát způsobuje v důsledku nízkého pH a pepsinu „chemický zánět“ sliznice), přetěžování hlasivek (nadměrné, nesprávné nebo dlouhodobé používání hlasu), výrazné teplotní změny (průvan, chladné nápoje), iradiace (radioterapie), chronická medikace inhalačními kortikosteroidy a dráždivé plyny.

Vlivem uvedených faktorů dochází postupně k chronickým změnám a vysýchání sliznice (hypertrofie nebo naopak atrofie, dlaždicobuněčná metaplazie a další) a podslizničních vrstev hlasivek s jizvením a poruchou kmitání hlasivek. Vzniklé nerovnosti hlasivek a porucha kmitání mají za následek chrapot. Dalšími příznaky mohou být pocity sucha v krku, cizího tělesa v krku, pálení v krku apod. Při dlouhodobé expozici může stav progredovat do prekancerózy.

2.2.3 Benigní hrtanové léze

Jedná se o nesourodou skupinu nemocí, kterým je společné ložiskové poškození hrtanu nezahoubného charakteru. Většina lézí se nachází na hlasivkách, jsou exofytické a interferují s tvorbou hlasu. Projevují se různě závažným chrapotem, jenom velmi zřídka mohou způsobit dechové obtíže. Z hlediska podstaty se dělí na pseudotumorózní léze, pravé benignomy a následky funkčních hlasových poruch.

- *Hlasivkový uzlík*
Hlasivkový uzlík je tuhá nerovnost, která se tvoří v místě, které je při fonaci nejvíce namáháno (rozhraní přední a střední třetiny hlasivky). Hlasivkové uzlíky vznikají jako komplikace funkčních hlasových poruch. Projevují se chrapotem.
- *Polyp hlasivky*
Polyp je exofytické vazivové prosáknutí tkáně hlasivek. Vzniká jako projev zánětlivého nebo mechanického působení na hlasivku, nebo idiopaticky. Polyp se projevuje chrapotem různého charakteru a tíže. Později hlasovou námahou a krčním dyskomfortem, vzácně dechovými potížemi.
- *Cysta hlasivky*
Cysty jsou subepiteliálně zanořené léze, které mohou vzniknout v kterékoliv části hrtanu. Etiologie je různorodá. Pokud se nacházejí mimo hlasivky, jsou většinou bezpříznakové. V oblasti hlasivek se manifestují chrapotem.
- *Reinkeho edém*
Reinkeho edém je chronické edematózní prosáknutí podslizničního (Reinkeho) prostoru hlasivek. Typicky vzniká u silných kuřáků (zejména žen) se špatnou hlasovou technikou. V důsledku dlouhodobé mechanické a chemické traumatizace hlasivek dochází k poruše lymfatické drenáže podslizničního prostoru. Reinkeho edém je příčinou chrapotu a ztráty hlasového rozsahu směrem k vyšším tónům.
- *Granulom hlasivky*
Granulom hlasivky je exofytická (ovoidní či kulovitá), někdy pendulující léze v oblasti chrupavčité části hlasivek (processus vocalis). Často se vyskytuje oboustranně. Etiologie je multifaktoriální, příčiny se mohou kombinovat. Granulom způsobuje pocit cizího tělesa v krku, zahlenění, pokašlávání, záchvaty dráždivého kašle. Při velkých granulomech mohou být přítomny dechové potíže.
- *Laryngokéla*
Laryngokéla je vzduchem naplněný dilatovaný Morganský ventrikul, který se vyklenuje do nitra hrtanu (vnitřní laryngokéla) nebo pokračuje skrz membrana hyothyreoidea zevně od chrupavky štítné (kombinovaná laryngokéla). Predispozičním faktorem laryngokély je dlouhodobě zvýšený subglotický tlak (foukači skla, hráči dechových nástrojů, chronický kašel). Může vzniknout i sekundárně při obstrukci Morganského ventrikulu nádorem. Laryngopokéla vzniká jako zánětlivá komplikace laryngokély. Dominujícím příznakem je

chrapot, dále může být přítomen kašel, krční dyskomfort, pocit dechové tísně a polykací obtíže. Krk může při velké kombinované laryngokéle vykazovat asymetrii.

2.2.4 Nádory hrtanu

V oblasti hrtanu se mohou vyskytovat benigní i maligní nádory. Společným příznakem glotických nádorů je vleklý chrapot, který nereaguje na běžnou protizánětlivou léčbu. Nádory supraglotis se často prvně manifestují krční metastázou.

- *Benigní nádory hrtanu*

Benigní nádory hrtanu mohou vzniknout z kterékoliv histologické struktury hrtanu, lokalizace je možná kdekoliv v oblasti hrtanu. Klinicky nejčastější je papilomatóza, hemangiom a chondrom. Další benigní nádory v hrtanu se vyskytují zřídka.

- Recidivující respirační papilomatóza (RRP)

RRP je benigní nádorové onemocnění infekčního původu vycházející z dlaždicobuněčného epitelu. Jedná se o pohlavně přenosné onemocnění. Hlavním rizikovým faktorem pro vznik RRP je přítomnost lidských papilomavirů (HPV), nejčastěji tzv. nízcerizikového typu 6 nebo 11. Prevalence HPV v dýchacích cestách je ale mnohonásobně vyšší než prevalence samotné RRP. Pouze u menšiny pacientů s HPV dojde ke vzniku RRP. Lze předpokládat, že do patogeneze RRP musí být zapojeny další faktory, které potencují HPV infekci nebo brání eliminaci HPV z organismu. Tyto rizikové (ko)faktory nejsou zatím zcela známy.

Podle věku, ve kterém se RRP objeví, je klinicky rozlišována juvenilní (dětská) a dospělá forma. Přestože se jedná o benigní nemoc, průběhem je onemocnění závažné. Vyznačuje se častými recidivami, v nejzávažnějších případech je nutné operační odstranění až několikrát ročně. Příznaky jsou nespecifické, podobné jiným typickým onemocněním. Hlavním příznakem papilomu glotis je progredující chrapot (tab. 2.6).

- Hemangiom hrtanu

Hemangiom hrtanu je benigní vaskulární nádor. Vzniká v důsledku patologické neoangiogeneze, nejčastěji v místě předchozí lokální ischemie. Vyskytuje se u dětí i dospělých. U dětí je výskyt v hrtanu závažný z důvodu možné obstrukce hrtanu v důsledku proliferace, ke které obvykle dochází do 1–2 let věku dítěte. Po druhém roce života dochází ve většině případů ke spontánní involuci nádoru. Příznaky se liší dle lokalizace, v oblasti hlasivek se projevuje chrapotem, v jiných lokalitách

hrtanu může být bezpříznakový nebo se může projevit inspiračním stridorem a dechovou tísní. Při lokalizaci v oblasti zadní komisyry či retrokrikoidně může způsobovat dysfagické potíže.

Tab. 2.6 Možné symptomy u různých forem RRP (Formánek 2017).

Juvenilní forma RRP	Dospělá forma RRP
Chrapot	
Stridor	
Dechová tíseň	
Perzistující kašel	Dysfagie
Recidivující pneumonie	Pocit knedlíku v krku
Neprospívání	

- *Prekancerózy hrtanu*

Prekanceróza je nezhoubná, morfoloicky nefyziologická tkáň, která má statisticky vyšší potenciál maligního zvratu nebo vyšší riziko přítomnosti mikrokarcinomu či carcinoma in situ v době klinické diagnózy. Za prekancerózy jsou považovány leukoplakie, erytroplakie a erytroleukoplakie. Jsou-li přítomny histologické změny v epitelu, hovoříme o dysplastických změnách (low grade dysplazie, high grade dysplazie).

Nejzávažnější rizikové faktory prekanceróz i samotného dlaždicobuněčného karcinomu hrtanu jsou kouření a konzumace alkoholu, přičemž je prokázáno jejich synergické působení a nárůst rizika při kombinaci obou faktorů. Za další potenciální rizikový faktor je považován mimojícnový reflux a porucha imunity, roli hraje genetika. Významná pozornost je věnována i zkoumání vysocerizikových HPV.

V symptomatologii dominuje chronický (progredující) chrapot. Mohou být příznaky krčního dyskomfortu (pocit škrábání v krku, cizího tělesa a pokašlávání).

- *Maligní nádory hrtanu*

Karcinom hrtanu je jeden z nejčastějších nádorů v oblasti hlavy a krku. Vychází nejčastěji z dlaždicobuněčného epitelu. Dalšími (pod)typy jsou papilokarcinom, verukózní karcinom a vřetenobuněčný karcinom.

Karcinom postihuje více muže, ale stoupá i postižení žen. Incidence karcinomu hrtanu v ČR se stabilně pohybuje mezi 3–4/100 000 obyvatel ročně. Nejvýznamnější rizikové faktory

jsou kouření a alkohol, jejich působení je synergické. Dalšími rizikovými faktory jsou malnutrice, kachexie, kariézní chrup, mimojícnový reflux a porucha imunity.

Příznaky a prognóza se odvíjí od lokalizace nádoru.

- Glotický karcinom

Jedná se o nádor lokalizovaný v oblasti glotis. Základním příznakem je proto chrapot. Glotické karcinomy mají dobrou prognózu, protože jsou častěji diagnostikovány v časných stádiích (chrapot) a metastázuji později (chudé lymfatické zásobení hlasivek). K metastazování dochází až při infiltraci hlubších vrstev nebo rozšíření tumoru do supraglotické či subglotické oblasti.

- Supraglotický karcinom

Supraglotický karcinom může růst delší dobu bezpříznakově. Při progresi se objevuje pocit cizího tělesa v krku, dysfagie a odynofagie. Další růst vede k chrapotu a inspiračnímu stridoru. Později se může objevit hemoptýza. Protože supraglotická oblast má bohatou lymfatickou drenáž, nezářídka se supraglotický karcinom primárně manifestuje metastatickým postižením. Supraglotický karcinom bývá v porovnání s glotickým karcinomem diagnostikován později a má horší prognózu.

- Subglotický karcinom

Subglotický karcinom se vyskytuje velmi zřídka. Pokud se nachází těsně pod hlasivkami, projevuje se chrapotem. Při lokalizaci níže subgloticky může růst delší dobu bezpříznakově a projevit se až inspiračním stridorem a dušností. Také subglotická oblast má bohatou lymfatickou drenáž, proto se může primárně manifestovat metastatickým postižením.

Specifickým typem maligního postižení je pak chondrosarkom, který nejčastěji postihuje prstencovou chrupavku. Tomuto onemocnění byly věnovány publikace autora (Fedorová 2021, Formánek 2013; Příloha 12).

2.2.5 Poranění hrtanu

Poranění hrtanu jsou rozdělována na vnitřní a zevní.

- *Vnitřní poranění hrtanu*

- Akutní fonotrauma je nejčastějším vnitřním poraněním hrtanu. Je spojeno s chrapotem.
- Iatrogenní vnitřní poranění hrtanu vznikají při nešetrné nebo dlouhodobé intubaci nebo při nešetrné manipulaci v průběhu endoskopických operací hrtanu. Postižení

bývá různého stupně, od mírného otoku až po rozsáhlé dekubity. S odstupem několika týdnů může dojít k formování granulomu, zejména při poranění chrupavky vokálních výběžků arytoidních chrupavek. Při hojení mohou také vzniknout v důsledku jizvení zadní glotická a subglotická stenóza.

V akutní fázi je přítomný chrapot až afonie, jsou bolesti v krku, krční dyskomfort. V průběhu tvorby granulomu, zadní glotické nebo subglotické stenózy vzniká dušnost.

- Vnitřní poranění hrtanu chemickými látkami (poleptání) nebo fyzikálními vlivy (popálení) jsou zřídka.
- *Zevní poranění hrtanu*

Zevní poranění hrtanu nejsou častá, důvodem je jeho lokalizace, kdy je částečně chráněný bradou, a značná mobilita. Zevní poranění hrtanu jsou rozdělována na zavřená a otevřená. Vznikají mechanickými vlivy na hrtan, zpravidla traumatickými. Příznaky se odvíjí od závažnosti poranění. Při mírném postižení dominuje chrapot, při výrazném dochází k dušnosti.

K zevním poraněním hrtanu se řadí i iatrogenní léze zvrtného nervu. K poranění a poškození funkce hlasivek dochází nejčastěji v souvislosti s operacemi štítné žlázy. Méně často pak při dalších operacích na krku a v mezihrudí (operace krční páteře, kardiochirurgické operace).

2.3 Léčba onemocnění hrtanu

Autor se léčbě nemocí hrtanu věnoval v knize Respirační papilomatóza (Formánek 2022), kapitole Hrtan a průdušnice v knize Otorinolaryngologie a chirurgie hlavy a krku (Zeleník 2022), příručkách pro praxi a v přehledových člancích (Formánek 2015, Formánek 2016, Formánek 2021). Tyto publikace budou proto citovány a pro potřeby práce výrazně zestručněny. Léčba onemocnění hrtanu může být rozdělena na nechirurgickou a chirurgickou.

2.3.1 Nechirurgická léčba

K nechirurgické léčbě onemocnění hrtanu je řazena hlasová terapie, režimová opatření a medikamentózní terapie.

- *Hlasová terapie*

Terapie hlasových poruch vychází z pochopení způsobu tvoření hlasu. Má dvě hlavní části hlasovou edukaci (výchovu) a reedukaci (převýchovu/nápravu). Skládá se z pravidelných nácviků speciálních terapeutických technik pro danou hlasovou poruchu. Výběr daných technik a jejich nácvik probíhá pod vedením hlasového pedagoga (Vydrová 2017).

- *Režimová opatření*

Režimová opatření jsou nedílnou součástí léčby mnohých hrtanových patologií. Ať už se jedná o dodržování hlasového klidu (nekřičet, nešeptat) např. po chirurgických operacích nebo antirefluxní režimová a dietní opatření, která jsou v případě laryngofaryngeálního refluxu stejná jako u refluxní nemoci jícnu. Mezi základní obecná režimová doporučení pak patří vyvarování se cigaretovému kouři a alkoholu.

- *Medikamentózní terapie*

Medikamentózní terapie má své místo dominantně v léčbě zánětů hrtanu.

- Akutní záněty

Léčbě akutních nesufokujících infekčních zánětů hrtanu byly věnovány přehledové publikace autora (Formánek 2015, Formánek 2016) a dominuje u ní symptomatická terapie (mukolytika, analgetika, antipyretika). V případě sufokujících stenózujících akutních laryngitid a alergických reakcí je využíváno také kortikosteroidů a eventuálně inhalace adrenalinu. V případě bakteriálních nebo mykotických zánětů je indikována antibiotická, respektive antimykotická terapie.

- Chronické záněty

Medikamentózní terapie je v případě chronických zánětů hrtanu využíváno dominantně u laryngitidy způsobené laryngofaryngeálním refluxem, kde se kromě dietních omezení a režimových opatření využívají zejména inhibitory protonové pumpy, nejčastěji v dávce 2krát denně.

- Recidivující respirační papilomatóza

Zvláštní kapitolou je adjuvantní (doplňková) léčba RRP. Souvisí s nemožností radikální resekce. Nabízí široké spektrum více či méně efektivních možností (Formánek 2022). Látky jsou podávány místně nebo systémově. V této oblasti probíhá intenzivní vývoj, který těží z výzkumu terapeutik užívaných v léčbě jiných nádorových onemocnění. Právě v oblasti adjuvantní léčby je v současnosti nejvíce neznámých. Není jednoznačná shoda na tom, kdy adjuvantní terapii indikovat. Obecně je ale doporučováno zvážit tuto terapii, když:

- pacient potřebuje více než čtyři operace ročně;
- papilomy způsobují respirační obtíže;
- papilomy se šíří distálně do průdušnice;
- pokud chirurgické metody nejsou možné.

Není jednoznačná shoda na tom, jaký preparát a jaké jeho podání zvolit (tab. 2.7). V současnosti je snaha tuto terapii, je-li indikována, co nejvíce individualizovat pomocí vyšetření genomu, genové exprese a somatického a germinálního exomu. Jedná se nicméně pořád o zcela výjimečné případy.

Tab. 2.7 Základní přehled látek používaných v adjuvantní terapii RRP (Formánek 2022)

	Látka	Způsob podání
Nejčastěji používané	cidofovir	intralezionálně, inhalačně, intravenózně
	bevacizumab	intralezionálně, intravenózně
	inosine pranobex	perorálně
	vakcína proti HPV	intramuskulárně
Málo používané	aciclovir	perorálně
	indol-3-karbinol	perorálně
	inhibitory proteinové pumpy	perorálně
	pembrolizumab	intravenózně
	ultrafiltrovaný prasečí leukocytární extrakt	perorálně
Už nepoužívané	interferon α	intravenózně
	propranolol	perorálně
	vakcína proti příušnicím, spalničkám, zarděnkám a příušnicím	intramuskulárně

K adjuvantní terapii může být řazeno i očkování proti HPV. Indikace přichází do úvahy u rozsáhlejšího postižení těmi papilomy, které jsou úzce spjaty s jejich infekcí. Zatímco profylaktický účinek očkování je dobře znám, jeho terapeutický efekt nebyl zatím jednoznačně prokázán.

2.3.2 Chirurgická léčba

2.3.2.1 Obecné zásady mikrochirurgie hrtanu

Operace v oblasti hrtanu zaznamenaly v posledních letech významný vývoj. V současnosti by všechny operace v oblasti hrtanu měly být provedeny při mikroskopickém nebo endoskopickém zvětšení. Existují obecné zásady hrtanové mikrochirurgie. Jejich cílem je provést operaci co nejšetrněji, s co nejmenšími riziky pro pacienta a za co nejkratší dobu.

- *Fonochirurgický přístup*

U všech operací hrtanu by měl operatér provádět operaci tak, aby pooperačně byla zachována co nejlepší kvalita hlasu. Mezi obecné principy fonochirurgie patří zejména pravidlo, že při odstraňování patologie hlasivky se snažíme nezasahovat ani do okolí patologie, ani do hlubších vrstev hlasivky. Zbytečná manipulace v místech, kde se již nenachází patologie, vede k riziku jizvení podslizniční lamina propria superficialis a zhoršení hlasu. Ke zbytečné traumatizaci, zejména přední komisury, vede také příliš hluboké zasunutí přímého laryngoskopu při úvodní manipulaci a fixaci laryngoskopu. Může zde dojít ke srůstu hlasivek. Chybou proto není ani operovat v této oblasti pro nemaligní diagnózu dvoudobě – tedy ošetřit nejprve jednu hlasivku a při další operaci případně druhou. Velmi opatrně je nutné postupovat v oblasti zadní komisury z důvodu rizika vzniku zadní glotické stenózy.

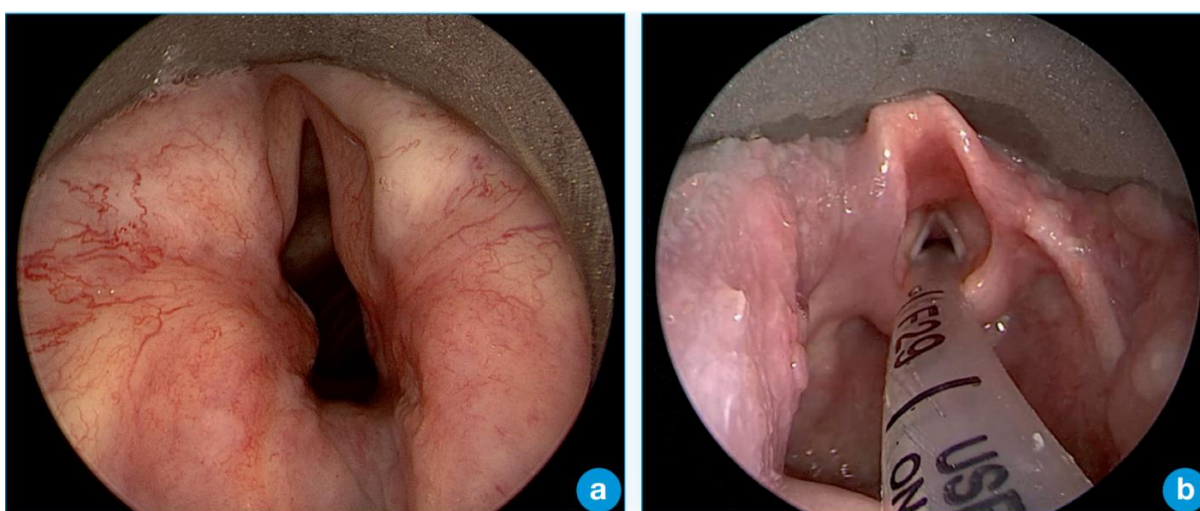
- *Správná velikost a tvar přímého laryngoskopu*

Příliš velký laryngoskop zbytečně traumatizuje supraglotis a vede k hematomům a otokům. Příliš malý laryngoskop zase zhoršuje přehlednost operačního pole a ztěžuje operatérovi manipulaci s nástroji. To může mít za následek chybný pohyb nástrojem a prodloužení doby trvání operace. Není chybou na začátku operace vyzkoušet několik laryngoskopů a vybrat ten nejvhodnější (obr. 2.3). Pro lepší expozici přední komisury lze využít tzv. „komisuroskop“, který je delší v předozadním rozměru. Pro operaci v oblasti epiglotis lze využít tzv. Benjaminův laryngoskop, kdy je přední okraj laryngoskopu zavedený do glosopiglotických valekul (obr. 2.4). Zásadám přímé laryngoskopie se autor věnoval v oficiálním doporučení pro praxi odborné společnosti a v kapitole v knize (Formánek 2021, Formánek 2022).

Obr. 2.3 Dospělý laryngoskop (a), laryngoskop pro expozici přední komisury hlasivek (b), distanční laryngoskop (Weerda) (c), Benjaminův laryngoskop (d) (Formánek 2021).



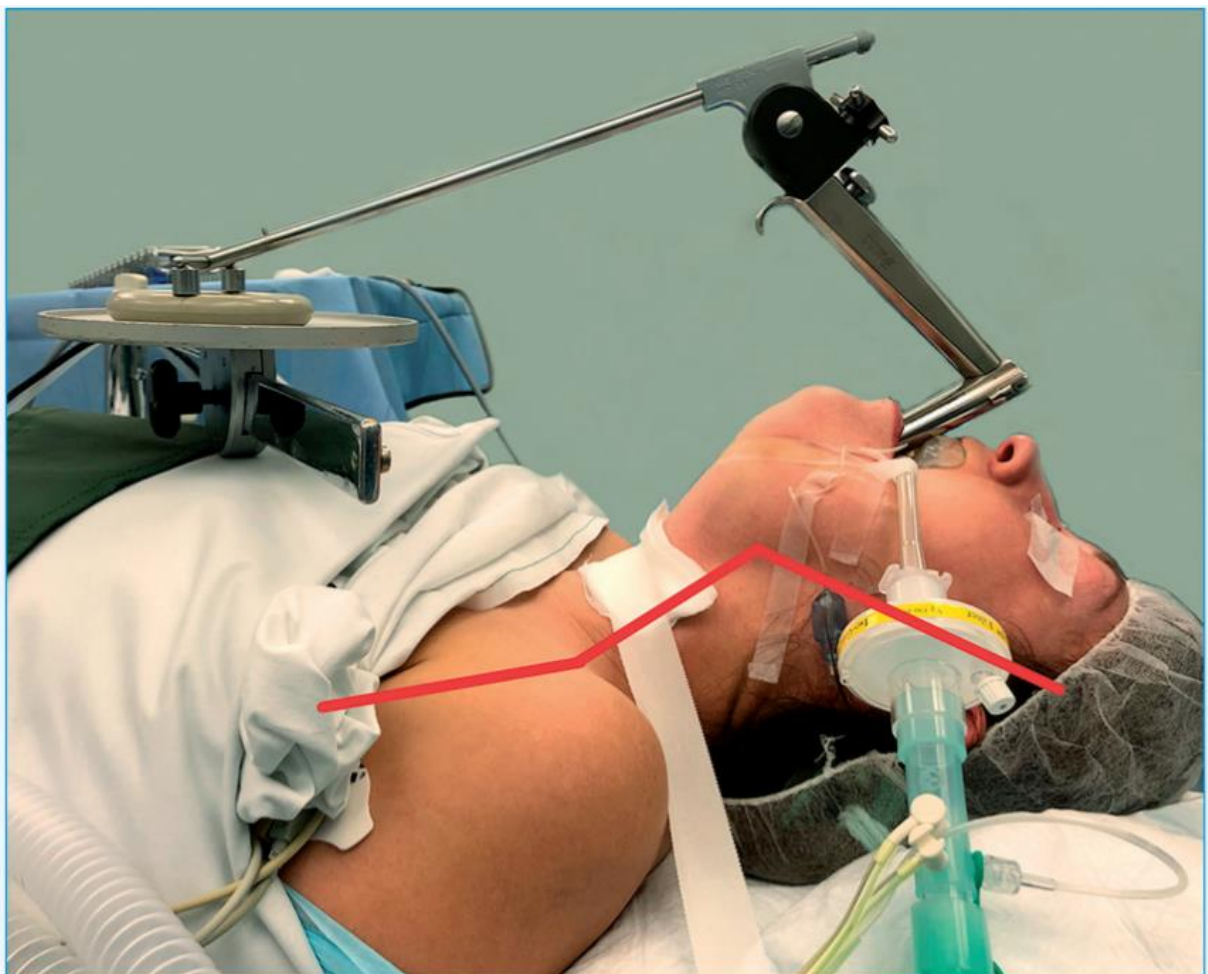
Obr. 2.4 Pohled do hrtanu přes standardní přímý laryngoskop (a) a přes Benjaminův laryngoskop (b) (Formánek 2021).



- *Kvalitní expozice hrtanu*

Zajištění kvalitní expozice hrtanu je zásadní. Je potřeba věnovat mu dostatek času a nespokojit se s nedostatečně přehledným hrtanem, což vede k mnohem obtížnější operaci a zvyšuje její rizika. Pokud není expozice přední komisury dostatečná, lze použít zatlačení na hrtan nebo jeho přitažení náplastí (obr. 2.5). Při nedostatečné expozici zadní komisury lze využít uvolnění fixace laryngoskopu, což vede k vytvoření lepšího úhlu pro přehlednost zadní komisury. Hrtan je důležité vždy na začátku operace podrobně prohlédnout, nejlépe endoskopem, a posoudit rozsah léze či vyloučit další patologii subgloticky.

Obr. 2.5 Přímá závěsná laryngoskopie, orotracheálně intubovaná pacientka uložena do sniffing polohy. Trup a krk ve vzájemné flexi, krk a hlava v extenzi (červená linie). Zaveden laryngoskop a fixován na zevní fixátor. Pomocí tahu náplastí přes krytí na přední straně krku zlepšena přehlednost přední komisury hrtanu (Formánek 2021).



- *Zásady použití laserů v hrtanu a průdušnici*

Při použití laserů v oblasti hrtanu je důležité dodržovat pravidla, která snižují nežádoucí účinek laseru na pacienta i zdravotnický personál (tab. 2.8).

Tab. 2.8 Pravidla pro používání laserů v chirurgii hrtanu.

- používat intubační rourky určené k laserové chirurgii (speciální materiál, dva obturační balonky napuštěné fyziologickým roztokem);
- na intubační rourku/obturační balonky aplikovat proužky s fyziologickým roztokem;
- při operaci udržovat frakci exspirovaného kyslíku do 30 %;
- zalepit pacientovi oči a „obložit“ pacientův obličej vlhkými prostěradly;
- připravit stříkačku s fyziologickým roztokem k okamžitému použití v případě vzplanutí dýchacích cest;
- chránit oči personálu ochrannými brýlemi;
- minimalizovat počet osob na operačním sále a upozornit osoby před vstupem na operační sál na používání laseru.

2.3.2.2 Operační techniky využívané pro chirurgickou léčbu

V současnosti není žádná z technik (studené nástroje, laser, mikrodebridor, koblace) považována za významně lepší v porovnání s dalšími. Porovnání výsledků chirurgické léčby je obtížné z důvodů velmi heterogenních skupin pacientů. Jednotlivé techniky se často kombinují. Nejdůležitější se jeví zkušenost a „jemnost“ operátora při odstraňování papilomu.

- *Studená technika (chapáky, nůžky)* je nejdéle využívaná. Kromě toho, že je levná, je její výhodou to, že není produkované teplo, které při průniku do hlubších vrstev může způsobit poškození tkání. Nevýhodou je, že je častěji odstraněna i okolní zdravá sliznice a zbytečně tak dochází k jizvení větší části hlasivek.
- *CO₂ a KTP (draslík-titan-fosfát) laser* jsou při operacích v hrtanu využívány déle než 25 let. Výhody byly prezentovány řadou autorů (Dedo 2001, Karamzadeh 2004, Remacle 1999). Laser umožňuje přesnou vaporizaci slizničních lézí s minimálním krvácením a minimálním poškozením okolní sliznice a hlubších vrstev hlasivky. CO₂ laser musí být použitý v nejšetrnějších režimech (krátké pulzy o malé energii) s širším nastavením paprsku (vaporizační mody), aby nedocházelo k průniku tepla do hlubších vrstev. Výhodou KTP laseru je fotoangiolytický efekt s popsáním lepším koagulačním efektem (Franco 2003). Kontrolované studie, které by porovnávaly výsledky KTP a jiných laserů zatím nebyly

provedeny (Lechien 2020). Při použití laserů je potřeba dodržovat všechny bezpečnostní postupy spojené s laserovou hrtanovou chirurgií (tab. 2.8).

- *Mikrodebridor (shaver)* začal být více využíván při operacích v hrtanu až v posledních 10 letech. Zejména v oblasti hlasivek musí být použit s velkou opatrností, aby nedošlo k poškození hlubších vrstev či dokonce k proniknutí mimo hrtan. Výhodný je zejména k odstranění periferních částí velkých papilomů (Carifi 2015, Gallagher 2008, Holler 2009).
- *Koblace* je v léčbě hrtanových lézí (zvláště papilomů) využívána v posledních 3–4 letech. Prezentovány byly zatím jenom krátkodobé výsledky u malého počtu pacientů (Awad 2019), výsledky se jeví podobné jako u jiných technik.

2.3.2.3 Komplikace chirurgické léčby

Ke komplikacím a dlouhodobým následkům jakékoliv formy chirurgické léčby hrtanu patří jizvení hlasivek se ztrátou vibračních schopností, vznik synechie přední komisury, můstků a sulcus vocalis, zhoršení hybnosti hlasivek a vznik zadní glotické stenózy.

- *Jizvení hlasivek*

Nešetrné odstranění lézí vede k jizvení podslizničních tkání (zejména Reinkeho prostoru) a chrapotu. Tento stav (jizvy hlasivek, můstky, sulcus vocalis) nelze v současné době léčit a dysfonie vzniklá z tohoto důvodu je trvalá. Pokud se jednalo o „zbytečný“ peroperační zásah do hlubších vrstev hlasivky, lze mluvit o iatrogenním poškození hlasivek. Bylo prokázáno, že při použití zásad maximálního šetření tkání, mají i pacienti po mnoha operacích poměrně dobrou kvalitu hlasu (Parker 2019).

- *Glottická a subglottická stenóza*

Mezi velmi závažné komplikace papilomatózy a zejména její chirurgické léčby patří glottická nebo subglottická stenóza. Ta může vést až k nutnosti provedení tracheotomie. V tomto případě lze provést některou z laryngotracheálních rekonstrukčních operací, například přerušit zadní částí prstencové chrupavky s vložením chrupavky ze žebra (tzv. posterior split, Scatolini 2018).

- *Zkušenosti s operacemi snižují počet komplikací*

Přítomnost dlouhodobých následků po opakovaných operacích (jizvy hlasivek způsobující trvalý chrapot) byla zjištěna u pacientů s vyšším počtem provedených operací, u pacientů operovaných na pracovištích s menšími zkušenostmi a u pacientů, u kterých bylo nutné provést urgentní operační výkon (Scatolini 2020).

3 SOUHRN VLASTNÍCH VÝSLEDKŮ

Vlastní výzkum hrtanových patologií jsme zacílili na několik oblastí. První oblastí je zlepšení diagnostiky. Podrobně jsme se zaměřili především na rozšíření diagnostiky RRP o identifikaci možných rizikových faktorů, které by mohly onemocnění spouštět nebo zhoršovat. Dále byl výzkum věnován využití nových optických metod k detekci hrtanových patologií a zpřesnění diagnostiky LPR ve smyslu určení, kdy skutečně ovlivňuje sliznici hrtanu, a ověření vhodnosti nových diagnostických metod LPR.

Druhá oblast je věnována léčbě benigních i maligních hrtanových patologií – převážně chirurgické, transorální, a to včetně jejich následků a komplikací. Předcházení komplikací je pak věnována třetí oblast výzkumu, ve které byly studovány nové metody pomáhající nejen při operacích štítné žlázy a příštítných tělísek.

Výsledkem našich výzkumných projektů je soubor publikací předkládaných a komentovaných v této části habilitační práce. V úvodu každé oblasti nebo případně podoblasti shrneme danou problematiku se zaměřením na objasnění vzniku jednotlivých studií. Následně jsou ve stručnosti představena nastavení jednotlivých studií a jejich výsledky. Podstatná zjištění jsou pak v nejzásadnějších bodech rekapitulována na závěr každé studie.

3.1 Pokročilá diagnostika hrtanových patologií

3.1.1 Výzkum rizikových faktorů recidivující respirační papilomatózy

Infekce HPV je považována za nejčastější sexuálně přenosnou infekci. Přenos infekce z oblasti genitoanální, která je jejím rezervoárem, do dutiny ústní a dále na orofarynx a hrtan bývá spojován s orálním sexem. Nicméně možností přenosu infekce mezi těmito oblastmi je celá řada, zmiňme jen autoinokulaci nebo vertikální přenos z matky na dítě. Bylo prokázáno riziko 1:80–1:1500 přenosu HPV na dítě od nakažené matky při nekomplikovaném vaginálním porodu (Silverberg 2003).

Během svého života se s HPV infekcí setká až 80 % pohlavně aktivní populace, jen u zlomku z nich infekce perzistuje a až po delším, zatím těžce odhadnutelném časovém intervalu, může dojít k vývoji virem indukovaného onemocnění (Gillison 2012). K těmto onemocněním patří RRP (viz kapitola 2.2.4).

Podle věku, ve kterém se RRP objeví, je klinicky rozlišována juvenilní (dětská) a dospělá forma. Neexistuje však zcela striktní hranice, která by říkala, do kterého věku začátku onemocnění se ještě jedná o dětskou formu. Nejčastěji je zmiňován věk mezi 18 až 20 lety.

V současnosti je udávaná incidence dětské RRP 0,024 - 1,34 na 100000 dětí za rok, prevalence pak 0,81 - 3,88 na 100000 dětí, s vyššími počty v afrických zemích a u veřejně pojištěných dětí v Severní Americe (Campisi 2010, Marsico 2014, Novakovic 2016, Novakovic 2018, Omland 2012, Seedat 2018). Incidence dospělé formy RRP je obecně méně referována. Je odhadována na 0,18 - 0,54 na 100000 dospělých za rok. Prevalence pak na 0,38 na 100000 dospělých (Omland 2012, Seedat 2018).

Je patrné, že k rozvoji RRP dojde tedy pouze u velmi malého počtu nakažených osob HPV. Existují proto snahy o identifikaci dalších možných faktorů, které by mohly u daného jedince HPV infekci potencovat nebo bránit její eliminaci imunitním systémem a spolupodílet se tak na vzniku onemocnění.

Kromě obecných rizikových faktorů, které jsou zmiňovány téměř u všech onemocnění, jako je např. kouření a diabetes mellitus, a které nebyly u RRP zatím prokázány, je jako jeden z faktorů uvažována současná infekce (koinfekce) dalšími patogeny, které, obdobně jako HPV, cílí na stejné místo v lidském těle – na bazální vrstvu epitelu. Vzhledem k tomu, že vliv HPV na karcinom čípku děložního je prokázán delší dobu a týká se většího počtu pacientů než v případě patologií v oblasti hlavy a krku, pochází tyto dosud publikované experimentální údaje dominantně z výzkumu této oblasti.

V oblasti hlavy a krku je dále zvažována možná rizikovost LPR. Hypotéza, že LPR by se mohl podílet také na vzniku RRP, vznikla na podkladě výsledků několika starších studií. Holland et al. retrospektivně hodnotil 31 dětí s RRP, u 12 z nich byla v minulosti provedena diagnostika refluxu pH metrií a u všech zaznamenána alespoň jedna epizoda LPR. Děti byly léčeny inhibitory protonové pumpy a při zpětném hodnocení bylo zjištěno, že se u této skupiny pacientů objevilo méně pooperačních komplikací na měkkých tkáních v hrtanu (Holland 2002). Nebyly však vyšetřeny všechny děti v souboru, samotné vyšetření proběhlo kdykoliv v minulosti, a tedy ve chvíli počátku RRP už LPR nemusel být ani přítomen. V současné době navíc není pouze jedna epizoda LPR považována za patologii. McKenna et al. dále referoval o čtyřech pacientech s dětskou RRP, u kterých došlo na hranici dospělosti k akcentaci onemocnění. U všech těchto pacientů byl pomocí nepřímých ukazatelů (anamnéza a klinické vyšetření) diagnostikován LPR. Byla nasazena terapie inhibitory protonové pumpy a u jednoho pacienta bylo navíc nutné provést fundoplikaci žaludku. Po této terapii došlo k remisi

onemocnění (McKenna 2005). LPR tedy nebyl skutečně objektivizován u žádného pacienta. V obou studiích nebyla přítomna kontrolní skupina pacientů.

- *FORMANEK, M.*(corresponding author)*, D. JANCATOVA, P. KOMINEK, P. MATOUSEK a K. ZELENIK. Laryngopharyngeal reflux and herpes simplex virus type 2 are possible risk factors for adult-onset recurrent respiratory papillomatosis (prospective case-control study). Clinical Otolaryngology [online]. 2017, 42(3), 597–601. ISSN 1749-4478. Dostupné z: doi:10.1111/coa.12779. (IF 2017 = 2,696; Q1) (Příloha 1).*

Prospektivní série případů a kontrol byla provedena s cílem zjistit možné rizikové faktory RRP, které by se mohly podílet na jejím vzniku. Bylo uvažováno o viru herpes simplex typ 2 (HSV-2), chlamydii trachomatis (ChTr) a laryngofaryngeálním refluxu (LPR). Volba patogenů vycházela z prvních dat z oblasti děložního čípku.

Do studie byli zařazeni dospělí pacienti s RRP. Do kontrolní skupiny byli zařazeni dospělí pacienti s cystou hlasivky. U obou skupin byly v průběhu přímé mikrolaryngoskopie odebrány bioptické vzorky – u pacientů s RRP papilomy z hlasivek, u kontrolní skupiny přebývajících sliznice hlasivky po odstranění cysty. Vzorky byly následně hodnoceny imunohistochemicky – přítomnost LPR byla stanovena nepřímo pomocí průkazu pepsinu, přítomnost HSV-2, ChTr a HPV přímým průkazem.

Celkem bylo zařazeno 22 pacientů s RRP a 20 pacientů do kontrolní skupiny. Dva pacienti s RRP museli být následně z hodnocení vyloučeni. Ve skupině s RRP bylo více mužů, v kontrolní skupině pak více kuřáků (aktivních i pasivních). Nebyl zjištěn rozdíl mezi skupinami ve věku, BMI, imunodeficienci, diabetu mellitu, astma bronchiale, chronické obstrukční plicní nemoci, alergii, refluxní nemoci jícnu.

Byl prokázán signifikantní rozdíl v přítomnosti LPR a HSV-2. Patologický LPR byl prokázán u 8 z 20 (40 %) pacientů s RRP a u žádného pacienta v kontrolní skupině ($p = 0,003$). HSV-2 byl přítomen u 9 z 20 (45 %) pacientů s RRP a u žádného pacienta v kontrolní skupině ($p = 0,001$). Pět pacientů bylo zároveň pozitivních na LPR i HSV-2. ChTr nebyla prokázána v žádné biopsii. HPV byl přítomen ve všech vzorcích RRP a u dvou z 20 (10 %) pacientů v kontrolní skupině.

Závěr

Pacienti s RRP mají dle imunohistochemického hodnocení biopsie signifikantně častěji LPR a ko-infekci HSV-2 ve srovnání s kontrolní skupinou. Na základně těchto prvních

výsledků je možné předpokládat, že by se mohlo jednat o rizikové faktory RRP, které se mohou u části pacientů podílet na aktivaci latentní HPV infekce a způsobit tak počátek onemocnění. Vzhledem k tomu, že infekce HSV-2 a HPV jsou sexuálně přenosné, není vyloučen společný přenos a společné působení také v hrtanu. Možné spolupůsobení HPV a ChTr v hrtanu nebylo prokázáno.

- *FORMANEK, Martin*(corresponding author)*, Debora FORMANKOVA, Pavel HURNIK, Adela VRTKOVA a Pavel KOMINEK. Epstein-Barr virus may contribute to the pathogenesis of adult-onset recurrent respiratory papillomatosis: A preliminary study. Clinical Otolaryngology [online]. 2021, 46(2), 373–379. ISSN 1749-4478. Dostupné z: doi:10.1111/coa.13681. (IF 2020 = 2,597; Q2) (Příloha 2).*

Navazující prospektivní série případů a kontrol je pokračováním předchozí studie (Formánek 2017) s cílem zjistit možné rizikové faktory RRP, které by se mohly podílet na jejím vzniku. Byl rozšířen seznam testovaných patogenů a bylo využito přesnějšího vyšetření pomocí real-time PCR DNA, které umožňuje rovněž kvalitativní hodnocení, a PCR DNA s reverse line blot ke stanovení a typizaci HPV. Byla stanovována přítomnost cytomegaloviru (CMV), viru Epstein-Barrové (EBV), herpes simplex viru 1 (HSV-1) a HSV-2, lidského herpesviru 6 (HHV-6), viru varicella zoster (VZV) a HPV v biopsii.

Do studie byli zařazeni dospělí pacienti s RRP. Do kontrolní skupiny byli zařazeni dospělí pacienti s cystou hlasivky. U obou skupin byly v průběhu přímé mikrolaryngoskopie odebrány bioptické vzorky – u pacientů s RRP papilomy z hlasivek, u kontrolní skupiny přebývajících sliznice hlasivky po odstranění cysty.

Celkem bylo zařazeno 18 pacientů s RRP a 18 pacientů do kontrolní skupiny. Skupiny byly homogenní. HPV byl přítomen ve všech biopsiích pacientů s RRP a u žádné v kontrolní skupině. HPV 6 byl prokázán ve 13, HPV 11 v 5 případech. Žádný jiný genotyp nebyl prokázán. Přítomnost ani typ HPV nebyla závislá na expozici cigaretovému kouři.

Byl prokázán signifikantní rozdíl v přítomnosti EBV. Jeho přítomnost byla sledována u 6 z 18 (33 %) pacientů a u žádného pacienta v kontrolní skupině ($p = 0,019$). Počet kopií viru se pohyboval mezi 350 a 180000 IU/ml. Přítomnost EBV nebyla závislá na expozici cigaretovému kouři, HPV genotypu ani koncentraci HPV. Přítomnost byla naopak silně spojená s buněčnou proliferací ve všech vrstvách epitelu a počtem operací z důvodu RRP v posledních dvou letech. Tyto výsledky ukazují na možné synergické působení EBV

a HPV v rozvoji RRP u částí pacientů. U obou virů byl prokázán vztah k dlaždicobuněčnému epitelu, ve kterém se odehrává životní cyklus HPV i lytická reaktivace EBV (Makielski 2016). Tvrzení je podloženo výsledky maligních nádorů z oblasti orofaryngu a děložního čípku, kde byla koinfekce EBV a HPV spojena s častějším vznikem, výraznější progresí a větší invazivitou nádorů (deLima 2018, Drop 2017, Jiang 2015, Turunen 2017).

Dále byla ve studii prokázána přítomnost HHV-6 u třech z 18 (16,7 %) pacientů s RRP a u žádného v kontrolní skupině. V jednom případě se jednalo o falešnou pozitivitu z důvodu přítomnosti neinfekční virové DNA, která byla integrovaná do somatického genomu. Dvě biopsie byly pozitivní na EBV i HHV-6 (včetně zmíněné falešně pozitivní). Nebylo prokázána přítomnost žádného jiného viru, včetně HSV-2. Na podkladě výsledků těchto přesnějších diagnostických metod se nejeví, že by jiné herpetické viry přispívaly ke vzniku RRP.

Závěr

EBV může synergicky působit s HPV v rozvoji RRP u částí dospělých pacientů, u kterých pak zvyšuje buněčnou proliferaci a přispívá k patogenezi a progresi RRP.

- *FORMANEK, Martin*(corresponding author)*, Pavel KOMINEK, Debora JANCATOVA, Lucia STANIKOVA, Radoslava TOMANOVA, Jana VACULOVA, Milan URIK, Ivo SLAPAK a Karol ZELENIK. Laryngopharyngeal Reflux Is a Potential Risk Factor for Juvenile-Onset Recurrent Respiratory Papillomatosis. Biomed Research International [online]. 2019, 2019, 1463896. ISSN 2314-6133. Dostupné z: doi:10.1155/2019/1463896. (IF 2019 = 2,276; Q3) (Příloha 3).*

Prospektivní studie, která navazuje na předchozí výsledky u dospělých (Formánek 2017), byla zaměřena na identifikaci možných rizikových faktorů dětské formy RRP. Do studie byly zařazeny děti s RRP, u kterých byly v průběhu přímé mikrolaryngoskopie odebrány bioptické vzorky papilomů hlasivek. Kontrolní skupina nebyla zařazena z důvodu malé prevalence jiných chirurgicky řešených hrtanových patologií u dětí, u kterých by bylo možno jako součást výkonu vzít vzorek zdravé sliznice.

Vzorky byly hodnoceny imunohistochemicky – přítomnost LPR byla stanovena nepřímo pomocí průkazu pepsinu.

Celkem bylo zařazeno 11 dětí s RRP, 6 dívek a pět chlapců v průměrném věku 8 let. Všechny děti v minulosti podstoupily z důvodu RRP nejméně tři chirurgické výkony a byly očkovány proti HPV. Pět dětí bylo léčeno antivirotickými a imunomodulačními. Žádné dítě nebylo doma vystaveno cigaretovému kouři, u žádného dítěte nebyla sledována předporodní nebo porodní rizika.

HPV byl prokázán ve všech 11 vzorcích – HPV typ 6 v 9 případech a HPV typ 11 ve dvou případech. Patologický LPR byl zjištěn u pěti z 11 (45 %) dětí, ve čtyřech případech byl spojen s HPV 6 pozitivitou, v jednom s HPV 11 pozitivitou.

Závěr

První výsledky studie, která skutečně prokazovala přítomnost patologického LPR u dětí, naznačují, že by LPR mohl být rizikovým faktorem RRP také u části dětí a podílet se společně s HPV infekcí na jejím vzniku.

- *FORMÁNEK, M.*(corresponding author)*, H. KUČOVÁ, K. ZELENÍK a P. KOMÍNEK. Současné možnosti terapie juvenilní recidivující respirační papilomatózy. Cesko-Slovenska Pediatrie. 2015, 70(3), 174–178. (Příloha 4).*

Přehledový článek je podrobně věnován terapeutickým možnostem dětské formy RRP a jejím specifickým. Jsou prezentovány možnosti očkování, adjuvantní a chirurgické terapie.

Závěr

Přehledový článek podrobněji shrnuje terapeutické možnosti dětské formy RRP.

3.1.2 Diagnostika refluxní laryngitidy a laryngofaryngeálního refluxu

Laryngofaryngeální reflux (LPR) je velmi častou patologií (viz kapitola 2.2.2). Nicméně jeho diagnostika a určení skutečného podílu LPR na nemocech hrtanu u konkrétního pacienta nejsou snadné.

Dotazníky zaměřené na odhalení přítomnosti LPR jsou převážně cíleny na "hrtanové příznaky" LPR. Tyto příznaky se ale velmi překrývají s event. příznaky samotných hrtanových patologií - např. chrapot, nucení na odkašlávání a pocit cizího tělesa v krku. Tyto příznaky mohou být přítomné jak u samotného patologického LPR, tak u všech pacientů s hrtanovou patologií způsobenou jiným patofyziologickým mechanismem. Dotazníky proto poskytují velké množství falešně pozitivních výsledků. Také hodnocení známek přítomnosti patologického

LPR podle endoskopického nálezu na sliznicích hrtanu je přítomností lézí v hrtanu ztíženo, mnohdy zcela znemožněno (Formánek 2017).

Vhodnějšími diagnostickými metodami LPR u pacientů s hrtanovými patologiemi proto zůstává jícnová nebo orofaryngeální pH-metrie, jícnová impedance a průkaz pepsinu v sekretech nebo tkáních (viz kapitola 2.1.7). Zlatým standardem v diagnostice LPR v současnosti zůstává 24hodinová jícnová impedance (Hoppp 2012). Jedná se nicméně o metodu, která není pacienty vždy ideálně tolerována a je poměrně zatěžující. Nejsou navíc ustálená hodnotící kritéria, která by jednoznačně určila, že je přítomen patologický LPR. Ve studii Oelschlagera et al. byl u 10 zdravých pacientů medián pěti faryngeálních refluxních epizod (Oelschlager 2006). Na druhou stranu Hoppp et al. ve své studii u 34 zdravých pacientů našel maximálně pouze jednu faryngeální refluxní epizodu (Hoppp 2012).

Průkaz pepsinu v tkáních je ve srovnání s ostatními metodami přesnější, poskytuje informaci o skutečném a dlouhodobém efektu LPR na danou tkáň, a tedy o tom, zda je jeho působení relevantní (Formánek 2015, Jiang 2011). Za fyziologických okolností není totiž v tkáních nad horním jícnovým svěračem přítomen. Nevýhodou vyšetření je nutnost odebrat bioptický vzorek (s rizikem jizvení), který v případě hrtanu většinou vyžaduje celkovou anestézii.

Stanovení hladiny pepsinu v sekretech (např. ze slin) by odbouralo výše zmíněnou nevýhodu. Je proto v současnosti zkoumána přesnost a vhodnost této metody v diagnostice LPR. Dosud publikované práce srovnávaly stanovení pepsinu ve slinách s výsledky dotazníků a endoskopickými nálezy (Barona-Lleo 2019, Spyridoulis 2015, Yadlapati 2016) nebo s výsledky jícnové impedance hodnocených podle diagnostických kritérií pro refluxní nemoc jícnu (Dy 2016, Hayat 2015, Weitzendorfer 2020). Výsledky jsou velmi rozdílné.

- *FORMANEK, Martin*(corresponding author)*, Debora JANCATOVA, Pavel KOMINEK, Radoslava TOMANOVA a Karol ZELENIK. Comparison of Impedance and Pepsin Detection in the Laryngeal Mucosa to Determine Impedance Values that Indicate Pathological Laryngopharyngeal Reflux. Clinical and Translational Gastroenterology [online]. 2017, 8, e123. ISSN 2155-384X. Dostupné z: doi:10.1038/ctg.2017.49. (IF 2017 = 4,621; Q1) (Příloha 5).*

Cílem prospektivní studie bylo srovnat výsledky 24hodinové jícnové impedance s pH metrií a průkazem pepsinu v biopsii (jako nejpřesnější metody) u stejného pacienta a srovnáním určit hodnoty (hranici) jícnové impedance, které jsou pro postižení hrtanu jasně patologické.

Hodnotící kritéria pro jícnovou impedanci dosud totiž nejsou ustálená a není zřejmé, kdy je její výsledek již patologický. Určitý počet refluxních epizod nad horní jícnový svěrač ještě nemusí poškozovat sliznice a je přítomen i u zcela zdravých jedinců (Hoppo 2012, Oelschlager 2006).

Do studie byli zařazeni dospělí pacienti s patologií hrtanu, u které může být zvažován vliv LPR (jako granulom nebo polyp hlasivek a RRP) a která byla indikována k chirurgickému výkonu (mikrolaryngoskopii) v celkové anestézii. Jeden den před výkonem byla všem pacientům provedena 24hodinová jícnová impedance s pH metrií. Při následném výkonu byla část biopsie zaslána k imunohistochemickému průkazu přítomnosti pepsinu a tím k nepřímé diagnostice patologického LPR.

Celkem bylo zařazeno 30 pacientů (16 mužů a 14 žen) s průměrným věkem 43,7 let. Pacienti byli rozděleni do dvou skupin v závislosti na pozitivitě pepsinu v biopsii. Počet celkových refluxních hltanových epizod u pacientů bez průkazu pepsinu se pohyboval v rozmezí 0-5, u pacientů s průkazem pepsinu pak v rozmezí 6-39 ($p = 0,001$). Byla stanovena hranice patologického výsledku impedance (a patologického LPR) na počet 6 a více celkových hltanových refluxních epizod, které měla 100procentní senzitivitu i specificitu (interval spolehlivosti 73,5–100 % a 81,4–100 %). Data z jícnového senzoru měla senzitivu i specificitu nižší.

Závěr

Byla zjištěna hranice patologického výsledku jícnové impedance na počet 6 a více celkových hltanových refluxních epizod. Tato hodnota znamená přítomnost patologického LPR a měla by být používána při hodnocení vyšetření v případech hrtanových patologií.

- *ZELENIK, Karol, Viktoria HRANKOVA, Adela VRTKOVA, Lucia STANIKOVA, Pavel KOMINEK a Martin FORMANEK*(corresponding author)*. Diagnostic Value of the Peptest(TM) in Detecting Laryngopharyngeal Reflux. Journal of Clinical Medicine [online]. 2021, 10(13), 2996. Dostupné z: doi:10.3390/jcm10132996. (IF 2020 = 4,242; Q2) (Příloha 6).*

Prospektivní studie byla zaměřena na ověření vhodnosti použití stanovení pepsinu ve slině jako diagnostické metody LPR, což by výrazně zjednodušilo a zefektivnilo celý diagnostický proces. Výsledky ze slin byly srovnávány s výsledky 24hodinové jícnové impedance s pH metrií u stejného pacienta.

Do studie byli zařazeni dospělí pacienti jdoucí k vyšetření 24hodinovou jícnovou impedancí s pH metrií. Před zavedením sondy byl odebrán vzorek slin a vyhodnocen komerční metodou PeptestTM na přítomnost pepsinu. Následně proběhlo zavedení sondy a standardní vyšetření jícnovou impedancí.

Celkem bylo hodnoceno 46 pacientů (30 žen a 16 mužů) ve věku 36-62 let. Srovnání bylo provedeno na dvou patologických hodnotách jícnové impedance. V prvním případě byla považována za patologickou jakákoliv hltanová refluxní epizoda (Hoppo 2012), v druhém případě bylo pak považováno 6 a více celkových hltanových epizod jako patologická hodnota. Tato hodnota byla stanovena pro hrtanové patologie při předchozí studii (Formánek 2017).

- Přesnost Peptestu při srovnání s jednou hltanovou refluxní epizodou při jícnové impedanci byla 35 %, sensitivita 33 %, specificita 100 %, pozitivní prediktivní hodnota 100 % a negativní prediktivní hodnota 3 %.
- Přesnost Peptestu při srovnání se 6 celkovými hltanovými refluxními epizodami při jícnové impedanci byla 48 %, sensitivita 37 %, specificita 82 %, pozitivní prediktivní hodnota 87 % a negativní prediktivní hodnota 29 %.

Závěr

Vyšetření přítomnosti pepsinu ve slinách metodou Peptest by mohlo sloužit jako screeningový test, který v případě své positivity odhalí závažný LPR a umožní indikovat jeho léčbu. V případě jeho negativity je nutno pokračovat v další diagnostice.

- *KOMÍNEK, P., P. MATOUŠEK, M. FORMÁNEK a K. ZELENÍK. Alergie nebo reflux? Extraezofageální reflux z pohledu otorinolaryngologa. Alergie. 2013, 15(3), 176–182. (Příloha 7).*

Přehledová práce upozorňuje na specifika LPR jako samostatné patologické jednotky odlišné od refluxní nemoci jícnu. Jsou prezentovány: kazuistika, patofyziologie LPR, rozdíly LPR a refluxní nemoci jícnu, příznaky LPR, diagnostické a terapeutické možnosti LPR.

Závěr

Cílem práce bylo upozornit na LPR a jeho specifika.

3.1.3 Využití nových optických metod k detekci hrtanových patologií

3.1.3.1 Optické metody využívající filtrovaného světla nebo úpravu obrazu

V posledních letech dochází díky pokroku v technologiích také ke snaze o vylepšení vlastností endoskopie a endoskopického obrazu. Cílem je zlepšit jejich diagnostické možnosti (viz kapitola 2.1.3). Nejpoužívanějšími systémy jsou v současnosti optické metody využívající filtrovaného světla (NBI) a metody využívající postprocesingovou softwarovou úpravu obrazu (IMAGE1 S) (Piazza 2008, Puxeddu 2015).

Obě optické metody mají za cíl detailně zobrazit slizniční nález a zároveň umožnit hodnocení podslizniční vaskularizace. Zhodnocení vaskularizace pak umožňuje zachytit časněji hrtanovou patologii a přesněji určit, kdy je sledovaná patologie spíše benigní a kdy je naopak podezřelá z eventuální maligní transformace (Piazza 2008). V případě hrtanu je tak možné snížit počet celkových anestézií, které musí pacienti podstupovat k odebrání biopsie a verifikaci procesu, ať už v rámci primární diagnostiky nebo následné dispenzarizace.

Zmíněné systémy jsou ale pořád ještě poměrně nové a stále je ověřována jejich senzitivita a specifická a upravováno hodnocení nálezů (Staníková 2018). Dosud zatím také nebyla srovnána přesnost a výtěžnost jednotlivých systémů mezi sebou, což by byla, vzhledem k jejich výrazně rozdílné nákladnosti, velmi přínosná data. V poslední době je také soustředěna pozornost i na jiné než (pre)maligní procesy a postupem času jsou popisovány typické nálezy pro jiné, často velmi vzácné, diagnózy.

- STANIKOVA, L., R. WALDEROVA, D. JANCATOVA, M. FORMANEK, K. ZELENIK a Pavel KOMINEK. *Comparison of narrow band imaging and the Storz Professional Image Enhancement System for detection of laryngeal and hypopharyngeal pathologies. European Archives of Oto-Rhino-Laryngology [online]. 2018, 275(7), 1819–1825. ISSN 0937-4477. Dostupné z: doi:10.1007/s00405-018-4987-3. (IF 2018 = 1,750; Q2) (Příloha 8).*

Prospektivní studie měla za cíl srovnat nálezy hrtanové vaskularizace hodnocené pomocí NBI a IMAGE1S u stejného pacienta. Jednalo se o první práci svého druhu.

Do studie byli zařazeni dospělí pacienti, kteří z důvodu hrtanové patologie podstoupili přímou laryngoskopii v celkové anestézii. Nález byl nejprve hodnocen flexibilní videoendoskopií s NBI dva až tři týdny před chirurgickým výkonem. Nález byl následně

peroperačně hodnocen videoendoskopií s IMAGE1S. Vaskulární změny byly vždy rozděleny do čtyř stupňů dle Arensse (Arens 2016). Optické nálezy byly srovnány s výsledkem histologie.

Celkem bylo zařazeno 73 pacientů (50 mužů a 23 žen) v průměrném věku 51 let. Histologicky bylo prokázáno 26 (35,6 %) benigních lézí, 16 (21,9 %) papilomů v rámci RRP, 7 (9,6 %) lehkých dysplazií a 24 (32,9 %) případů těžké dysplazie nebo karcinomu in situ nebo invazivního karcinomu. Senzitivita systému NBI byla 83 %, specificita 98 %. Senzitivita systému IMAGE1S byla 86 %, specificita 96 %. Míra shody s výsledkem biopsie byla u systému NBI 81,43 % ($\kappa = 0,7428$; $p < 0,001$), u systému IMAGE1S 81,16 % ($\kappa = 0,7379$; $p < 0,001$). Míra shody výsledků těchto dvou optických systémů navzájem pak byla 92,54 % ($\kappa = 0,8965$; $p < 0,001$).

Závěr

Výsledky endoskopického hodnocení hrtanové vaskularizace a jejím prostřednictvím určení charakteru hrtanové patologie jsou u systému NBI a IMAGE1S srovnatelné.

- STANIKOVA, Lucia, Martin FORMANEK, Pavel HURNIK, Peter KANTOR, Pavel KOMINEK a Karol ZELENIK. *Diagnosis of Laryngeal Pemphigus Vulgaris Can Be Facilitated Using Advanced Endoscopic Methods. Medicina-Lithuania [online]. 2021, 57(7), 686. ISSN 1010-660X. Dostupné z: doi:10.3390/medicina57070686. (IF 2020 = 2,430; Q2) (Příloha 9).*

Série případů retrospektivně analyzuje obraz histologicky (a přímou imunofluorescencí) potvrzených diagnóz pemphigus vulgaris na sliznicích hrtanu při optických metodách využívajících filtrovaného světla nebo softwarovou úpravu obrazu. Možnost diagnostikovat tuto diagnózu endoskopicky by znamenala ušetřit pacienta jedné až dvou celkových anestézií, poměrně dlouhého čekání na histologický výsledek a začátek léčby. Jedná se o natolik vzácnou diagnózu (zvláště v hrtanu), že na ní není většinou primárně myšleno a biopsie je zaslána ve formaldehydu na standardní histologické zhodnocení. Pro definitivní průkaz pemphigus vulgaris je ale nutné provést přímou imunofluorescenci z nativně zaslání bioptického vzorku, kdy jsou prokázána intracelulární depozita IgG a C3. Proto je většinou nutná další celková anestézie s dalším odběrem tkáně z hrtanu.

Z 278 hrtanových nálezů byly identifikovány tři případy pemphigus vulgaris na sliznici hrtanu. Byly identifikovány typické znaky obrazu pemphigus vulgaris při optických metodách využívajících filtrovaného světla nebo úpravu obrazu. Léze je mírně vystouplá nad povrch a je částečně kryta různě širokou vrstvou leukoplakie. V místech, kde není leukoplakie, jsou přítomny velmi tenké a krátké intraepiteliální papilární kapilární klíčky, které běží k povrchu, jsou symetricky a pravidelně uspořádány, neostře ohraničeny. Svým celkovým vzhledem připomínají mapu vrstevnic. Obdobný obraz nebyl sledován u žádné z jiných hrtanových patologií.

Závěr

Pemphigus vulgaris má v hrtanu při použití pokročilých videoendoskopických metod zcela typický obraz, který umožňuje vyslovit jasné podezření na tuto patologii, a tak urychlit diagnostiku i léčbu.

3.1.3.2 Flexibilní endoskopie dýchacích cest v léky navozeném spánku

Flexibilní endoskopie horních dýchacích cest v léky navozeném spánku (DISE) je poměrně nová endoskopická metoda. V současnosti představuje hlavní diagnostickou metodu, pomocí které lze určit místo obstrukce horních cest dýchacích (HCD) a na základě těchto poznatků pomáhá optimalizovat chirurgickou léčbu pacientů s obstrukční spánkovou apnoe (OSA) (Betka 2016, De Corso 2013, deVito 2014, Hybášková 2017).

Velká část pacientů s OSA je ale dominantně indikována ke konzervativní léčbě přetlakovou ventilací (PAP), která je považována za zlatý standard léčby. Tato skupina standardně DISE nepodstupuje. Nicméně až 50 % pacientů s OSA léčených PAP tuto léčbu netoleruje (Torre 2017, Weaver 2008). Důvodů intolerance nebo nefunkčnosti PAP je několik. Často se ale jedná o anatomické abnormality HCD či nesprávné nastavení a volbu neadekvátního tlaku (Torre 2017, Weaver 2008).

V posledních několika letech byly uveřejněny první práce zabývající se možností využití DISE také u primárně nechirurgicky řešených pacientů s OSA, při titraci (nastavení) PAP. V tomto případě lze díky optické kontrole bezprostředně sledovat její efekt a je možné lépe porozumět tomu, jak PAP u konkrétního pacienta funguje na jednotlivých místech obstrukce (Torre 2017).

- MASAROVA, M., J. SEKO, M. PLASEK, M. FORMANEK, O. JOR, V. NOVAK, P. KOMINEK a P. MATOUSEK. Význam spánkové endoskopie při titraci přetlakové ventilace – první výsledky. *Ceska a Slovenska Neurologie a Neurochirurgie [online]*. 2021, 84(2), 183–187. ISSN 1210-7859. Dostupné z: doi:10.48095/cccsnn2021183 (IF 2020 = 0,350; Q4) (Příloha 10).

Cílem prospektivní studie bylo sledovat vliv PAP na jednotlivá místa obstrukce HCD při DISE a hodnotit, při kterém tlaku dochází k vymizení/zhoršení obstrukce, a objasnit případné důvody možné intolerance PAP.

Do studie byli zařazeni dospělí pacienti se středně těžkou a těžkou OSA diagnostikovanou pomocí celonoční limitované polygrafie. U těchto pacientů byla provedena DISE a hodnocena obstrukce ve čtyřech etážích HCD – oblast měkkého patra, laterálních stěn faryngu a patrových tonzil, kořene jazyka a epiglottis (Kezirian 2011).

Celkem bylo zařazeno 20 pacientů (tři ženy a 17 mužů) ve věku 24–62 let. U 13 z 20 (65 %) pacientů byla přítomna středně těžká, u 7 z 20 (35 %) těžká OSA. Obstrukce v oblasti měkkého patra byla pozorována u 19 z 20 (95 %) pacientů, obstrukce orofaryngu u 14 z 20 (70 %) pacientů, obstrukce kořene jazyka u 9 z 20 (45 %) pacientů a obstrukce epiglottis u 3 z 20 (15 %) pacientů. U jednoho pacienta byla zjištěna obstrukce pouze na jednom místě, u 19 z 20 (95 %) pacientů byla zjištěna multietážová obstrukce (ve dvou a více místech. U 6 z 20 (30 %) pacientů byla pozorována obstrukce na třech místech. Obstrukce ve všech čtyřech lokalitách současně nebyla pozorována.

Úplná předožadní obstrukce v oblasti epiglottis (tzv. kolaps epiglottis) byla pozorována u tří z 20 (15 %) pacientů. U jednoho pacienta bylo sledováno, že při PAP v rozmezí 6–14 hPa docházelo k ještě výraznějšímu přetlačení epiglottis na zadní stěnu hltanu, což korelovalo s přetrváváním apnoe a poklesem saturace krve kyslíkem. Až tlak 18 hPa způsobil otevření HCD a odtlačení epiglottis od zadní stěny hltanu. Rovněž u zbylých dvou případů kolapsu epiglottis bylo pozorováno, že PAP zhoršoval obstrukci, ale k otevření HCD nedošlo ani při nejvyšším z testovaných tlaků. PAP byl tedy nefunkční.

Za významný benefit vyšetření je proto možné považovat skutečnost, že jen díky DISE s PAP bylo možné tento problém odhalit, při vyšetření v bdělém stavu nebyla kolabující epiglottis pozorována. V těchto případech je pak jako léčba OSA indikována epiglotoplastika.

Závěr

Provedení PAP při DISE umožňuje vizualizovat vliv přetlaku na jednotlivá místa obstrukce dýchacích cest a nastavit tak optimální tlak PAP. Umožňuje také odhalit případy kolabující epiglottis, které je nutné primárně řešit operačně, a tak zlepšit výsledky léčby OSA.

3.2 Léčba hrtanových patologií

3.2.1 Chirurgická léčba

Obdobně jako diagnostika, tak také chirurgická léčba hrtanových patologií doznala v posledních několika dekádách výrazný posun. Posun byl umožněn pokrokem v materiálech a technologiích. Rozvojem endoskopů a laserové chirurgie došlo ke změně provádění výkonů, a to z výkonů prováděných ze zevního přístupu (laryngofisura), které byly v minulosti dominantní, na výkony prováděné transorálně endo/mikrolaryngoskopicky (viz kapitola 2.3.2). V případě maligních procesů dostávají více prostoru nechirurgické metody v podobě radio(chemo)terapie.

Resekční výkony jsou obecně více cílené, snaží se dosažení žádané radikality za maximálního šetření okolní zdravé tkáně. Častěji se jedná o výkony parciální. Protože se ale stále jedná o relativně nový trend, a protože se dále a dále rozšiřují indikace pro tyto výkony, jsou ještě zjišťovány jejich léčebné možnosti a s nimi spojené množství komplikací. Ty v případě hrtanu a zvláště hlasivek reprezentuje nejčastěji stav hlasu. Nejen proto se hlasu začala věnovat větší pozornost a došlo k rozvoji celého chirurgického přístupu k hlasu s názvem fonochirurgie (Vilaseca 2008). Jeho součástí jsou mimo jiné techniky zlepšující nedostatečně kvalitní hlas. Patrně nejvýraznější vývoj je sledován v případě augmentačních technik hlasivek, které jsou obecně indikovány při nekvalitním hlasu z důvodu fonační insuficience o velikosti přibližně tři milimetry a menší při nedostatečném efektu hlasové terapie. Výzkum je zde cílen na efekt různých typů krátkodobých i trvalých augmentačních materiálů jako možných náhrad za autologní tukovou tkáň (Mallur 2010, Rosen 2009).

Nové technologie ale neumožnily jen změnu přístupu k již známým výkonům, umožnily diagnostikovat zcela nové patologie, které je nutno chirurgicky řešit. Typickým příkladem je OSA způsobená kolabující epiglottis, která je nově diagnostikována pomocí DISE (viz kapitola 3.1.3). Vzhledem k recentnosti této problematiky, není v současnosti jasně stanoven chirurgický přístup, který by zaručoval nejlepší výsledky. Ke stanovení doporučeného postupu je nejprve nutno publikovat výsledky jednotlivých pracovišť a přístupů.

- STANIKOVA, Lucia, Karol ZELENIK, Martin FORMANEK, Jana SEKO, Radana WALDEROVA, Peter KANTOR a Pavel KOMINEK. *Evolution of voice after transoral laser cordectomy for precancerous lesions and early glottic cancer. European Archives of Oto-Rhino-Laryngology [online]. 2021, 278(8), 2899–2906. ISSN 0937-4477. Dostupné z: doi:10.1007/s00405-021-06751-3. (IF 2020 = 2,503; Q2) (Příloha 11).*

Cílem prospektivní studie bylo zhodnotit vývoj kvality hlasu pacientů po transorální laserové chordektomii provedené pro těžkou dysplazii, karcinom in situ nebo T1 a T2 invazivní karcinom hlasivky. Podle dosud uveřejněných výsledků byla za 6 až 24 měsíců od operace sledována dobrá výsledná kvalita hlasu po subepiteliálních a subligamentózních chordektomiích, ale špatná kvalita hlasu u rozsáhlejších výkonů (Peretti 2003, Vilaseca 2008, Roh 2007). Dosud ale nebyly studie zaměřeny na časnou pooperační dynamiku vývoje hlasu a nebylo tak možné pacientům říci, za jak dlouho se jejich hlas upraví.

Do studie byli zařazeni dospělí pacienti, kteří podstupovali jednostrannou transorální laserovou chordektomii z důvodu premaligní nebo maligní (do rozsahu T2 dle TNM) léze hlasivky. Hlas byl hodnocen třemi kliniky dle GRBAS skóre (Hirano 1981), dále byly hodnoceny aerodynamické (maximální fonační čas) a akustické (jitter a shimmer) parametry. Hodnocení proběhlo předoperačně, za 6 týdnů a 6 měsíců po operaci.

Celkem bylo zařazeno 25 pacientů, hodnoceno 18 pacientů (17 mužů a jedna žena) ve věku 48-83 let. Pacienti byli rozděleni do dvou skupin dle rozsahu provedeného výkonu.

Do první skupiny bylo zařazeno 11 pacientů po subepiteliální nebo subligamentózní chordektomii. Dle GRBAS skóre byl hlas u těchto pacientů 6 týdnů po operaci bez zlepšení, 6 měsíců po operaci byl kvalitnější než před operací. Nebyla sledována signifikantní změna v aerodynamických, ani akustických hlasových parametrech před a v měřeních po operaci.

Do druhé skupiny bylo zařazeno 7 pacientů po rozsáhlejším typu chordektomie. GRBAS skóre i aerodynamické parametry hlasu byly u těchto pacientů signifikantně horší za 6 týdnů i 6 měsíců po operaci. Akustické hlasové parametry byly po 6 týdnech zhoršeny, po 6 měsících došlo k jejich zlepšení na předoperační úroveň.

Závěr

Výsledky studie ukazují, že výsledná kvalita hlasu je závislá na rozsahu resekce hlasivky. Subepiteliální a subligamentózní chordektomie je spojená s dobrou pooperační kvalitou hlasu a je možno ji proto doporučit také u hlasových profesionálů. Nicméně úprava hlasu bude trvat déle než 6 týdnů. V případě rozsáhlejších výkonů by měli být pacienti poučeni,

že kvalita hlasu bude špatná, u hlasových profesionálů je proto ke zvážení primární léčba radioterapií.

- *FORMÁNEK, M.*(corresponding author)*, K. ZELENÍK, J. DVORÁCKOVÁ a P. KOMÍNEK. Chondrosarkom prstencové chrupavky. Otorinolaryngologie a Foniatrie. 2013, 62(3), 136–139. (Příloha 12).*

Kazuistické sdělení upozorňuje na raritní diagnózu chondrosarkomu prstencové chrupavky, kterou bylo možné úspěšně řešit parciálním výkonem, který zachoval funkce hrtanu (hlas, dýchání bez tracheostomie) a zajistil přežití pacienta. Dále je diskutována epidemiologie, symptomatologie, diagnostika a další terapeutické možnosti tohoto nádoru.

Závěr

Chondrosarkom hrtanu je velmi vzácná diagnóza, která může vycházet ze štítné i prstencové chrupavky. Tuto diagnózu je možné úspěšně řešit parciálním výkonem, který zachová funkce hrtanu a zajistí přežití pacientů.

- *ZELENIK, Karol, Martin FORMANEK, Radana WALDEROVA, Debora FORMANKOVA a Pavel KOMINEK. Five-year results of vocal fold augmentation using autologous fat or calcium hydroxylapatite. European Archives of Oto-Rhino-Laryngology [online]. 2021, 278(4), 1139–1144. ISSN 0937-4477. Dostupné z: doi:10.1007/s00405-020-06479-6. (IF 2020 = 2,503; Q2) (Příloha 13).*

Retrospektivní analýza měla za cíl porovnat dlouhodobé výsledky augmentace hlasivky autologním tukem provedené při přímé laryngoskopii v celkové anestézii s výsledky augmentace hlasivky novým trvalým materiálem kalcium hydroxyapatitem (Radiesse® Voice) provedené ambulantně v lokální anestézii. Byly srovnávány výsledky po pěti letech. Takto dlouhodobá data nebyla dosud publikována, nejčastěji jsou uváděny výsledky po jednom roce (Mallur 2010, Rosen 2009). Nebylo proto možné sdělit pacientům, o jak dlouhodobé řešení jejich hlasového problému se jedná.

Do analýzy byli zařazeni pacienti s fonační insuficiencí o velikosti tři milimetry a menší způsobenou jednostrannou parézou hlasivky nebo jednostrannou atrofií hlasivky. Byla

sledována subjektivní spokojenost pacientů se svým hlasem, voice handicap index (VHI) a maximální fonační čas.

Celkem bylo zařazeno 36 pacientů, z toho 7 pacientů bylo postupně ztraceno ze sledování do kontroly po pěti letech a tři pacienti museli v průběhu této doby podstoupit opakování výkonu. Analyzováno bylo tedy 26 pacientů (15 žen a 11 mužů) – 13 (8 žen, 5 mužů) po augmentaci tukem, 13 (7 žen, 6 mužů) augmentovaných kalcium hydroxyapatitem. Celkem byla po 5 letech subjektivní spokojenost s hlasem v 19 (73,1 %) případech, zlepšení ve VHI průměrně o 30,7 bodu a v maximálním fonačním času průměrně o 6,2 sekundy. Nebyl sledován signifikantní rozdíl mezi skupinami v žádném hodnoceném parametru.

Závěr

Obě techniky augmentace a materiály dosahují velmi dobrých výsledků i po pěti letech, tyto výsledky jsou srovnatelné. Obě techniky lze proto doporučit a o preferenci jedné, nebo druhé by měly rozhodovat další faktory jako možnost provedení v lokální anestézii, finanční a časová náročnost.

- MASAROVA, M., J. SEKO, J. KUBICKOVA, O. JOR, V. NOVAK, M. KOTULEK, P. MATOUSEK, M. FORMANEK, K. ZELENIK a P. KOMINEK. *Epiglotopexie v léčbě obstrukční spánkové apnoe. Ceska a Slovenska Neurologie a Neurochirurgie [online]. 2021, 84(1), 95–97. ISSN 1210-7859. Dostupné z: doi:10.48095/cccsnn202195. (IF 2020 = 0,350; Q4) (Příloha 14).*

Série případů navazuje na předchozí studii využití DISE při titraci přetlakové ventilace (Masárová 2021) a představuje novou chirurgickou metodu řešící OSA, která je způsobena kolabující epiglotis – epiglotopexi. Epiglotopexie byla provedena u čtyř pacientů s těžkou OSA, kteří netolerovali terapii přetlakovou ventilací a při došetřování u nich byla při DISE zjištěna kolabující epiglotis. U všech pacientů došlo po výkonu k subjektivnímu zlepšení stavu a k poklesu apnoe-hypopnoe indexu při kontrolním vyšetření spánku do normy, tedy k vyléčení OSA. Nebyly sledovány žádné peroperační ani pooperační komplikace.

Závěr

Epiglotopexie je nová a ve správně indikovaných případech velmi efektivní chirurgická metoda, která léčí OSA způsobenou kolapsem epiglotis s menším rizikem komplikací než dosud prováděné výkony.

- *FORMÁNEK, Martin a Karol ZELENÍK. Přímá laryngoskopie. In: CHROBOK, Viktor, Pavel KOMÍNEK, Jan PLZÁK, Petr ČELAKOVSKÝ a Karol ZELENÍK. Otorinolaryngologie a chirurgie hlavy a krku. 1. vydání. Havlíčkův Brod: TOBIÁŠ, 2022. s. 428-430. Medicína hlavy a krku. ISBN 978-80-7311-205-9. (Příloha 15).*

Problematika přímé laryngoskopie byla shrnuta v samostatné kapitole části knihy věnující se základním chirurgickým postupům v ORL a chirurgii hlavy a krku. Jsou zmíněny principy, indikace, přehled instrumentária, správné předoperační polohování pacienta, technika provedení i možné komplikace.

Závěr

Kapitola v knize teoreticky shrnuje přímou laryngoskopii jako základní chirurgický postup v ORL a chirurgii hlavy a krku.

3.2.2 Nechirurgická léčba

Nechirurgická léčba hrtanových patologií je patrně nejdynamičtěji se rozvíjející oblastí v laryngologii. Platí to hlavně v případě medikamentózní adjuvantní léčby RRP (viz kapitola 2.3.1). Jejím hlavním cílem je co možná největší snížení počtu chirurgických výkonů. Látky jsou podávány většinou místně nebo vzácněji systémově. Vývoj v této oblasti těží z rozvoje léčby jiných onkologických onemocnění a poznatků o HPV. Vzhledem k tomu, že se v případě hrtanu jedná o nové indikace, které jsou stále celosvětově v režimu off-label použití a u kterých nejsou dostatečně prozkoumané nežádoucí účinky, není ještě ustáleno doporučení kdy a jakou látku zvolit.

Nejčastěji je používána lokální aplikace látky bevacizumab do oblasti výskytu papilomů, která dle dosud uveřejněné literatury nebyla při lokálním podání v hrtanu spojena s výskytem žádných komplikací (Sidell 2021, Zeitels 2011). Jedná se o humanizovanou monoklonální protilátku technologii DNA v ovariálních buňkách čínských křečků. Váže se selektivně na vaskulární endotelový růstový faktor A. Bevacizumab byl původně vyvinut (schválen v USA roce 2004) pro léčbu metastatického kolorektálního karcinomu (Formánek 2022).

Obdobně jako jsou v případě patologií hrtanu nově používány látky, které byly primárně vyvinuty s jiným cílem, objevuje se také snaha nově aplikovat na určité hrtanové patologie znalosti z jiných oborů. Typickým příkladem jsou poznatky z rehabilitace kosterní svaloviny jiných lokalit. Toto úzce souvisí s již dříve zmiňovaným trendem více se věnovat výsledné

kvalitě hlasu. A protože fonace je úzce spojena s hybností a napětím hlasivek (řízenými kosterní svalovinou) jsou metody známé z rehabilitační a fyzikální medicíny zvažovány právě v těchto případech. Samotná hlasová terapie je určitou formou fyzioterapie a jako taková je v případě hlasových problémů obdobně rutinně doporučována (Chandrsekhar 2013, Mattioli 2011) (viz kapitola 2.3.1).

Elektroléčba je dnes v ortopedii a fyzikální medicíně standardně zavedený a užívaný soubor léčebných metod podporující hojení a prokrvení tkání, který vhodně doplňuje fyzioterapii (Low 2000). To vedlo k úvahám, že by elektroléčba mohla mít své místo také v případě rehabilitací paréz hlasivek. Úvahy byly podpořeny několika studiemi na zvířatech, které udávaly urychlení a zlepšení regenerace při použití elektrostimulace (Cheetham 2015, Gordon 2008, Monaco 2015). O klinické aplikaci u lidí jako prakticky jediný publikoval Ptok et al., který podpořil hlasovou terapii eklektickou stimulací u cca poloviny z 88 pacientů s jednostrannou parézou hlasivky různé etiologie trvající dva týdny až 6 měsíců. Po třech měsících bylo udáváno zlepšení kmitání hlasivky u skupiny s elektrickou stimulací, ale ne zlepšení v maximálním fonačním čase (Ptok 2008). Další studie nebyly uveřejněny a to přesto, že se jedná o stále častější problém vzhledem k rapidnímu nárůstu operací štítné žlázy a příštítných tělísek, u kterých je pooperační paréza hlasivky jedna z hlavních a nejčastějších komplikací.

- ZELENIK, Karol, Pavel KOMINEK, Lucia STANIKOVA a Martin FORMANEK*(corresponding author)*. *Local Bevacizumab Treatment of Juvenile-Onset Respiratory Papillomatosis Might Induce Multiple Tracheal Pyogenic Granulomas. Laryngoscope [online]. 2021, 131(2), E518–E520. ISSN 0023-852X. Dostupné z: doi:10.1002/lary.28928. (IF 2020 = 3,325; Q1) (Příloha 16).*

Práce prezentuje kazuistické sdělení dvouleté pacientky s dětskou formou RRP, která pro svůj úporný průběh vyžadovala za posledních 6 měsíců pět chirurgických výkonů. Ty byly v posledních třech případech vždy doplněny o lokální aplikaci bevacizumabu (12, 16 a 16 mg). Při posledním výkonu bylo navíc nutno použít supraglotickou tryskovou ventilaci na místo klasické orotracheální intubace. Při dalším (šestém) chirurgickém výkonu, který bylo nutno provést za další 3 měsíce pro opětovný výrazný nárůst papilomů na hlasivkách, byly nalezeny vícečetné pyogenní granulomy v průdušnici. Ty byly následně potvrzeny i histologicky. Bylo indikováno sledování a při kontrolním výkonu (sedmém) za 4 měsíce již byl nález v průdušnici klidný. Jedná se o první publikovaný nežádoucí účinek lokální

aplikace bevacizumabu do oblasti hrtanu. Autoři předpokládají, že vznik granulomů byl podpořen současným použitím supraglotické tryskové ventilace, které umožnila šíření bevacizumabu do sliznice průdušnice.

Závěr

Práce dokumentuje na kazuistickém sdělení pacientky s úpornou dětskou formou RRP první dosud publikované nežádoucí účinky lokální aplikace bevacizumabu do oblasti hrtanu – vznik vícečetných pyogenních granulomů v průdušnici. Jeví se, že vznik granulomů byl podpořen současným použitím supraglotické tryskové ventilace a její použití při současné lokální aplikaci bevacizumabu není proto doporučeno.

- *FORMANEK, Martin*(corresponding author)*, Radana WALDEROVA, Sarka BANIKOVA, Irina CHMELOVA, Debora FORMANKOVA, Karol ZELENIK a Pavel KOMINEK. Effect of voice therapy with or without transcutaneous electrical stimulation on recovery of injured macroscopically intact recurrent laryngeal nerve after thyroid surgery. European Archives of Oto-Rhino-Laryngology [online]. 2020, 277(3), 933–938. ISSN 0937-4477. Dostupné z: doi:10.1007/s00405-020-05806-1. (IF 2020 = 2,503; Q2) (Příloha 17).*

Prospektivní studie měla za cíl zjistit, zda kombinace transkutánní elektrická stimulace s hlasovou terapií má lepší výsledky na pooperační obnovu hybnosti hlasivky než samotná hlasová terapie. Jednalo se tedy o podobnou studii jako v případě Ptoka et al. s hlavním rozdílem, že v této studii bylo sledování pacientů delší a všichni zařazení pacienti měli stejnou příčinu a dobu trvání parézy (Ptok 2008).

Do studie byli zařazení dospělí pacienti s jednostrannou funkční parézou hlasivky po operaci štítné žlázy nebo příštítných tělísek. Všem pacientům, kteří nebyli kontraindikováni k transkutánní elektrické stimulaci, byla nabídnuta. Podle toho, zda transkutánní elektrickou stimulaci podstoupili nebo nepodstoupili, byli následně rozděleni do dvou skupin. Studie byla tedy částečně randomizovaná v mírný neprospěch skupiny bez stimulace, kam byli přirozeně řazeni méně motivovaní pacienti. Transkutánní elektrická stimulace (20 sezení) byla cílená na ipsilaterální motorický bod (sval) nad štítnou chrupavkou. Byl aplikován stejnosměrný proud po dobu 10 minut o frekvenci 0,4 Hz a individuální intenzitě. Všichni pacienti byli léčeni kortikosteroidy, vitamíny B řady a hlasovou terapií. Hybnost hlasivek byla hodnocena za 1 den a 6 měsíců od operace.

Celkem bylo analyzováno 149 pacientů – 89 (82 žen a 7 mužů) ve skupině bez a 60 (54 žen a 6 mužů) ve skupině se stimulací. Ve skupině bez stimulace bylo upraveno 57 (64 %), ve skupině se stimulací 36 (60 %) pacientů. Nebyl tedy zjištěn signifikantní rozdíl mezi skupinami. Tyto výsledky odpovídají procentu upravených hlasivek léčených samotnou hlasovou terapií v jiných studiích (Mattioli 2011) a také nepříznivým zkušenostem s anastomózami zvrtného nervu, který je považován za jeden z nejsložitějších periferních nervů (Henry 2017).

Závěr

Výsledky dosud největšího sledovaného homogenního souboru naznačují, že transkutánní elektrická stimulace nepřináší benefit v terapii funkční pooperační parézy hlasivky a neměla by proto být rutinně doporučována.

3.3 Prevence vzniku hrtanových komplikací

Velká část laryngologie a fonochirurgie se zabývá řešením pooperačních komplikací a iatrogenních poranění. Ty mohou nastat při operacích přímo v hrtanu, ale také (a v dnešní době častěji) při operacích v jeho okolí. Operace štítné žlázy a příštítných tělísek jsou vzhledem k uložení zmíněných orgánů a jejich těsnému vztahu k nervus laryngeus recurrens a nervus laryngeus superior s hrtanem úzce spjaty a představují jedny z nejčastějších příčin vzniku hrtanových komplikací. Dominantně se jedná o poruchy v hybnosti a napětí hlasivek, které jsou trvale sledovány u 0,5-3 % preparací v blízkosti zvrtného nervu. Přechodně je pak omezení pohybu hlasivek zaznamenáno ještě výrazně častěji (Bergenfelz 2008, Formánek 2020, Jeannon 2009, Lee 2018, Pniak 2014, Rosato 2004). Z tohoto důvodu je možné považovat operace štítné žlázy a příštítných tělísek za širší součást laryngologie.

Pokud po operaci dojde ke vzniku parézy hlasivky, zhoršení kvality hlasu je ve většině případů výrazné a přes veškeré následné snahy o kompenzaci stavu a dlouhodobou rehabilitaci zůstává kvalita hlasu u části pacientů zhoršena (Formánek 2020, Mattioli 2011). Počet operací štítné žlázy a příštítných tělísek každoročně celosvětově roste (Lebastchi 2014, Marino 2014, Stack 2012). Zcela zásadní proto zůstává vzniku komplikací maximálně možné předcházet. Základním doporučením je šetrná preparace v okolí zvrtného nervu a jeho důsledná ochrana před mechanickým nebo termickým poraněním (Steurer 2002). Jsou proto vyvíjeny metody, které mají pomoci chirurgovi toto docílit. Ať už jsou to různé formy neurostimulací objektivizující aktuální funkci nervu nebo nové metody koagulace tkáně (cév), které minimálně ovlivňují její okolí (Ecker 2010). Specifická je pak situace v případě operací příštítných tělísek,

při kterých je další výzvou identifikace a odstranění správného tělíska. Situace je komplikovaná faktem, že je trend tuto operaci provádět miniinvazivně. Pro účely paratyreoidektomie jsou proto navíc vyvíjeny systémy usnadňující předoperační i peroperační identifikaci správného tělíska, a tak omezit nutno preparaci a rizikovost preparace v blízkosti zvratného nervu. Jedním ze základních vyšetření, které umožňuje získat představu o lokalizaci adenomu příštítného tělíska je scintigrafie. Ta je standardně hodnocena za 10 a 150 minut od aplikace technecia sestamibi (^{99m}Tc -MIBI) a má schopnost detekce až 90 % adenomů (Treglia 2016).

- *FORMANEK, Martin*(corresponding author)*, Vladimír DEDEK, Michal KOLACEK, Martin HAVEL, Karol ZELENÍK a Pavel KOMINEK. Individualised Timing of Radio-Guided Parathyroidectomy Using Multi-Phase SPECT/CT Increases In Vivo Sensitivity and Accuracy and Reduces Operating Time: A Randomised Clinical Trial. Diagnostics [online]. 2021, 11(4), 677. Dostupné z: doi:10.3390/diagnostics11040677. (IF 2020 = 3,674; Q2) (Příloha 18).*

Prospektivní randomizovaná studie byla zaměřena na zjištění, zda provedení předoperační vícefázové scintigrafie zlepšuje peroperační přínosnost radiační navigace (gamma sondy) při radiačně navigované miniinvazivní paratyreoidektomii prováděné pro primární hyperparatyreózu (adenom příštítného tělíska). Dosud standardně doporučovaný interval odstupu operace od předoperačního podání ^{99m}Tc -MIBI byl 2-3,5 hodiny (Murphy 1999). Do studie byli zařazeni dospělí pacienti s primární hyperparatyreózou, kteří byli odesláni na scintigrafii k lokalizaci adenomu. Tito pacienti byli randomizováni do dvou skupin, první skupina podstoupila standardní scintigrafii s hodnocením za 10 a 150 minut, druhá skupina vícefázovou scintigrafii s hodnocením za 10, 90, 150 a 210 minut. Pokud byl lokalizován adenom, pacienti v obou skupinách byli indikováni k miniinvazivní radiačně navigované paratyreoidektomii v celkové anestézii. Ta byla u pacientů v první skupině provedena s odstupem 2-3,5 hodiny od podání ^{99m}Tc -MIBI, u pacientů v druhé skupině s individuálním odstupem softwarově vypočítaným pro každého pacienta zvlášť tak, aby rozdíl aktivity tělíska a okolí byl co největší.

Celkem bylo zařazeno 100 pacientů, 82 pacientů bylo analyzováno – 47 v první skupině a 35 ve druhé skupině. Operace byla úspěšná u 98 % pacientů v první skupině a u všech pacientů ve druhé skupině. V první skupině byla sledována jedna paréza hlasivky, ve druhé skupině žádná. Operace ve druhé skupině trvaly signifikantně kratší čas. V první skupině

identifikovala gamma sonda 7 falešně negativních a dva falešně pozitivní případy, ve druhé skupině nebyly žádné falešně negativní ani falešně pozitivní výsledky. Radiační navigace měla ve druhé skupině signifikantně vyšší peroperační senzitivitu i přesnost, která dosáhla 100 %. Tento výsledek společně s kratším operačním časem přímo ukazují, jak gamma sonda byla pro chirurga přínosná a pomohla k identifikaci adenomu.

Závěr

Individualizované načasování minimálně invazivní radiačně navigované paratyreoidektomie vypočítané pomocí vícefázové scintigrafie významně zvyšuje peroperační senzitivitu a přesnost radiační navigace a snižuje operační čas. Její použití v tomto režimu tak více pomáhá chirurgovi a mělo by být rutinně používáno.

- *HAVEL, Martin, Vladimír DEDEK, Michal KOLACEK a Martin FORMANEK. Quantitative analysis in parathyroid adenoma scintigraphy. Nuclear Medicine Communications [online]. 2022, 43(1), 1–7. ISSN 0143-3636. Dostupné z: doi:10.1097/MNM.0000000000001474. (IF 2020 = 1,690; Q4) (Příloha 19).*

Retrospektivní analýza navazující na předchozí studii (Formánek 2021) měla za cíl zhodnotit charakteristiky adenomů příštítných tělísek operovaných miniinvazivní radiačně navigovanou technikou na předoperační třífázové scintigrafii. Zvláštní zaměření bylo soustředěno na adenomy, které v kontrastu s tím, co bylo dosud považováno za dané, vyplavují ^{99m}Tc-MIBI rychleji (Murphy 1999).

Celkem bylo analyzováno 35 adenomů – 11 rychleji vyplavujících a 24 pomaleji vyplavujících radionuklid. Hodnoceny byly nálezy na scintigrafii po 10, 90 a 180 minutách od diagnostické aplikace. Byly sledovány signifikantní rozdíly v standardizované hodnotě absorpce radiofarmaka v adenomech po 180 minutách, kdy hodnoty u adenomů rychleji vyplavujících radionuklid byly výrazně nižší (0,0297). Nebyly sledovány rozdíly po 10 a 90 minutách. Rychle vyplavující adenomy proto mohou způsobovat, že operuje-li se ve zvyklém rozmezí (2-3,5 hodiny od aplikace), gamma sonda nemusí být při identifikaci adenomu přínosná.

Závěr

Existují adenomy příštítných tělísek, které odlišně vyplavují radionuklid a mají jiné charakteristiky. Významný rozdíl byl nalezen po 180 minutách od aplikace radionuklidu. Adenomy, které rychle vyplavují radionuklid, mohou způsobovat, že operuje-li se

ve zvyklém rozmezí, gamma sonda nemusí být při radiačně navigované paratyreoidektomii přínosná.

- *PNIÁK, Tomas, Martin FORMANEK, Petr MATOUSEK, Karol ZELENÍK a Pavel KOMINEK. Bipolar Thermofusion BiClamp 150 in Thyroidectomy: A Review of 1156 Operations. Biomed Research International [online]. 2014, 2014, 707265. ISSN 2314-6133. Dostupné z: doi:10.1155/2014/707265. (IF = 1,579; Q3) (Příloha 20)..*

Retrospektivní studie analyzovala efektivnost a bezpečnost použití nového systému koagulace cév – bipolární termofúze tkání BiClamp®, při operacích štítné žlázy a příštítných tělísek. BiClamp® byl speciálně vyvinut pro operace štítné žlázy a je schopen uzavřít cévy do průměru 7 milimetrů. Proces je automatizovaný a zjistí-li přístroj, že je tkáň dostatečně ošetřena, sám se zastaví, aby předešel zbytečnému tepelnému poranění okolí. Tento konkrétní přístroj nebyl v České republice ani v Evropě dosud rutinně používán. Ve světové literatuře se začínaly objevovat první publikované zkušenosti se systémy pracujícími na podobném principu (Lachanas 2005). Výsledky byly srovnávány s operacemi, u kterých byla použita standardní bipolární koagulace a podvaz cév.

BiClamp byl použit u 819 operací (1522 laloků) a nebyl použit u 337 operací (600 laloků). Při použití BiClamp byla nutnost revize rány pro krvácení sledována u 15 (1,83 %) operací, pooperační paréza zvratného nervu u 22 (1,45 %) laloků. Bez jeho použití byla revize nutná ve 14 (4,15 %) případech a paréza se objevila u 12 (2 %) laloků. Rozdíl v poměru revizí byl signifikantní, stejně jako redukce operačního času o 25,99 % při použití BiClamp.

Závěr

Bipolární termofúze tkání BiClamp je efektivním a bezpečným systémem, který významně snižuje riziko pooperačního krvácení a zkracuje čas operace při minimálně nezvýšení rizika peroperačního poranění zvratného nervu.

- *FORMANEK, M. *(corresponding author)*, T. HRBAC, V. PROCHAZKA, L. CABALOVA a P. KOMINEK. Carotid body paraganglioma, a very rare pediatric tumor. Ceska a Slovenska Neurologie a Neurochirurgie [online]. 2020, 83(4), 436–437. ISSN 1210-7859. Dostupné z: doi:10.14735/amcsnn2020436. (IF 2020 = 0,350; Q4) (Příloha 21).*

Kazuistické sdělení upozorňuje na karotický paragangliom jako na diagnózu, na kterou je třeba velmi vzácně myslet také u dětských pacientů. Je prezentován případ 13leté dívky se 7 let narůstající nebolestivou rezistencí na krku vpravo. Po diagnostice bylo tumor možno radikálně řešit embolizací s následnou zevní resekcí za jedné celkové anestézie. Peroperačně byla provedena kontinuální monitorace nervus medianus a šetrnou preparací bylo možné šetřit také nervus vagus. Díky tomu nebyl pooperačně přítomen žádný neurologický deficit (ani paréza hlasivky).

Závěr

Karotický paragangliom je velmi vzácný nádor dětského věku, který je také u dětí možné radikálně řešit s minimem komplikací.

4 ZÁVĚR

- *Výzkum rizikových faktorů recidivující respirační papilomatózy*

Byly zkoumány možné nové rizikové faktory RRP, které by mohly spolupůsobit s HPV ve smyslu aktivace latentní infekce a způsobit tak počátek onemocnění. Dle výsledků našich studií by mohl být tímto rizikovým faktorem RRP u dospělých i dětí LPR. U dospělých by pak mohla být dalším rizikovým faktorem koinfekce herpetickými viry, zvláště EBV, který může synergicky působit s HPV, zvyšovat buněčnou proliferaci a přispívat k patogenezi a progresi RRP.

- *Budoucí výzkum*

Následující studie budou mít za cíl zjistit změny v transkripci DNA v buňkách papilomů ve srovnání se zdravou sliznicí, typem HPV infekce, přítomností rizikových faktorů a efektem na chirurgickou i adjuvantní léčbu.

- *Diagnostika refluxní laryngitidy a laryngofaryngeálního refluxu*

Naše studie byly zacíleny na zpřesnění a zjednodušení diagnostiky LPR k ověření jeho skutečného efektu u daného pacienta. Byla zjištěna hranice jasně patologického výsledku jícnové impedance na počet 6 a více celkových hltanových refluxních epizod. Tato hodnota znamená přítomnost patologického LPR a měla by být používána při hodnocení vyšetření v případě hrtanových patologií. Dále bylo zkoumáno stanovení pepsinu ve slinách jako vhodné diagnostické metody LPR. Bylo zjištěno, že toto vyšetření by mohlo sloužit jako screeningový test, který v případě své pozitivity odhalí závažný LPR a umožní indikovat jeho léčbu. V případě jeho negativity je nutno pokračovat v další diagnostice.

- *Budoucí výzkum*

Další studie se budou soustředit na zjištění vhodnosti různých diagnostických metod LPR v jednotlivých lokalitách horních cest dýchacích a na ověření přesnosti komerčního setu stanovujícího koncentraci pepsinu pomocí srovnání s laboratorním průkazem stejného vzorku.

- *Využití nových optických metod k detekci hrtanových patologií*

Byly srovnány výsledky různých endoskopických systémů, které zlepšují možnosti hodnocení hrtanové vaskularizace a jejím prostřednictvím určení charakteru hrtanové patologie. Bylo zjištěno, že výsledky systémů využívajících filtrované světlo a systémů, které obraz následně softwarově upravují, jsou srovnatelné. Dále byl při použití těchto

metod popsán zcela typický obraz Pemphigus vulgaris v hrtanu, který umožňuje urychlit diagnostiku i léčbu.

Při výzkumu provedení PAP při DISE bylo zjištěno, že je takto možné dobře vizualizovat vliv přetlaku na jednotlivá místa obstrukce, správně nastavit PAP a odhalit případy kolabující epiglotis, které je nutné primárně řešit operačně a zlepšit tak výsledky léčby OSA.

- *Budoucí výzkum*

V rámci dalšího výzkumu bychom se rádi zaměřili na upřesnění klasifikace typů vaskularizací v hrtanu a na přínos kontaktní endoskopie s NBI/IMAGE1 S v diagnostice a dispenzarizaci hrtanových patologií. U OSA pak srovnat hodnoty nastavení PAP zjištěnými při DISE s výslednými hodnotami automatického PAP u stejného pacienta.

- *Chirurgická léčba*

Výsledky studie hodnotící časný vývoj kvality hlasu po chordektomii ukazují, že výsledná kvalita hlasu je závislá na rozsahu resekce. Subepiteliální a subligamentózní chordektomie jsou spojeny s dobrou pooperační kvalitou hlasu a je možno je proto doporučit. Úprava hlasu bude ale trvat déle než 6 týdnů. V případě rozsáhlejších výkonů je kvalita hlasu špatná a u hlasových profesionálů by měla být preferovaná radioterapie. V případě pooperačně zhoršeného hlasu je možné doporučit jeho kompenzaci augmentací hlasivky autologním tukem i umělým trvalým materiálem, které mají shodně výborný dlouhodobý efekt.

Dále byly dokumentovány možnosti úspěšného řešení chondrosarkomu hrtanu parciálním, hrtan zachovávajícím, výkonem a řešení OSA, které je způsobena kolabující epiglotis, pomocí epiglotopexe.

- *Budoucí výzkum*

Další výzkum bude věnován objektivizaci stavu hlasu po radioterapii karcinomu hlasivky a efektu augmentace hlasivek po delší době než je pět let. Bude rozšiřován soubor pacientů s OSA, která je způsobena kolabující epiglotis, řešených epiglotopexí.

- *Nechirurgická léčba*

Výsledky našich pozorování naznačují, že transkutánní elektrická stimulace nepřináší benefit v terapii funkční pooperační parézy hlasivky a neměla by proto být rutinně doporučována. S určitou mírou obezřetnosti by měla být indikována také lokální adjuvantní léčba dětské RRP bevacizumabem, protože může vést ke vzniku komplikací ve smyslu rozvoje vícečetných pyogenních granulomů.

- *Budoucí výzkum*

Další studie budou zaměřeny na identifikaci pacientů, u kterých má lokální adjuvantní léčba RRP největší přínos, a na identifikaci faktorů, které jsou spojeny s rezistencí na adjuvantní terapii.
- *Prevence vzniku hrtanových komplikací*

Bylo zjištěno, že individualizované načasování minimálně invazivní radiačně navigované paratyreoidektomie vypočítané pomocí vícefázové scintigrafie zlepšuje peroperační parametry radiační navigace a snižuje operační čas. Její použití v tomto režimu tak více pomáhá chirurgovi. Důvodem je mimo jiné existence adenomů příštítných tělísek, které rychleji vyplavují radionuklid a mají jiné charakteristiky. Při operacích příštítných tělísek i štítné žlázy je pak možné použít bipolární termofúzi tkání, která snižuje riziko pooperačního krváčení a zkracuje čas operace při nezvýšení rizika poranění zvratného nervu.

 - *Budoucí výzkum*

Následující studie budou věnovány přínosu peroperační stimulace zvratného a bloudivého nervu při operacích štítné žlázy a příštítných tělísek na množství komplikací.

5 LITERATURA

1. Arens C, Piazza C, Andrea M, Dikkers FG, Tjon Pian Gi REA, Voigt-Zimmermann Z, Peretti G. Proposal for a descriptive guideline of vascular changes in lesions of the vocal folds by the committee on endoscopic laryngeal imaging of the European Laryngological Society. *Eur Arch Otorhinolaryngol* 2016;73(5):1207–14.
2. Awad R, Shamil E, Aymat-Torrente A, Gibbins N, Harris S. Management of laryngeal papillomatosis using coblation: another option of surgical intervention. *Eur Arch Otorhinolaryngol*. 2019;276(3):793-800.
3. Barona-Lleo L, Guzman, RB-D, Krstulovic C. The Diagnostic Usefulness of the Salivary Pepsin Test in Symptomatic Laryngopharyngeal Reflux. *J. Voice* 2019, 33, 923–8.
4. Belafsky PC, Postma GN, Koufman JA. The validity and reliability of the reflux finding score. *Laryngoscope*. 2001;111(8):1313-7.
5. Belafsky PC. Debate: Treatment of Chronic Throat Symptoms with PPIs Should Be Preceded by pH Monitoring. Pro: Empiric Treatment with PPIs Is. Not Appropriate Without Testing. *Am J Gastroenterol*. 2006;101(1):6-11.
6. Bergenfelz A, Jansson S, Kristofersson A, Mårtensson H, Reihner E, Wallin G, Lausen I. Complications to thyroid surgery: results as reported in a database from a multicenter audit comprising 3660 patients. *Langenbecks Arch Surg* 2008;393(5):667–73.
7. Betka J, Klozar J, Kuchař M, Simonidesová S, Zábrodský M, Plzák J. Léky navozená spánková endoskopie – cesta k lepším chirurgickým výsledkům při léčbě syndromu obstrukční spánkové apnoe. *Cesk Slov Neurol N* 2016;79/112(5):516–20.
8. Campisi P, Hawkes M, Simpson K. The epidemiology of juvenile onset recurrent respiratory papillomatosis derived from a population level national database. *Laryngoscope*. 2010;120(6):1233-45.
9. Carifi M, Napolitano D, Morandi M, Dall'Olio D. Recurrent respiratory papillomatosis: current and future perspectives. *Ther Clin Risk Manag*. 2015;11:731-8.
10. Chandrasekhar SS, Randolph GW, Seidman MD, Rosenfeld RM, Angelos P, Barkmeier-Kraemer J, Benninger MS, Blumin JH, Dennis G, Hanks J, Haymart MR, Kloos RT, Seals B, Schreibstein JM, Thomas MA, Waddington C, Warren B, Robertson PJ, American Academy of Otolaryngology-Head, and Neck Surgery. Clinical practice guideline: improving voice outcomes after thyroid surgery. *Otolaryngol Head Neck Surg*. 2013;148(6 Suppl):S1-37.

11. Cheetham J, Perkins JD, Jarvis JC, Cercone M, Maw M, Hermanson JW, Mitchell LM, Piercy RJ, Ducharme NG. Effects of functional electrical stimulation on denervated laryngeal muscle in a large animal model. *Artif Organs*. 2015;39(10):876-85.
12. Chrobok V, Komínek P, Plzák J, Čelakovský Petr, Zeleník K et al. *Otorinolaryngologie a chirurgie hlavy a krku*. 1st ed. Havlíčkův Brod, Czech Republic: Tobiáš. 2022. ISBN 978-80-7311-205-9.
13. DE Corso E, Fiorita A, Rizzotto G, Mennuni GF, Meucci D, Giuliani M, Marchese MR, Levantesi L, Della Marca G, Paludetti G, Scarano E. The role of drug-induced sleep endoscopy in the diagnosis and management of obstructive sleep apnoea syndrome: our personal experience. *Acta Otorhinolaryngol Ital*. 2013;33(6):405-13.
14. de Lima MAP, Neto PJN, Lima LPM, Gonçalves Júnior J, Teixeira Junior AG, Teodoro IPP, Facundo HT, da Silva CGL, Lima MVA. Association between Epstein-Barr virus (EBV) and cervical carcinoma: A meta-analysis. *Gynecol Oncol*. 2018;148(2):317-328.
15. De Vito A, Carrasco Llatas M, Vanni A, Bosi M, Braghiroli A, Campanini A, de Vries N, Hamans E, Hohenhorst W, Kotecha BT, Maurer J, Montevecchi F, Piccin O, Sorrenti G, Vanderveken OM, Vicini C. European position paper on drug-induced sedation endoscopy (DISE). *Sleep Breath*. 2014;18(3):453-65.
16. Dedo HH, Yu KC. CO2 laser treatment in 244 patients with respiratory papillomas. *Laryngoscope* 2001;111(9):1639-44.
17. Drop B, Strycharz-Dudziak M, Kliszczewska E, Polz-Dacewicz M. Coinfection with Epstein-Barr Virus (EBV), Human Papilloma Virus (HPV) and Polyoma BK Virus (BKPyV) in laryngeal, oropharyngeal and oral cavity cancer. *Int J Mol Sci*. 2017;18:E2752.
18. Dy F, Amirault J, Mitchell PD, Rosen R. Salivary Pepsin Lacks Sensitivity as a Diagnostic Tool to Evaluate Extraesophageal Reflux Disease. *J Pediatr*. 2016;177:53-8.
19. Ecker T, Carvalho AL, Choe JH, Walosek G, Preuss KJ. Hemostasis in thyroid surgery: harmonic scalpel versus other techniques--a meta-analysis. *Otolaryngol Head Neck Surg*. 2010;143(1):17-25.
20. Fedorová K, Zeleník K, Formánek M, Židlík V, Komínek P. Chondrosarcoma of the Thyroid Cartilage Successfully Treated with Partial Resection of the Thyroid Cartilage. *Ear Nose Throat J*. 2021 Jun 6:1455613211014109. doi: 10.1177/01455613211014109. Epub ahead of print. PMID: 34092079.
21. Formánek M, Dedek V, Koláček M, Havel M, Zeleník K, Komínek P. Individualised timing of radio-guided parathyroidectomy using multi-phase SPECT/CT increases in vivo

- sensitivity and accuracy and reduces operating time: a randomised clinical trial. *Diagnostics* 2021;11(4):677.
22. Formánek M, Formánková D, Hurník P, Vrtková A, Komínek P. Epstein-Barr virus may contribute to the pathogenesis of adult-onset recurrent respiratory papillomatosis: A preliminary study. *Clinical Otolaryngology*. 2021;46(2):373-9.
 23. Formánek M, Jančatová D, Svobodová O, Zeleník K. Akutní záněty horních cest dýchacích. *Praktické lékařství*. 2016;12(5):190-2.
 24. Formánek M, Jančatová D, Tomanová R, Komínek P, Zeleník K. Comparison of Impedance and Pepsin Detection in the Laryngeal Mucosa to Determine Impedance Values that Indicate Pathological Laryngopharyngeal Reflux. *Clinical and Translational Gastroenterology*. 2017;8,e123; doi:10.1038/ctg.2017.49
 25. Formánek M, Komínek P, Matoušek P, Tomanova R, Urban O, Zeleník K. Comparison of Three Methods Used in the Diagnosis of Extraesophageal Reflux in Children with Chronic Otitis Media with Effusion. *Gastroenterol Res Pract*. 2015;2015:547959.
 26. Formánek M, Svobodová O, Jančatová D, Zeleník K. Terapie nemocí z nachlazení. *Medicína pro praxi*. 2016;13(1):20-4.
 27. Formánek M, Svobodová O, Jančatová D. Terapie nemocí z nachlazení. *Praktické lékařství*. 2015;11(5):164-9.
 28. Formánek M, Walderová R, Baníková Š, Chmelová I, Formánková D, Zeleník K, Komínek P. Effect of voice therapy with or without transcutaneous electrical stimulation on recovery of injured macroscopically intact recurrent laryngeal nerve after thyroid surgery. *Eur Arch Otorhinolaryngol*. 2020;277(3):933-8.
 29. Formánek M, Zeleník K et al. *Respirační papilomatóza*. 1st ed. Havlíčkův Brod, Czech Republic: Tobiáš. 2022. ISBN 978-80-7311-207-3.
 30. Formánek M, Zeleník K, Dvořáčková J, Komínek P. Chondrosarkom prstencové chrupavky. *Otorinolaryng. a Foniatic*. /Prague/ 2013;62(3):136-9.
 31. Formánek M, Zeleník K, Komínek P. Zduření na krku u dospělých – kdy myslet na malignitu? *Medicína pro praxi*. 2019;16(1):53-5.
 32. Formánek M, Zeleník K, Staníková L, Chlábek R. *Příručka pro praxi: Recidivující respirační papilomatóza*. 1st ed, Praha, Czech Republic: Merck. 2021. ISBN 978-80-87837-27-6.
 33. Formánek M, Zeleník K, Staníková L, Jor O. *Příručka pro praxi: Přímá laryngoskopie*. 1st ed, Praha, Czech Republic: Merck. 2021. ISBN 978-80-87837-26-9.

34. Formánek M. Respirační papilomatóza - nové rizikové faktory [online]. Brno, 2017 [cit. 2022-01-05]. Dostupné z: <https://is.muni.cz/th/hxj7m/>. Disertační práce. Masarykova univerzita, Lékařská fakulta. Vedoucí práce Ivo Šlapák.
35. Formánek M, Zeleník K. Přímá laryngoskopie. In: Chrobok V, Komínek P, Plzák J, Čelakovský Petr, Zeleník K. Otorinolaryngologie a chirurgie hlavy a krku. 1st ed. Havlíčkův Brod, Czech Republic: Tobiáš. 2022. ISBN 978-80-7311-205-9.
36. Franco RA Jr, Zeitels SM, Farinelli WA, Faquin W, Anderson RR. 585-nm pulsed dye laser treatment of glottal dysplasia. *Ann Otol Rhinol Laryngol*. 2003;112(9 Pt 1):751-8.
37. Gallagher TQ, Derkay CS. Pharmacotherapy of recurrent respiratory papillomatosis: an expert opinion. *Expert Opin Pharmacother*. 2009;10(4):645-55.
38. Gillison ML, Broutian T, Pickard RK, Tong ZY, Xiao W, Kahle L, Graubard BI, Chaturvedi AK. Prevalence of oral HPV infection in the United States, 2009–2010. *JAMA*, 2012;307(7):693–703.
39. Gordon T, Brushart TM, Chan KM. Augmenting nerve regeneration with electrical stimulation. *Neurol Res*. 2008;30(10):1012-22.
40. Hayat JO, Gabieta-Somnez S, Yazaki E, Kang JY, Woodcock A, Dettmar P, Mabary J, Knowles CH, Sifrim D. Pepsin in saliva for the diagnosis of gastro-oesophageal reflux disease. *Gut*. 2015;64(3):373-80.
41. Henry BM, Pękala PA, Sanna B, Vikse J, Sanna S, Saganiak K, Tomaszewska IM, Tubbs RS, Tomaszewski KA. The Anastomoses of the Recurrent Laryngeal Nerve in the Larynx: A Meta-Analysis and Systematic Review. *J Voice*. 2017;31(4):495-503.
42. Hirano M. *Clinical Examination of Voice*. New York (NY): Springer-Verlag 1981, 100s. ISSN 0173-170X.
43. Holland BW, Koufman JA, Postma GN, McGuirt WF Jr. Laryngopharyngeal reflux and laryngeal web formation in patients with pediatric recurrent respiratory papillomas. *Laryngoscope*. 2002;112(11):1926-9.
44. Holler T, Allegro J, Chadha NK, Hawkes M, Harrison RV, Forte V, Campisi P. Voice outcomes following repeated surgical resection of laryngeal papillomata in children. *Otolaryngol Head Neck Surg*. 2009;141(4):522-6.
45. Holzinger D, Wichmann G, Baboci L, Michel A, Höfler D, Wiesenfarth M, Schroeder L, Boscolo-Rizzo P, Herold-Mende C, Dyckhoff G, Boehm A, Del Mistro A, Bosch FX, Dietz A, Pawlita M, Waterboer T. Sensitivity and specificity of antibodies against HPV16 E6 and other early proteins for the detection of HPV16-driven oropharyngeal squamous cell carcinoma. *Int J Cancer*. 2017;140(12):2748-57.

46. Hoppo T, Sanz AF, Nason KS et al. How Much Pharyngeal Exposure Is “Normal”? Normative Data for Laryngopharyngeal Reflux Events Using Hypopharyngeal Multichannel Intraluminal Impedance (HMII). *J Gastrointest Surg.* 2012;16(1):16-25.
47. Hybášková J, Jor O, Novák V, Matoušek P, Komínek P. Možné využití spánkové endoskopie pro zvýšení efektivity léčby (operační i neoperační) u pacientu s obstrukční spánkovou apnoí. *Cesk Slov Neurol N* 2017;80/113(4):428–33.
48. Jeannon JP, Orabi AA, Bruch GA, Abdalsalam HA, Simo R. Diagnosis of recurrent laryngeal nerve palsy after thyroidectomy: a systematic review. *Int J Clin Pract.* 2009;63(4):624-9.
49. Jiang A, Liang M, Su Z, Chai L, Lei W, Wang Z, Wang A, Wen W, Chen M. Immunohistochemical detection of pepsin in laryngeal mucosa for diagnosing laryngopharyngeal reflux. *Laryngoscope.* 2011;121(7):1426-30.
50. Jiang R, Ekshyyan O, Moore-Medlin T, Rong X, Nathan S, Gu X, Abreo F, Rosenthal EL, Shi M, Guidry JT, Scott RS, Hutt-Fletcher LM, Nathan CA. Association between human papilloma virus/Epstein-Barr virus coinfection and oral carcinogenesis. *J Oral Pathol Med.* 2015;44(1):28-36.
51. Karamzadeh AM, Wong BJ, Crumley RL, Ahuja G. Lasers in pediatric airway surgery: current and future clinical applications. *Lasers Surg Med.* 2004;35(2):128-34.
52. Kerr DA, Arora KS, Mahadevan KK, Hornick JL, Krane JF, Rivera MN, Ting DT, Deshpande V, Faquin WC. Performance of a Branch Chain RNA In Situ Hybridization Assay for the Detection of High-risk Human Papillomavirus in Head and Neck Squamous Cell Carcinoma. *Am J Surg Pathol.* 2015;39(12):1643-52.
53. Kezirian EJ, Hohenhorst W, de Vries N. Drug-induced sleep endoscopy: the VOTE classification. *Eur Arch Otorhinolaryngol* 2011;268(8): 1233–6.
54. Lachanas VA, Prokopakis EP, Mpenakis AA, Karatzanis AD, Velegarakis GA. The use of Ligasure Vessel Sealing System in thyroid surgery. *Otolaryngol Head Neck Surg.* 2005;132(3):487-9.
55. Lebastchi AH, Donovan PI, Udelsman R. Paradigm shift in the surgical management of multigland parathyroid hyperplasia: an individualized approach. *JAMA Surg.* 2014;149(11):1133-7.
56. Lechien JR, Burns JA, Akst LM. The Use of 532-Nanometer-Pulsed Potassium-Titanyl-Phosphate (KTP) Laser in Laryngology: A Systematic Review of Current Indications, Safety, and Voice Outcomes. *Ear Nose Throat J.* 2021;100(1_suppl):4S-13S.

57. Lee DJ, Chin CJ, Hong CJ, Perera S, Witterick IJ. Outpatient versus inpatient thyroidectomy: A systematic review and meta-analysis. *Head Neck*. 2018;40(1):192-202.
58. Low J, Reed A. *Electrotherapy explained*, 3rd edn. Butterworth-Heinemann, Oxford 2000.
59. Makielski KR, Lee D, Lorenz LD, Nawandar DM, Chiu YF, Kenney SC, Lambert PF. Human papillomavirus promotes Epstein-Barr virus maintenance and lytic reactivation in immortalized oral keratinocytes. *Virology*. 2016;495:52-62.
60. Mallur PS, Rosen CA. Vocal fold injection: review of indications, techniques, and materials for augmentation. *Clin Exp Otorhinolaryngol*. 2010;3(4):177-82.
61. Marino M, Spencer H, Hohmann S, Bodenner D, Stack BC Jr. Costs of outpatient thyroid surgery from the University Health System Consortium (UHC) database. *Otolaryngol Head Neck Surg* 2014;150(2):762–9.
62. Marsico M, Mehta V, Chastek B, Liaw KL, Derkay C. Estimating the incidence and prevalence of juvenile-onset recurrent respiratory papillomatosis in publicly and privately insured claims databases in the United States. *Sex Transm Dis*. 2014;41(5):300-5.
63. Masárová M, Seko J, Plášek M, Formánek M, Jor O, Novák V, Komínek P, Matoušek P. Význam spánkové endoskopie při titraci přetlakové ventilace – první výsledky. *Cesk Slov Neurol N* 2021;84/117(2):183-7.
64. Mattioli F, Bergamini G, Alicandri-Ciufelli M, Molteni G, Luppi MP, Nizzoli F, Grammatica A, Presutti L. The role of early voice therapy in the incidence of motility recovery in unilateral vocal fold paralysis. *Logoped Phoniatr Vocol*. 2011;36(1):40-7.
65. McKenna M, Brodsky L. Extraesophageal acid reflux and recurrent respiratory papilloma in children. *Int J Pediatr Otorhinolaryngol*. 2005;69(5):597-605.
66. Monaco GN, Brown TJ, Burgette RC, Fargo KN, Akst LM, Jones KJ, Foecking EM. Electrical stimulation and testosterone enhance recovery from recurrent laryngeal nerve crush. *Restor Neurol Neurosci*. 2015;33(4):571-8.
67. Murphy C, Norman J. The 20% rule: a simple, instantaneous radioactivity measurement defines cure and allows elimination of frozen sections and hormone assays during parathyroidectomy. *Surgery*. 1999;126(6):1023-8; discussion 1028-9.
68. Novakovic D, Cheng AT, Baguley K, Walker P, Harrison H, Soma M, Malloy M, Brotherton JM. Juvenile recurrent respiratory papillomatosis: 10-year audit and Australian prevalence estimates. *Laryngoscope*. 2016;126(12):2827-32.
69. Novakovic D, Cheng ATL, Zurynski Y, Booy R, Walker PJ, Berkowitz R, Harrison H, Black R, Perry C, Vijayasekaran S, Wabnitz D, Burns H, Tabrizi SN, Garland SM, Elliott E, Brotherton JML. A Prospective Study of the Incidence of Juvenile-Onset Recurrent

- Respiratory Papillomatosis After Implementation of a National HPV Vaccination Program. *J Infect Dis.* 2018;217(2):208-12.
70. Numans ME, Lau J, de Wit NJ, Bonis PA. Short-term treatment with proton-pump inhibitors as a test for gastroesophageal reflux disease: A meta-analysis of diagnostic test characteristics. *Ann Intern Med.* 2004;140(7):518-27.
 71. Oelschlager BK, Quiroga E, Isch JA, Cuenca-Abente F. Gastroesophageal and pharyngeal reflux detection using impedance and 24-hour pH monitoring in asymptomatic subjects: defining the normal environment. *J Gastrointest Surg.* 2006;10(1):54-62.
 72. Omland T, Akre H, Vårdal M, Brøndbo K. Epidemiological aspects of recurrent respiratory papillomatosis: a population-based study. *Laryngoscope.* 2012;122(7):1595-9.
 73. Parker LA, Kunduk M, Blouin D, Adkins L, McWhorter AJ. Voice Outcomes Following Multiple Surgeries for Recurrent Respiratory Papillomatosis. *J Voice.* 2020;34(5):791-8.
 74. Peretti G, Piazza C, Balzanelli C, Mensi MC, Rossini M, Antonelli AR. Preoperative and postoperative voice in Tis-T1 glottic cancer treatment by endoscopic cordectomy: an additional issue for patient counseling. *Ann Otol Rhinol Laryngol.* 2003;112:759–63.
 75. Piazza C, Dessouky O, Peretti G, Cocco D, De Benedetto L, Nicolai P. Narrow-band imaging: a new tool for evaluation of head and neck squamous cell carcinomas. Review of the literature. *Acta Otorhinolaryngol Ital.* 2008;28(2):49-54.
 76. Pniak T, Formánek M, Matoušek P, Zeleník K, Komínek P. Bipolar thermofusion BiClamp 150 in thyroidectomy: a review of 1156 operations. *Biomed Res Int* 2014:707265
 77. Prigge ES, Arbyn M, von Knebel Doeberitz M, Reuschenbach M. Diagnostic accuracy of p16^{INK4a} immunohistochemistry in oropharyngeal squamous cell carcinomas: A systematic review and meta-analysis. *Int J Cancer.* 2017;140(5):1186-98.
 78. Ptok M, Strack D. Electrical stimulation-supported voice exercises are superior to voice exercise therapy alone in patients with unilateral recurrent laryngeal nerve paresis: results from a prospective, randomized clinical trial. *Muscle Nerve.* 2008;38(2):1005-11.
 79. Puxeddu R, Sionis S, Gerosa C, Carta F. Enhanced contact endoscopy for the detection of neoangiogenesis in tumors of the larynx and hypopharynx. *Laryngoscope.* 2015;125(7):1600-6.
 80. Qureishi A, Ali M, Fraser L, Shah KA, Møller H, Winter S. Saliva testing for human papilloma virus in oropharyngeal squamous cell carcinoma: A diagnostic accuracy study. *Clin Otolaryngol.* 2018;43(1):151-157.

81. Remacle M, Lawson G, Watelet JB. Carbon dioxide laser microsurgery of benign vocal fold lesions: indications, techniques, and results in 251 patients. *Ann Otol Rhinol Laryngol*. 1999;108(2):156-64.
82. Roh JL, Kim DH, Kim SY, Park CI. Quality of life and voice in patients after laser cordectomy for Tis and T1 glottic carcinomas. *Head Neck*. 2007;29(11):1010–1016.
83. Rosato L, Avenia N, Bernante P, De Palma M, Gulino G, Nasi PG, Pelizzo MR, Pezzullo L. Complications of thyroid surgery: analysis of a multicentric study on 14,934 patients operated on in Italy over 5 years. *World J Surg*. 2004;28(3):271-6.
84. Rosen CA, Gartner-Schmidt J, Casiano R, Anderson TD, Johnson F, Remacle M, Sataloff RT, Abitbol J, Shaw G, Archer S, Zraick RI. Vocal fold augmentation with calcium hydroxylapatite: twelve-month report. *Laryngoscope*. 2009 May;119(5):1033-41.
85. Rotnáglová E, Tachezy R, Saláková M, Procházka B, Košl'abová E, Veselá E, Ludvíková V, Hamšíková E, Klozar J. HPV involvement in tonsillar cancer: prognostic significance and clinically relevant markers. *Int J Cancer*. 2011;129(1):101-10.
86. Scatolini ML, Cocciaglia A, Pérez CG, Rodríguez HA. Laryngeal reconstruction in children with recurrent respiratory papillomatosis. *Int J Pediatr Otorhinolaryngol*. 2018;115:120-4.
87. Scatolini ML, Labeledz G, Cocciaglia A, Pérez CG, Nieto ME, Rodríguez D Águila M, Rodríguez HA. Laryngeal sequelae secondary to surgical treatment for recurrent respiratory papillomatosis in children. *Int J Pediatr Otorhinolaryngol*. 2020;130:109815.
88. Schache AG, Liloglou T, Risk JM, Jones TM, Ma XJ, Wang H, Bui S, Luo Y, Sloan P, Shaw RJ, Robinson M. Validation of a novel diagnostic standard in HPV-positive oropharyngeal squamous cell carcinoma. *Br J Cancer*. 2013;108(6):1332-9.
89. Seedat RY, Schall R. Age of diagnosis, incidence and prevalence of recurrent respiratory papillomatosis-A South African perspective. *Clin Otolaryngol*. 2018;43(2):533-7.
90. Sidell DR, Balakrishnan K, Best SR, Zur K, Buckingham J, De Alarcon A, Baroody FM, Bock JM, Boss EF, Bower CM, Campisi P, Chen SF, Clarke JM, Clarke KD, Cocciaglia A, Cotton RT, Cuestas G, Davis KL, DeFago VH, Dikkers FG, Dossans I, Florez W, Fox E, Friedman AD, Grant N, Hamdi O, Hogikyan ND, Johnson K, Johnson LB, Johnson RF, Kelly P, Klein AM, Lawlor CM, Leboulanger N, Levy AG, Lam D, Licameli GR, Long S, Lott DG, Manrique D, McMurray JS, Meister KD, Messner AH, Mohr M, Mudd P, Mortelliti AJ, Novakovic D, Ongkasuwan J, PLPR S, Piersiala K, Prager JD, Pransky SM, Preciado D, Raynor T, Rinkel RNPM, Rodriguez H, Rodríguez VP, Russell J, Scatolini ML, Scheffler P, Smith DF, Smith LP, Smith ME, Smith RJH, Sorom A, Steinberg A, Stith

- JA, Thompson D, Thompson JW, Varela P, White DR, Wineland AM, Yang CJ, Zdanski CJ, Derkay CS. Systemic Bevacizumab for Treatment of Respiratory Papillomatosis: International Consensus Statement. *Laryngoscope*. 2021;131(6):E1941-E1949.
91. Silverberg MJ, Thorsen P, Lindeberg H, Grant LA, Shah KV. Condyloma in pregnancy is strongly predictive of juvenile-onset recurrent respiratory papillomatosis. *Obstet Gynecol*. 2003;101(4):645-652.
 92. Spyridoulas A, Lillie S, Vyas A, Fowler SJ. Detecting laryngopharyngeal reflux in patients with upper airways symptoms: Symptoms, signs or salivary pepsin? *Respir Med*. 2015;109(8):963-9.
 93. Stack BC Jr, Spencer HJ, Lee CE, Medvedev S, Hohmann SF, Bodenner DL. Characteristics of inpatient thyroid surgery at US academic and affiliated medical centers. *Otolaryngol Head Neck Surg*. 2012;146(2):210-9.
 94. Staníková L. Využití nových endoskopických metod v diagnostice patologických lézí v oblasti hrtanu a hypofaryngu. Olomouc, 2018. Disertační práce (Ph.D.). Univerzita Palackého v Olomouci, Lékařská fakulta. Vedoucí práce Pavel Komínek.
 95. Steurer M, Passler C, Denk DM, Schneider B, Niederle B, Bigenzahn W. Advantages of recurrent laryngeal nerve identification in thyroidectomy and parathyroidectomy and the importance of preoperative and postoperative laryngoscopic examination in more than 1000 nerves at risk. *Laryngoscope*. 2002;112(1):124-33.
 96. Švec JG, Lejska M, Frostová J, Zábrodský M, Dršata J, Král P. Česká verze dotazníku Voice Handicap Index pro kvantitativní hodnocení hlasových potíží vnímaných pacientem. *Otorinolaryng. a Foniatic. /Prague/* 2009;58(3):132-9.
 97. Torre C, Liu SY, Kushida CA, Nekhendzy V, Huon LK, Capasso R. Impact of continuous positive airway pressure in patients with obstructive sleep apnea during drug-induced sleep endoscopy. *Clin Otolaryngol*. 2017;42(6):1218-23.
 98. Treglia G, Sadeghi R, Schalin-Jääntti C, Caldarella C, Ceriani L, Giovanella L, Eisele DW. Detection rate of (99m) Tc-MIBI single photon emission computed tomography (SPECT)/CT in preoperative planning for patients with primary hyperparathyroidism: A meta-analysis. *Head Neck*. 2016;38 (Suppl. 1), E2159–E2172.
 99. Turunen A, Rautava J, Grénman R, Syrjänen K, Syrjänen S. Epstein-Barr virus (EBV)-encoded small RNAs (EBERs) associated with poor prognosis of head and neck carcinomas. *Oncotarget*. 2017;8(16):27328-38.

100. Vaezi MF. Debate: Treatment of Chronic Throat Symptoms with PPIs Should Be Preceded by pH Monitoring. CON: Treatment with PPIs Should NOT Be Preceded by pH Monitoring in Patients Suspected of Laryngeal Reflux. *Am J Gastroenterol*. 2006;101(1):6-11.
101. Vilaseca I, Huerta P, Blanch JL, Fernández-Planas AM, Jiménez C, Bernal-Sprekelsen M. Voice quality after CO2 laser cordectomy – what can we really expect? *Head Neck*. 2008;30(1):43–9.
102. Weitzendorfer M, Antoniou SA, Schredl P, Witzel K, Weitzendorfer IC, Majerus A, Emmanuel K, Koch OO. Pepsin and oropharyngeal pH monitoring to diagnose patients with laryngopharyngeal reflux. *Laryngoscope*. 2020;130(7):1780-6.
103. Yadlapati R, Adkins C, Jaiyeola DM, Lidder AK, Gawron AJ, Tan BK, Shabeeb N, Price CP, Agrawal N, Ellenbogen M, Smith SS, Bove M, Pandolfino JE. Abilities of Oropharyngeal pH Tests and Salivary Pepsin Analysis to Discriminate Between Asymptomatic Volunteers and Subjects With Symptoms of Laryngeal Irritation. *Clin Gastroenterol Hepatol*. 2016 Apr;14(4):535-42.e2
104. Zeitels SM, Barbu AM, Landau-Zemer T, Lopez-Guerra G, Burns JA, Friedman AD, Freeman MW, Halvorsen YD, Hillman RE. Local injection of bevacizumab (Avastin) and angiolytic KTP laser treatment of recurrent respiratory papillomatosis of the vocal folds: a prospective study. *Ann Otol Rhinol Laryngol*. 2011;120(10):627-34.
105. Zeleník K, Čáp P, Chlumský J, Vítek P et al. *Mimojícnové projevy refluxní choroby*. 1st ed. Havlíčkův Brod, Czech Republic: Tobiáš. 2013. ISBN 978-80-7311-138-0.
106. Zeleník K, Dršata J, Formánek M. Hrtan a průdušnice. In: Chrobok V, Komínek P, Plzák J, Čelakovský Petr, Zeleník K. *Otorinolaryngologie a chirurgie hlavy a krku*. 1st ed. Havlíčkův Brod, Czech Republic: Tobiáš. 2022. ISBN 978-80-7311-205-9.

6 PŘÍLOHY

Příloha 1: FORMÁNEK, M.*(corresponding author)*, D. JANCATOVÁ, P. KOMÍNEK, P. MATOUSEK a K. ZELENÍK. Laryngopharyngeal reflux and herpes simplex virus type 2 are possible risk factors for adult-onset recurrent respiratory papillomatosis (prospective case-control study). *Clinical Otolaryngology* [online]. 2017, 42(3), 597–601. ISSN 1749-4478. Dostupné z: doi:10.1111/coa.12779. (IF 2017 = 2,696; Q1)

Laryngopharyngeal reflux and herpes simplex virus type 2 are possible risk factors for adult-onset recurrent respiratory papillomatosis (prospective case-control study)

Formánek, M.,*† Jančátová, D.,*† Komínek, P.,*† Matoušek, P.*† & Zeleník, K.*†

*Department of Otorhinolaryngology and Head and Neck Surgery, University Hospital Ostrava, †Faculty of Medicine, University of Ostrava, Ostrava, Czech Republic

Accepted for publication 16 October 2016
Clin. Otolaryngol. 2017, 42, 597–601

Objective: The human papillomavirus (HPV) causes recurrent respiratory papillomatosis (RRP). Although HPV prevalence is high, the incidence of papillomatosis is low. Thus, factors other than HPV infection probably contribute to RRP. This study investigated whether patients with papillomatosis are more often infected with herpes simplex virus type 2 and chlamydia trachomatis (ChT) and whether laryngopharyngeal reflux (LPR) occurs in this group of patients more often.

Design: Prospective case-control study.

Setting: Department of Otorhinolaryngology of University Hospital.

Participants: The study included 20 patients with adult-onset RRP and 20 adult patients with vocal cord cyst and no pathology of laryngeal mucosa (control group).

Main outcome measures: Immunohistochemical analysis of pepsin, HPV, herpes simplex virus type 2 and ChT was performed in biopsy specimens of laryngeal papillomas and of healthy laryngeal mucosa (control group) obtained from

medial part of removed vocal cord cyst during microlaryngoscopy procedures.

Results: Pathologic LPR (pepsin in tissue) was diagnosed in 8/20 (40.0%) patients with papillomatosis and in 0/20 control patients ($P = .003$). Herpes simplex virus type 2 was present in 9/20 (45.0%) patients with papillomatosis and in 0/20 control patients ($P = .001$). Five specimens were positive for both pepsin and herpes simplex virus type 2. No samples were positive for ChT. There were no significant differences between groups for age, body mass index, diabetes mellitus and gastroesophageal reflux disease. Tobacco exposure was not more frequent in RRP group either ($P = .01$).

Conclusions: Results show that LPR and herpes simplex virus type 2 are significantly more often present in patients with RRP. LPR and herpes simplex virus type 2 might activate latent HPV infection and thereby be possible risk factors for RRP.

Recurrent respiratory papillomatosis (RRP) is a chronic viral disease that affects both children and adults. It is characterized by the growth of squamous cell tumours on the mucosa of the aerodigestive tract, especially on the larynx. RRP is the most common benign neoplasm of the larynx in children and the second most frequent cause of childhood hoarseness. RRP shows an incidence 4.3 per 100 000 children and 1.8 per 100 000 adults in the United States.^{1–3} Although it is a benign disease, RRP has an unpredictable clinical course: it tends to recur and spread, and it can undergo malignant conversion.^{2,4} RRP is categorized as juvenile or adult RRP according to the age of the patient at disease onset.

Recurrent respiratory papillomatosis is caused by the human papillomavirus (HPV); however, in contrast to the relatively low incidence of RRP, asymptomatic HPV in the respiratory tract is common.^{5,6} Therefore, it seems likely that other factors contribute to the pathogenesis of RRP in terms of activating or reactivating HPV.

The aim of this study was to investigate possible risk factors for RRP. We investigated whether patients with RRP more often have herpes simplex virus type 2 (HSV-2) or chlamydia trachomatis (ChT) infections and whether laryngopharyngeal reflux (LPR) occurs in this group of patients more often. To our knowledge, this is the first study to actually investigate these factors as risk factors for RRP.

Materials and methods

This case-control study was approved by the Ethics Committee of the University Hospital Ostrava and was performed

Correspondence: M. Formánek, Department of Otorhinolaryngology, University Hospital Ostrava, 17. listopadu 1790, Ostrava 70852, Czech Republic. Tel.: +420 597 375 812; fax: +420 597 375 805; e-mail: martin.formanek@fno.cz

in accordance with the Declaration of Helsinki using good clinical practice and following the applicable regulatory requirements. The study was registered at ClinicalTrials.gov under the identifier NCT02592902. Written informed consent was obtained from the patient before initiating any procedure.

Patients 19–84 years old who had been diagnosed with RRP of the larynx and patients with vocal cord cyst and no other pathology of laryngeal mucosa (control group) were included in the study. Only patients with recurrent (at least two times during the previous two years) and histologically confirmed squamous cell papillomas on the laryngeal mucosa were included in the study. The control group consisted of patients with vocal cord cyst who underwent microlaryngoscopy with cyst removal. Healthy mucosa was obtained from medial part of the cyst after its removal.

All patients underwent the same diagnostic tests. The following were excluded: patients with contraindications for general anaesthesia; patients with laryngeal papillomas undergoing microlaryngoscopy for the first time; and patients who did not consent to be included in the study.

Biopsy specimens of laryngeal papillomas and of healthy laryngeal mucosa (control group) were obtained during microlaryngoscopy procedures. Paraffin-embedded sections (2–3 µm thick) were prepared from the biopsy samples (Benchmark XT, Roche, Ventana Medical Systems, Basel, Switzerland) and analysed at the Department of Pathology by a single pathologist. Immunohistochemical analysis was performed after endogenous peroxidase blocking with hydrogen peroxide (Roche) and antigen revitalization by CCI buffer (Roche). A pepsin antibody (NB100-66518, Novus Biologicals, Littleton, Colorado, USA, concentration 1 : 100) was used as the primary antibody to detect pepsin. Rabbit polyclonal antibody herpes simplex virus II (362A-15, Cell Marque, Rocklin, California, USA, 1 : 100 dilution) was used as the primary antibody to detect HSV. A ChT antibody (ILM16710C05, Immunologic, USA, 1 : 10 dilution) was used as the primary antibody to detect ChT. The monoclonal mouse HPV antibody Clone K1H8 (Code M3528, DAKO, Glostrup, Denmark, 1 : 100 dilution) was used as the primary antibody for detecting HPV. The incubation period for the primary antibodies was 32 min. The iView DAB Detection Kit (Roche) was used to visualize the antigens.

Age, body mass index (BMI), tobacco exposure, a history of immunodeficiency, gastroesophageal reflux disease (GERD) or diabetes mellitus, and the presence of HSV-2, pepsin and ChT were compared between the groups. The statistical analysis was performed using Stata 13 software (Stata Corp., College Station, Texas, USA). The following statistical tests were used: Pearson's chi-squared test, and Fisher's exact test. The statistical tests were assessed using a significance level of 5%.

Results

A total of 42 patients were included in the study: 22 patients with laryngeal RRP and 20 patients with healthy laryngeal mucosa. The study was conducted between April 2014 and December 2015. Two patients with RRP were excluded from the study: in one patient, the histological examination resulted in a diagnosis of squamous cell carcinoma; in the other patient, the specimen was very small and immunohistological analysis was not possible. Thus, a total of 20 patients with laryngeal RRP were compared with 20 patients with healthy laryngeal mucosa.

The average age in the RRP group was 42.2 ± 16.33 years, and the average age in the control group was 41.6 ± 16.45 years. There were more men in the RRP group (75%) than in the control group (35%). There were no differences between the groups in terms of age, BMI, history of immunodeficiency, diabetes mellitus or GERD. Tobacco exposure was more frequent in the control group ($P = .01$) (Table 1).

Pathologic LPR (pepsin in mucosa) was present in 8/20 (40.0%) patients with RRP and in 0/20 patients in the control group ($P = .003$). HSV-2 was present in 9/20 (45.0%) patients with RRP and in 0/20 patients in the control group ($P = .001$). Moreover, five specimens from patients with RRP were positive for both pepsin and HSV-2. No biopsy specimen was positive for ChT by immunohistochemical examination (Table 2). HPV was found in all of the biopsies from patients with RRP and in 2/20 (10.0%) patients in the control group.

Discussion

Recurrent respiratory papillomatosis is a chronic viral disease caused by HPV, which infects cells within the basal layer of the mucosa.⁷ This DNA capsid virus was first described in laryngeal papillomas by Gissmann and Mounts.^{1,8} Over 120 types of HPV have been identified

Table 1. Characteristics of the study participants

	RRP group	Control group	P value
Average age \pm SD	42.2 \pm 16.33	41.6 \pm 16.45	.901
Male	15	7	.011
Female	5	13	.011
Average BMI \pm SD	26.2 \pm 5.59	26.8 \pm 5.52	.7297
Immunodeficiency	0	0	–
Diabetes mellitus	2	2	1.000
Tobacco exposure	4	12	.010
GERD	1	4	.342

BMI, body mass index; GERD, gastroesophageal reflux disease; RRP, recurrent respiratory papillomatosis; SD, standard deviation.

Table 2. Analysis of biopsy specimens

	RRP group	Control group	P value
Pepsin	8	0	.003
HSV-2	9	0	.001
ChT	0	0	–

ChT, chlamydia trachomatis; HSV-2, herpes simplex virus-2; RRP, recurrent respiratory papillomatosis.

and grouped based on genetic homology. The groupings correlate with pathophysiology and tissue distribution.⁹ Notably, RRP is caused by HPV types 11 and 6.¹⁰ Specific viral subtypes may correlate with disease severity and clinical course; for example, HPV 11 infection is related to worse course and prognosis.¹¹

However, in contrast to the relatively low incidence of RRP, HPV prevalence is quite high. Szydłowski *et al.* reported that HPV was present in the respiratory tracts of 19.6% of healthy preschool children.⁵ Rintala *et al.*⁶ reported that 10% of healthy children had HPV in their respiratory tracts at their medical check-up at age 3 years. In a large study by Krystle *et al.*, HPV was present in the oral mucosa of 1.9% of healthy women.¹² In a study by Rautava *et al.*,¹³ HPV was present in the oral mucosa of 15.1%–24.1% of women during a six-year follow-up. Similar asymptomatic HPV presence was found in our study as well. Altogether 10% of healthy patients were diagnosed having HPV in their laryngeal mucosa. Therefore, it is likely that factors other than HPV contribute to the pathogenesis of RRP.

Laryngopharyngeal reflux can cause or facilitate many pathologies, such as acute or chronic otitis media, rhinosinusitis and chronic laryngitis.^{14–17} The presence of pepsin in gastric refluxate is considered a main pathogenetic factor that causes proteolysis and cell damage. It is possible that LPR contributes to the development of RRP during HPV infection.

It is very important to use the best diagnostic method for LPR in order to evaluate whether LPR is actually relevant. Although many LPR questionnaires have been developed in the past few years, they do not seem to be the best way to evaluate LPR, as the symptoms of LPR are both heterogeneous and very common.^{18,19} RRP questionnaires are even less suitable because they ask about and score voice problems, which are always present in RRP. Moreover, RRP could cause other symptoms related to reflux, like globus pharyngeus and cough. Therefore, there would be a high risk of false-positive results.

Currently, 24-h oesophageal impedance is considered the best method for diagnosing LPR. However, this method has several disadvantages. It may not be tolerated well, especially in children, and it allows only short-term analysis over a time span of just 24 h. Therefore, measuring pepsin in fluid or tissue samples (even better and more precise) appears to be the most suitable method for evaluating a possible

relationship between pathology and LPR, not only in the larynx but also in the middle ear.¹⁴ The advantage of pepsin detection compared with oesophageal impedance is that pepsin can be detected in tissues and fluids even when reflux has not occurred in the previous several days.¹⁵ Moreover, the presence of pepsin in the cytoplasm of mucosa cells signifies that LPR is relevant. Therefore, this method provides the most accurate data.

Patients with vocal cord cyst with healthy laryngeal mucosa on its medial part were selected for control group. Healthy mucosa was obtained from medial part of the cyst after its removal. Therefore, no side effect from biopsy was seen. Conversely, all patients reported improving of their voice after surgery. There are minor histological differences between papilloma and healthy laryngeal mucosa. However, it should not affect our results.

Pepsin was detected in the cytoplasm of 8/20 patients with RRP and in 0/20 patients in the control group ($P = .003$), even though four patients in the control group had a history of gastrooesophageal reflux disease (not LPR) that was proven by oesophageal pH monitoring. In these four patients, reflux of (duodeno)gastric content above lower oesophageal sphincter was diagnosed. However, reflux did not reach laryngeal mucosa (there was no LPR). It shows, how important is selection of accurate diagnostic method to see whether reflux can affect given tissue and also how essential is to strictly differentiate terms gastrooesophageal reflux disease and LPR.¹⁴ Intracellular presence of pepsin in patients with RRP in our study suggests that LPR could be a possible risk factor for RRP. It can be assumed that LPR could activate latent HPV infection and worsen course of RRP. HPV activation could be caused by chronic irritation and oxidative stress. However, the mechanisms involved need to be revealed. Conversely, possibility of HPV increasing pepsin cell membranes permeability cannot be excluded. However, studies clarifying such a mechanism are missing. In addition, no patient in the control group was positive for intracellular pepsin (including HPV-positive ones).

HSV-2 is considered to be another possible risk factor for RRP. HSV is a member of the Herpesviridae family, which frequently infects humans and causes a range of diseases, from mild uncomplicated mucocutaneous infections to life-threatening infections.²⁰ HSV-2, along with HSV-1, is a serious human pathogen. HSV-1 is generally associated with orofacial infections and encephalitis, whereas HSV-2 usually causes genital infections and can be transmitted from infected mothers to neonates.²⁰ HSV-2 has been implicated as a co-factor in conjunction with HPV for cervical cancer.²¹

HSV has an elaborate system for blocking host responses to infection. It blocks the presentation of peptides and also blocks programmed cell death. In addition, HSV destroys cellular mRNA, inhibits DNA transcription and blocks

mRNA splicing, thereby hindering the cellular response to infection.^{20,22}

HSV-1 presence in aero-digestive tract is common. The presence of HSV-2 in the reproductive system is common, its prevalence in the oral cavity is very low, and its prevalence in the upper respiratory tract and especially in the larynx is not known. In a study by Maki *et al.* of 304 asymptomatic pregnant women, none of the epithelial brush samples collected from the oral cavity were positive for HSV-2, but 11.4% of the samples were positive for HSV-1. However, HSV-1-positive women were almost invariably HPV-negative: only 0.2% of the samples showed HSV-HPV co-infection.²³ A meta-analysis showed that 0.4% of otherwise healthy individuals had asymptomatic shedding of HSV-2 from the oral cavity.²⁴ We can assume that the prevalence of HSV-2 in the larynxes of asymptomatic patients is likely to be very similar to its prevalence in the oral cavity. Indeed, the results of our study confirmed this, since HSV-2 was not detected in any patients in the control group. On the contrary, it was found in 9/20 (45.0%) of the patients with RRP ($P = .001$). This suggests the possibility that HSV-2 co-infection could be a possible risk factor for RRP.

Similarly, possible negative effect of viral co-infection (HSV-1, Epstein-Barr virus and cytomegalovirus) on HPV-positive laryngeal cancer was reported by Polz-Gruszka *et al.*²⁵ On the other hand, we and also Polz-Gruszka *et al.* cannot surely extrude that HSV-2 other viral presence could be only result of affected local host immune system. Immunohistochemical HSV-2 detection has also its limitation and we cannot surely extrude presence of very small amount of HSV-2 in more samples. However, such positive samples could be in both groups.

Chlamydia trachomatis infection is also considered a possible risk factor for RRP based on gynaecological records. Specifically, infection with ChT increases the risk of infection by carcinogenic genital HPV types, and it may enhance the persistence of some HPV types.²⁶ Alternatively, ChT could increase the susceptibility to genital HPV co-infection or it could impede efficient clearance of an existing HPV genital infection, thereby increasing the chance that cancer develops.^{20,27,28} The prevalence of ChT in the respiratory system is unknown, and it is also unknown whether it could act as a co-factor of RRP. ChT was not detected in any of the RRP patients or in any control patients. It indicates that ChT does not play role in the development of RRP.

Immunodeficiency and smoking are currently considered to be risk factors for RRP. Immunodeficiency and smoking history was not often present in study group when compared with control group, so that we can consider both groups homogenous in this respect. If immunodeficiency and

smoking were present in RRP group more often, there could be higher risk of possible bias of many potential risk factors.

Immune deficiency (local and general) probably plays the most important role in the manifestation of viral infection (such as HPV and also HSV) and development of papillomatosis. However, there still must be present some factors which lead to papilloma formation. Local or general immune deficiency itself does not initiate papilloma growth. And our results suggest HSV-2 and reflux might be such factors because their presence in papillomas is significantly higher when compared with control group.

Conclusion

Patients with RRP more often suffer from LPR and HSV-2 co-infection compared with controls. This suggests that LPR and HSV-2 co-infection might be possible risk factors for RRP. Our data also indicate that ChT does not seem to be a risk factor for RRP. These results must be interpreted with caution, and additional studies with larger cohorts are warranted to confirm these findings and to elucidate the mechanisms involved.

Keypoints

- Patients with RRP more often suffer from LPR compared with controls.
- Patients with RRP are more often co-infected with HSV-2 compared with controls.
- LPR and HSV-2 co-infection might activate latent HPV infection.
- LPR and HSV-2 co-infection might be possible risk factors for RRP.

Conflict of interest

The authors declare that there are no conflicts of interest.

Author contribution

All those named above are significant contributors to either design, data collection and analysis or interpretation of results. All contributed to the final manuscript.

References

- 1 Mounts P., Shah K.V. & Kashima H. (1982) Viral etiology of juvenile-and adult-onset squamous papilloma of the larynx. *Proc. Natl Acad. Sci. USA* 79, 5425–5429

- 2 Derkay C.S. (1995) Task force on recurrent respiratory papillomas. A preliminary report. *Arch. Otolaryngol. Head Neck Surg.* **121**, 1386–1391
- 3 Morgan A.H. & Zitch R.P. (1986) Recurrent respiratory papillomatosis in children: a retrospective study of management and complications. *Ear Nose Throat J.* **65**, 19–28
- 4 Go C., Schwartz M.R. & Donovan D.T. (2003) Molecular transformation of recurrent respiratory papillomatosis: viral typing and p53 overexpression. *Ann. Otol. Rhinol. Laryngol.* **112**, 298–302
- 5 Szydłowski J., Jonczyk-Potoczna K., Pucher B. *et al.* (2014) Prevalence of human papillomavirus (HPV) in upper respiratory tract mucosa in a group of pre-school children. *Ann. Agric. Environ. Med.* **21**, 822–824
- 6 Rintala M.A., Grénman S.E., Järvenkylä M.E. *et al.* (2005) High-risk types of human papillomavirus (HPV) DNA in oral and genital mucosa of infants during their first 3 years of life: experience from the Finnish HPV Family Study. *Clin. Infect. Dis.* **41**, 1728–1733
- 7 Derkay C.S. & Wiatrak B. (2008) Recurrent respiratory papillomatosis: a review. *Laryngoscope* **118**, 1236–1247
- 8 Gissmann L., Diehl V., Schultz-Coulon H.J. *et al.* (1982) Molecular cloning and characterization of human papilloma virus DNA derived from a laryngeal papilloma. *J. Virol.* **44**, 393–400
- 9 Draganov P., Todorov S., Todorov I. *et al.* (2006) Identification of HPV DNA in patients with juvenile-onset RRP using SYBR real-time PCR. *Int. J. Pediatr. Otorhinolaryngol.* **70**, 469–473
- 10 Cogliano V., Baan R., Straif K. *et al.* (2005) Carcinogenicity of human papillomaviruses. *Lancet Oncol.* **6**, 204
- 11 Rabah R., Lancaster W.D., Thomas R. *et al.* (2001) Human papillomavirus-11-associated recurrent respiratory papillomatosis is more aggressive than human papillomavirus-6-associated disease. *Pediatr. Dev. Pathol.* **4**, 68–72
- 12 Lang Kuhs K.A., Gonzalez P., Struijk L. *et al.* (2013) Prevalence of and risk factors for oral human papillomavirus among young women in Costa Rica. *J. Infect. Dis.* **208**, 1643–1652
- 13 Rautava J., Willberg J., Louvanto K. *et al.* (2012) Prevalence, genotype distribution and persistence of human papillomavirus in oral mucosa of women: a six-year follow-up study. *PLoS ONE* **7**, e42171
- 14 Formanek M., Kominek P., Matousek P. *et al.* (2015) Comparison of three methods used in the diagnosis of extraesophageal reflux in children with chronic otitis media with effusion. *Gastroenterol. Res. Pract.* **79**, 677–679.
- 15 Jiang A., Liang M., Su Z. *et al.* (2011) Immunohistochemical detection of pepsin in laryngeal mucosa for diagnosing laryngopharyngeal reflux. *Laryngoscope* **121**, 1426–1430
- 16 Crapko M., Kerschner J.E., Syring M. *et al.* (2007) Role of extraesophageal reflux in chronic otitis media with effusion. *Laryngoscope* **117**, 1419–1423
- 17 Zelenik K., Matousek P., Formanek M. *et al.* (2015) Patients with chronic rhinosinusitis and simultaneous bronchial asthma suffer from significant extraesophageal reflux. *Int. Forum Allergy Rhinol.* **5**, 944–949
- 18 Deal L., Gold B.D., Gremse D.A. *et al.* (2005) Age specific questionnaires distinguish GERD symptom frequency and severity in infants and young children: development and initial validation. *J. Pediatr. Gastroenterol. Nutr.* **41**, 178–185
- 19 Kleinman L., Nelson S., Kothari-Talwar S. *et al.* (2011) Development and psychometric evaluation of 2 age stratified versions of the pediatric GERD symptom and quality of life questionnaire. *J. Pediatr. Gastroenterol. Nutr.* **52**, 514–522
- 20 Whitley R.J. & Roizman B. (2001) Herpes simplex virus infections. *Lancet* **357**, 1513–1518
- 21 Smith J.S., Herrero R., Bosetti C. *et al.* (2002) Herpes simplex virus-2 as a human papillomavirus cofactor in the etiology of invasive cervical cancer. *J. Natl Cancer Inst.* **94**, 1604–1613
- 22 Dobbs M.E., Strasser J.E., Chu C.F. *et al.* (2005) Clearance of herpes simplex virus type 2 by CD8+ T cells requires gamma interferon and either perforin- or Fas-mediated cytolytic mechanisms. *J. Virol.* **79**, 14546–14554
- 23 Mäki J., Paavilainen H., Grénman S. *et al.* (2015) Carriage of herpes simplex virus and human papillomavirus in oral mucosa is rare in young women: a long-term prospective follow-up. *J. Clin. Virol.* **70**, 58–62
- 24 Miller C.S. & Danaher R.J. (2008) Asymptomatic shedding of herpes simplex virus (HSV) in the oral cavity. *Oral Surg. Oral Med. Oral Pathol. Oral Radiol. Endod.* **105**, 43–50
- 25 Polz-Gruszka D., Stec A., Dworzeński J. *et al.* (2015) EBV, HSV, CMV and HPV in laryngeal and oropharyngeal carcinoma in Polish patients. *Anticancer Res.* **35**, 1657–1661
- 26 Vriend H.J., Bogaards J.A., van Bergen J.E.A.M. *et al.* (2015) Incidence and persistence of carcinogenic genital human papillomavirus infections in young women with or without Chlamydia trachomatis co-infection. *Cancer Med.* **4**, 1589–1598
- 27 Safaeian M., Quint K., Schiffman M. *et al.* (2010) Chlamydia trachomatis and risk of prevalent and incident cervical premalignancy in a population-based cohort. *J. Natl Cancer Inst.* **102**, 1794–1804
- 28 Silins I., Ryd W., Strand A. *et al.* (2005) Chlamydia trachomatis infection and persistence of human papillomavirus. *Int. J. Cancer* **116**, 110–115

Příloha 2: FORMANEK, Martin*(corresponding author)*, Debora FORMANKOVA, Pavel HURNÍK, Adela VRTKOVA a Pavel KOMÍNEK. Epstein-Barr virus may contribute to the pathogenesis of adult-onset recurrent respiratory papillomatosis: A preliminary study. *Clinical Otolaryngology* [online]. 2021, 46(2), 373–379. ISSN 1749-4478. Dostupné z: doi:10.1111/coa.13681. (IF 2020 = 2,597; Q2)

Received: 8 December 2019 | Revised: 27 August 2020 | Accepted: 25 October 2020

DOI: 10.1111/coa.13681

ORIGINAL ARTICLE

WILEY

Epstein-Barr virus may contribute to the pathogenesis of adult-onset recurrent respiratory papillomatosis: A preliminary study

Martin Formánek¹ | Debora Formánková¹ | Pavel Hurník² | Adéla Vrtková^{3,4} | Pavel Komínek^{1,5}

¹Department of Otorhinolaryngology and Head and Neck Surgery, University Hospital Ostrava, Ostrava, Czech Republic

²Department of Pathology, University Hospital Ostrava, Ostrava, Czech Republic

³Department of Applied Mathematics, Faculty of Electrical Engineering and Computer Science, VSB-Technical University of Ostrava, Ostrava, Czech Republic

⁴Department of Deputy Director of Science and Research, University Hospital Ostrava, Ostrava, Czech Republic

⁵Department of Craniofacial Surgery, Faculty of Medicine, University of Ostrava, Ostrava, Czech Republic

Correspondence

Martin Formánek, Department of Otorhinolaryngology and Head and Neck Surgery, University Hospital Ostrava, 17 listopadu 1790, 708 52 Ostrava, Czech Republic
Email: martin.formanek@fno.cz

Funding information

Ministerstvo Zdravotnictví České Republiky, Grant/Award Number: DRO (FNOs/2019); Ministry of Health

Abstract

Objective: Human papillomavirus (HPV) causes adult-onset recurrent respiratory papillomatosis (AORRP), but AORRP prevalence is much lower than HPV prevalence. Thus, HPV infection is necessary, but not sufficient, to cause AORRP and other factors likely contribute to its pathogenesis. The present study aimed to investigate whether co-infection with herpetic viruses may contribute to the pathogenesis of AORRP.

Design: Prospective case-control study conducted from January 2018 to November 2019.

Settings: Tertiary referral centre.

Participants: Eighteen consecutive patients with AORRP and 18 adults with healthy laryngeal mucosa (control group) undergoing surgery.

Main outcome measures: Cytomegalovirus, Epstein-Barr virus (EBV), herpes simplex viruses 1 and 2, human herpesvirus 6, varicella zoster virus and HPV (including genotyping) were detected in biopsies of papilloma or healthy mucosa using real-time polymerase chain reaction and reverse line blot. Dysplasia and Ki67 levels were determined in papilloma specimens.

Results: EBV was present in 6 (33.3%) AORRP patients and no control patients ($P = .019$). Presence was not dependent on tobacco exposure ($P = .413$) or HPV genotype or concentration ($P > .999$). EBV presence was strongly related to increased cell proliferation ($P = .005$) and number of previous surgeries ($P = .039$), but not dysplasia ($P > .999$). Human herpesvirus 6 was found in 3 (16.7%) AORRP biopsies, with one false positive. No other herpetic virus was found.

Conclusions: Unlike other herpetic viruses, EBV seems to interact with HPV, enhancing cell proliferation and contributing to the pathogenesis and progression of AORRP. Further research is required to elucidate specific interactions and their role in the pathogenesis of AORRP.

1 | INTRODUCTION

Recurrent respiratory papillomatosis (RRP) is a chronic viral disease characterised by the exophytic growth of squamous cell tumours on

the mucosa of the aerodigestive tract. The disease is categorised as juvenile or adult RRP according to the age of the patient at disease onset. Although it is a benign disease, RRP has an unpredictable clinical course; it tends to recur and spread, and it can undergo

malignant conversion.^{1,2} RRP is caused by human papillomavirus (HPV) types 6 and 11, which infect cells within the basal layer of the mucosa.^{3,4} HPV 11 positivity is associated with worse disease course and prognosis.⁵

In contrast to the relatively low incidence of RRP, asymptomatic HPV infection is common.⁶⁻¹⁰ The mechanism underlying the progression from HPV infection to RRP is unclear, but it seems likely that other factors contribute to pathogenesis in terms of activating or reactivating HPV. The roles of tobacco exposure and immunodeficiency have been considered, but these risk factors are present in a very small group of patients with RRP.^{8,11,12} In a recent study, herpes simplex virus (HSV) type 2 (HSV-2) co-infection was significantly more frequent in biopsies from patients with adult-onset recurrent respiratory papillomatosis (AORRP) than patients with healthy laryngeal mucosa.⁸ This suggests that HSV-2, and perhaps other herpetic viruses, may be one of the possible risk factors for AORRP contributing to its development in terms of the activation of latent HPV infection. However, less suitable, non-quantitative immunohistochemical detection was used and other herpetic viruses were not detected. The present study aimed to investigate the risk potential of all of the main human herpetic viruses. Cytomegalovirus (CMV), Epstein-Barr virus (EBV), HSV-1, HSV-2, human herpesvirus 6 (HHV-6) and varicella zoster virus (VZV) were quantitatively detected in biopsies from patients with AORRP and compared to patients with healthy respiratory tract mucosa. To the best of our knowledge, this is the first study to investigate these factors as risk co-factors for AORRP.

2 | METHODS

2.1 | Ethical considerations

This case-control study was approved by the Ethics Committee of the University Hospital and was performed in accordance with the Declaration of Helsinki using good clinical practice and following the applicable regulatory requirements. The study was registered at ClinicalTrials.gov under the identifier NCT02592902. Written informed consent was obtained from each patient before initiating any procedure. The study was conducted from January 2018 to November 2019 at a tertiary referral hospital.

2.2 | Participants

Adult patients who had been diagnosed with RRP of the larynx were included in the study. Only patients with recurrent (at least one recurrence during the previous 2 years) and histologically confirmed squamous cell papillomas on the laryngeal mucosa were included in the study. The control group consisted of patients with a vocal cord cyst who underwent microlaryngoscopy with cyst removal and had no other pathology of the laryngeal mucosa. Healthy mucosa was

obtained from the abundant part of the mucosal microflap after cyst removal. Patients with contraindications for general anaesthesia, who had laryngeal papillomas undergoing microlaryngoscopy for the first time or who did not consent to be included in the study were excluded.

2.3 | Endoscopy

The extent of the disease was evaluated perioperatively using a 4-mm rigid HD endoscope (Olympus Europa SE & Co., Hamburg, Germany) and 6 months after the surgery at the outpatient clinic using a 2.7-mm flexible HD endoscope (Olympus). The Derkay/Coltera score was used for scoring.¹³

2.4 | Virus detection

Biopsy specimens of the laryngeal papillomas and of healthy laryngeal mucosa (control group) were obtained during microlaryngoscopy. The presence of CMV, EBV, HSV-1, HSV-2, HHV-6 and VZV in the biopsies was detected by real-time polymerase chain reaction (PCR). HPV testing and genotyping was performed using single-step PCR and reverse line blot.

QIAamp® DNA Mini Kit (Qiagen, Hilden, Germany) was used for DNA isolation. The manufacturer's recommended protocol was followed. The GeneProof® CMV PCR Kit (GeneProof a.s., Brno, Czech Republic) was used for CMV detection. This kit has a specificity of 100% and sensitivity (limit of detection) of 122.594 IU/ml with 95% probability (target sequence: specific conservative DNA sequence of a single-copy gene encoding the 4 IE antigen). The GeneProof® EBV PCR Kit was used for EBV detection; it has a specificity of 100% and sensitivity (limit of detection) of 196.088 IU/ml with 95% probability (target sequence: DNA sequence of the single-copy gene encoding the nuclear antigen 1). The GeneProof® HSV-1 PCR Kit was used for HSV-1 detection; it has a specificity of 100% and sensitivity (limit of detection) of 122.124 cp/ml with 95% probability (target sequence: specific conservative DNA sequence of a single-copy gene encoding the glycoprotein B). The GeneProof® HSV-2 PCR Kit was used for HSV-2 detection; it has a specificity of 100% and sensitivity (limit of detection) of 197.215 cp/ml with 95% probability (target sequence: specific conservative DNA sequence of a single-copy gene encoding the glycoprotein B). The AmpliSens® HHV6-screen-titre-FRT PCR kit (InterLabService Ltd., Moscow, Russian Federation) was used for HHV-6 detection; it has a specificity of 100%, sensitivity 400 cp/mlv. The GeneProof® VZV PCR Kit was used for VZV detection; it has a specificity of 100% and sensitivity (limit of detection) of 113.05 cp/ml with 95% probability (target sequence: specific conservative DNA sequence of the single-copy gene ORF62). Ampliquality HPV-Type Express v.3.0 (AB ANALITICA srl., Padova, Italy) was used for HPV testing and genotyping with a diagnostic sensitivity of 99% and specificity of 98.6%. The test allows identification of 40 HPV

TABLE 1 Characteristics of the study participants

	RRP group			Control group			P value
Age, years	46.6 (13.5)			52.4 (12.5)			0.185*
Male	11			6			0.182**
Female	7			12			0.182**
Immunodeficiency	0			1			>0.999***
Diabetes mellitus	0			1			>0.999***
Voice professional	6			5			>0.999***
Allergy	2			1			>0.999***
Tobacco exposure	Yes	Stop	No	Yes	Stop	No	0.741**
	6	3	9	4	3	11	

Note: Data are presented as arithmetic mean (standard deviation [SD]) or absolute frequency. RRP = recurrent respiratory papillomatosis.

*Two-sample t test;

**Pearson's chi-squared test

***Fisher's exact test.

genotypes: HPV 6, 11, 16, 18, 26, 31, 33, 35, 39, 40, 42, 43, 44, 45, 51, 52, 53, 54, 55, 56, 58, 59, 61, 62, 64, 66, 67, 68, 69, 70, 71, 72, 73, 81, 82, 83, 84, 87, 89, and 90. There is potential cross-reactivity of HPV 18 with HPV 45, HPV 26 with HPV 44, HPV 51 with HPV 82 and HPV 62 with HPV 81. HPV positivity is evaluated as minor, moderate or strong.

2.5 | Histopathology

An additional biopsy specimen of each laryngeal papilloma was sent to the Department of Pathology, where histopathological examination was performed. During examination, the diagnosis of squamous cell papilloma was confirmed and the level of dysplasia and Ki67 determined. Dysplasia was evaluated as none (0), mild (1), moderate (2) or severe (3).

2.6 | Statistical analysis

The primary analysis was performed using standard tools of exploratory data analysis. For the description of numerical variables, the mean and standard deviation (SD) or the median and interquartile range (IQR) are used. Categorical variables are presented with absolute and/or relative frequencies. Observed groups were compared in terms of demographics (eg age, sex), medical history (eg history of immunodeficiency, presence of diabetes mellitus) and the presence of risk factors (eg tobacco exposure, presence of herpetic viruses and HPV). A patient was labelled a stop-smoker if he or she quit smoking at least 2 years ago. The statistical analysis was performed using R software (version 3.6.0). The following statistical tests were used: two-sample t test, Mann-Whitney U test, Pearson's chi-squared test and Fisher's exact test with a 5% significance level.

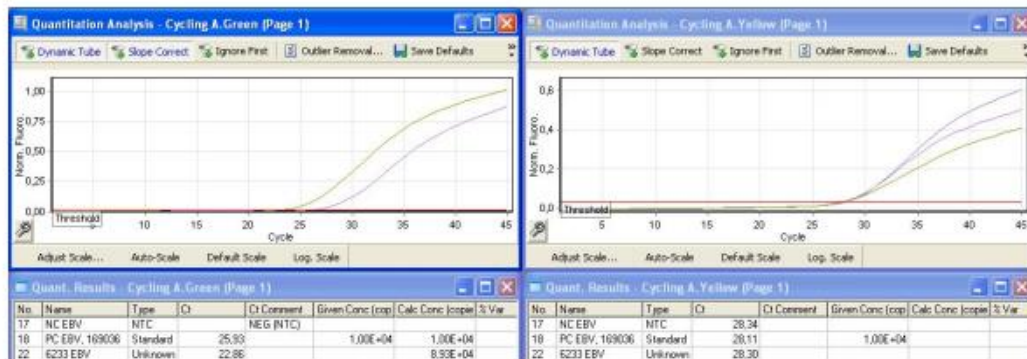

FIGURE 1 EBV positivity (light purple curve in the left graph) of viral load 89,300 copies/ml in quantitative real-time PCR. Yellow curve in the left graph represents positive control and curves in the right graph represent internal controls for test validity

TABLE 2 Number of herpetic viruses present in biopsies

	RRP group	Control group
CMV	0	0
EBV	6	0
HSV-1	0	0
HSV-2	0	0
HHV-6	3	0
VZV	0	0

Abbreviations: CMV = cytomegalovirus; EBV = Epstein-Barr virus; HSV = herpes simplex virus; HHV = human herpesvirus; RRP = recurrent respiratory papillomatosis; VZV = varicella zoster virus.

TABLE 3 Human papilloma virus (HPV) and Epstein-Barr virus (EBV) presence in biopsies

HPV 6/11 positivity	EBV presence, n		EBV concentration range for EBV + patients, IU/ml
	EBV+	EBV-	
Minor	2	2	1500-11000
Moderate	1	4	350
Strong	3	6	11000-1.8 x 10 ⁵

3 | RESULTS

A total of 36 patients were included in the study: 18 patients with laryngeal RRP and 18 patients with healthy laryngeal mucosa. We found no significant differences between the groups (Table 1). No side effect from biopsy was noted in either group. Conversely, all

patients reported improvement of their voice after surgery because healthy mucosa was obtained from the abundant part of the mucosal microflap after cyst removal.

3.1 | Virus presence

HPV was found in all of the biopsies from patients with RRP. Thirteen patients were positive for HPV 6, and 5 patients for HPV 11; no other genotype was found. HPV genotype and presence were not dependent on tobacco exposure (Fisher's exact test, $P = .567$ and 0.897 , respectively). HPV was found in none of the patients in the control group.

EBV was present in 33.3% of patients in the RRP group and in no patient in the control group ($P = .019$; Figure 1; Table 2). The number of EBV copies varied from 350 to 1.8×10^5 IU/ml. EBV presence was not dependent on tobacco exposure (Fisher's exact test, $P = .413$) or HPV genotype (Fisher's exact test, $P > .999$) or concentration (Table 3). EBV presence was strongly related to increased cell proliferation in all layers of the epithelium and to the number of surgeries performed in the last 2 years. Ki67 in all layers across the epithelium was 40.0 in EBV-positive compared to 31.0 in EBV negative patients ($P = .005$). The significantly higher Ki67 was observed in lower, middle and upper third of the laryngeal epithelium (Table 4).

HHV-6 was found in 16.7% (3/18) of biopsies in the RRP group, but in one case it was a false positivity due to the presence of non-infectious DNA integrated into the somatic genome (Figure 2). Two biopsies were positive for both EBV and HHV-6 (including the false-positive case). One biopsy was positive for HHV-6 only. No other herpetic virus was found in the biopsies of either group (Table 2).

	EBV+				EBV-				P value
No.	6				12				—
D/C score before surgery	7.5 (5.0-16.0)				12.0 (7.5-15.0)				0.636*
D/C score before/6 months after surgery	0.55 (0.29-0.60)				0.64 (0.25-0.70)				0.679*
Level of dysplasia	0	1	2	3	0	1	2	3	>0.999**
	3	2	1	0	6	5	1	0	
No. of surgeries last 2 years	2.5 (1.3-3.8)				1.0 (1.0-1.0)				0.039*
Ki67 lower third of the epithelium	90.0 (90.0-93.8)				80.0 (78.8-86.3)				0.010*
Ki67 middle third of the epithelium	20.0 (16.3-23.8)				7.5 (4.5-16.3)				0.023*
Ki67 upper third of the epithelium	7.5 (3.5-10.0)				2.0 (0.0-3.5)				0.032*
Ki67 total	40.0 (37.0-41.3)				31.0 (27.4-35.0)				0.005*

Note: Data are presented as absolute frequency or median (interquartile range). D/C = Derkay/Coltera; EBV = Epstein-Barr virus; HPV = human papillomavirus.

*Mann-Whitney U test.

**Fisher's exact test.

TABLE 4 AORRP characteristics according to EBV presence

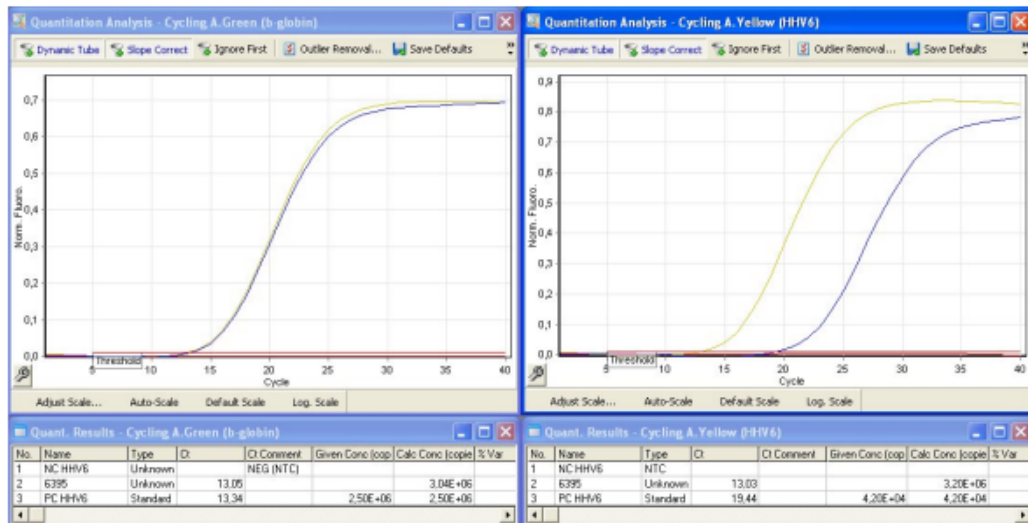


FIGURE 2 HHV-6 false positivity in quantitative real-time PCR due to the presence of non-infectious DNA integrated into the somatic genome. Yellow curve represents sample, blue curve represents positive control, and red (horizontal) curve represents negative control in both graphs. Beta-globin gene DNA (left graph) and HHV-6 DNA (right graph) ratio of approximately one to one (3.04×10^6 vs. 3.20×10^6) indicates the detection of HHV-6 DNA integrated into the somatic genome, not active HHV-6 infection

4 | DISCUSSION

In Europe, AORRP is more frequent than juvenile-onset RRP, with an incidence of 0.54 per 100,000 adults.¹⁴ In contrast to this relatively low incidence, HPV was present in the oral mucosa of 1.9% of healthy women in a large study by Lang Kuhs et al.⁹ In a study by Rautava et al., HPV was present in the oral mucosa of 15.1%–24.1% of women during a 6-year follow-up.¹⁰ Data about the asymptomatic presence of HPV in the respiratory tract of adults from large cohorts are missing. Previously, we found asymptomatic HPV in the larynx in 10% of adults, but no case in the current control group, indicating a possible cumulative presence in > 5% of healthy adults.⁸ Data from children indicate asymptomatic HPV in the respiratory tract of 10%–19.6%.^{6,7} Accordingly, AORRP seems to develop only in approximately 1 of 4,000 to 44,000 adults infected by HPV. Thus, HPV infection is necessary, but not sufficient, to cause AORRP, and other factors likely contribute to the pathogenesis of AORRP.

It seems that EBV may interact with HPV and contribute to the pathogenesis and progression of AORRP in up to one-third of patients. A synergistic effect between two or more viruses interacting at different stages of tumour development has been described.^{15,16} Although the EBV life cycle in epithelial cells remains poorly understood, its neoplastic potential is clear, as it is the main cause of nasopharyngeal carcinoma and is associated with an increased risk of oral squamous cell carcinoma.^{17–19} EBV is found in other head and neck carcinomas as well, but its exact role in pathogenesis has not yet been clarified.^{20,21} However, HPV and EBV co-infection has already

been shown to enhance the invasiveness of head and neck cancer cells and is associated with poor prognosis.^{20–22} EBV co-infection is also supposed a co-factor in the genesis and/or progression of cervical carcinoma.²³

HPV and EBV both infect and replicate in upper aerodigestive tract epithelia.^{24,25} Their life cycles share a relationship with the stratified epithelium, where the productive phase of the HPV life cycle and lytic reactivation of EBV are both induced upon differentiation of epithelial cells.¹⁷ Although the exact mechanisms of interaction still need to be revealed, results from the oral cavity have revealed several potential mechanisms that could be considered.¹⁷ Findings indicate that HPV infection has the potential to stabilise EBV in latently infected oral epithelial cells and increase EBV viral yield upon differentiation of the same cells by promoting EBV lytic reactivation.¹⁷ It could also lead to an increase in the likelihood of neoplasm and in the number of subsequent infection events. Induction of the lytic cycle in a fraction of cells can also increase the expression of viral and cellular cytokines and growth factors, such as vascular endothelial growth factor, which can enhance the proliferation of neighbouring cells.^{26–33} The enhanced proliferation corresponds to the results of our study, as EBV co-infection was strongly related to a significant increase in antigen Ki67 in all layers across the epithelium. Ki67 is a protein associated with cellular proliferation and ribosomal RNA transcription, and is a clinically important proliferation marker for grading multiple types of cancers, with well-established prognostic value.³⁴ The enhanced proliferation was also confirmed by a significantly higher number of previous papilloma

surgeries in EBV-positive patients with AORRP. We found no significant difference in the extent of disease. However, the authors consider it a marginal parameter that can be misleading, as it is very dependent on patient compliance. Less compliant patients usually have severe findings regardless of risk factors, as more time is given for the papillomas to grow and spread. Interestingly, EBV presence did not relate to dysplastic papilloma changes. Further research is required to elucidate the specific interactions between EBV and HPV and their role in pathogenesis.

According to the current results, CMV, HSV and VZV do not seem to contribute to the onset or course of AORRP. The effect of HHV-6 remains unclear, but the virus is very common in adults, and no sample was positive solely for HHV-6 when the false-positive result was excluded.

There are several issues that could potentially influence our results and need to be discussed. First, some authors consider EBV DNA detection using PCR to be a less suitable method with higher risk of false positivity because EBV could reside in B-lymphocytes that infiltrate tumour sites.²¹ However, this could be the case only for malignant tumours, in which cell invasion occurs through the basement membrane. AORRP is strictly a pathology of the epithelium, where only antigen-presenting cells are found, and their number is reduced by HPV infection.³⁵ If false positivity were the case, the number of EBV-positive samples would have to be much higher in both groups considering that latent EBV positivity is estimated in more than 90% of the world's population.³⁶

Second, the results should not be influenced by tobacco exposure, as tobacco exposure was not often present in the study group and neither HPV presence nor EBV presence was dependent on it.

Third, in contrast to the results of our previous study, HSV-2 co-infection does not seem to be a co-factor for AORRP, as it was present in none of the biopsies. To elucidate this issue, all papilloma biopsies sent for histopathological examination were subsequently evaluated by a single pathologist for the presence of HSV using immunohistochemistry with the same methodology as in our previous study.⁸ Biopsies of healthy mucosa could not be immunohistochemically evaluated because only one biopsy was obtained in each patient in the control group, which was used for PCR detection. The pathologist was blinded to the PCR results. Nine samples were slightly positive for HSV in both the nucleus and cytoplasm. False immunohistochemical HSV positivity was caused by the presence of an artificial tissue alteration (artefacts) considering that every positivity was slight and diffuse (nuclear and cytoplasmic). Artefacts could be caused by many different factors. According to the producer of HSV antibody, false-positive results may be seen because of non-immunological binding of proteins or substrate reaction products, or they may be caused by pseudoperoxidase activity, endogenous peroxidase activity, or endogenous biotin. In addition, the producer did not offer a positive control, and antibody dilution was the lowest recommended.

The main limit of our study is the sample size, which allows herpetic virus presence to be addressed as the primary aim of our study,

as well as essential subgroup characteristics, but it is too small to compare all characteristics of subgroups of patients with AORRP. Additional studies with larger cohorts are necessary.

5 | CONCLUSIONS

Unlike other herpetic viruses, Epstein-Barr virus seems to interact with human papillomavirus, enhancing cell proliferation and contributing to the pathogenesis and progression of adult-onset recurrent respiratory papillomatosis. Further research is required to elucidate specific interactions and their role in the pathogenesis of adult-onset recurrent respiratory papillomatosis.

ACKNOWLEDGEMENT

This research was supported by the Ministry of Health, Czech Republic—conceptual development of research organisation (RVO FNOs/2019). We would like to thank assoc. prof. Karol Zelenik, MD, PhD; Mrs Lucia Staniková, MD, PhD; Mgr. Jakub Mrázek, and Mgr. Jana Vaculová, PhD for their contribution.

CONFLICT OF INTEREST

The authors declare that there are no conflicts of interest.

AUTHOR CONTRIBUTION

All those named above are significant contributors to either design, data collection and analysis or interpretation of results. All contributed to the final manuscript.

DATA AVAILABILITY STATEMENT

The data that support the findings of this study are available on request from the corresponding author. The data are not publicly available due to privacy or ethical restrictions.

ORCID

Martin Formánek  <https://orcid.org/0000-0002-5759-2073>

REFERENCES

1. Derkay CS. Task force on recurrent respiratory papillomas. A preliminary report. *Arch Otolaryngol Head Neck Surg.* 1995;121:1386-1391.
2. Go C, Schwartz MR, Donovan DT. Molecular transformation of recurrent respiratory papillomatosis: viral typing and p53 overexpression. *Ann Otol Rhinol Laryngol.* 2003;112:298-302.
3. Derkay CS, Wiatrak B. Recurrent respiratory papillomatosis: a review. *Laryngoscope.* 2008;118:1236-1247.
4. Cogliano V, Baan R, Straif K, et al. Carcinogenicity of human papillomaviruses. *Lancet Oncol.* 2005;6:204.
5. Rabah R, Lancaster WD, Thomas R, Gregoire L. Human papillomavirus-11-associated recurrent respiratory papillomatosis is more aggressive than human papillomavirus-6-associated disease. *Pediatr Dev Pathol.* 2001;4:68-72.
6. Szydłowski J, Jonczyk-Potoczna K, Pucher B, et al. Prevalence of Human Papillomavirus (HPV) in upper respiratory tract mucosa in a group of pre-school children. *Ann Agric Environ Med.* 2014;21:822-824.

7. Rintala MA, Grénman SE, Järvenkylä ME, Syrjänen KJ, Syrjänen SM. High-risk types of Human Papillomavirus (HPV) DNA in oral and genital mucosa of infants during their first 3 years of life: experience from the Finnish HPV family study. *Clin Infect Dis*. 2005;41:1728-1733.
8. Formánek M, Jančatová D, Komínek P, Matoušek P, Zeleník K. Laryngopharyngeal reflux and herpes simplex virus type 2 are possible risk factors for adult-onset recurrent respiratory papillomatosis (prospective case-control study). *Clin Otolaryngol*. 2017;42:597-601.
9. Lang Kuhs KA, Gonzalez P, Struijk L, et al. Costa Rica vaccine trial group. Prevalence of and risk factors for oral human papillomavirus among young women in Costa Rica. *J Infect Dis*. 2013;208:1643-1652.
10. Rautava J, Willberg J, Louvanto K, et al. Prevalence, genotype distribution and persistence of human papillomavirus in oral mucosa of women: a six-year follow-up study. *PLoS One*. 2012;7:e42171.
11. Talliercio S, Cespedes M, Born H, et al. Adult-onset recurrent respiratory papillomatosis: a review of disease pathogenesis and implications for patient counseling. *JAMA Otolaryngol Head Neck Surg*. 2015;141:78-83.
12. Ruiz R, Achlatis S, Verma A, et al. Risk factors for adult-onset recurrent respiratory papillomatosis. *Laryngoscope*. 2014;124:2338-2344.
13. Derkay CS, Malis DJ, Zalzal G, Wiatrak BJ, Kashima HK, Coltrera MD. A staging system for assessing severity of disease and response to therapy in recurrent respiratory papillomatosis. *Laryngoscope*. 1998;108:935-937.
14. Omland T, Akre H, Vårdal M, Brøndbo K. Epidemiological aspects of recurrent respiratory papillomatosis: a population-based study. *Laryngoscope*. 2012;122:1595-1599.
15. Silver MI, Paul P, Sowjanya P, et al. Shedding of Epstein-Barr virus and cytomegalovirus from the genital tract of women in a periurban community in Andhra Pradesh, India. *J Clin Microbiol*. 2011;49:2435-2439.
16. Khenchouche A, Sadouki N, Boudriche A, et al. Human papillomavirus and Epstein-Barr virus co-infection in cervical carcinoma in Algerian women. *Viol J*. 2013;10:340.
17. Maklelski KR, Lee D, Lorenz LD, et al. Human papillomavirus promotes Epstein-Barr virus maintenance and lytic reactivation in immortalized oral keratinocytes. *Virology*. 2016;495:52-62.
18. Shanmugaratnam K, Sobin LH. *Histology Typing of Tumours of the Upper Respiratory Tract and Ear*. Berlin, Germany: Springer-Verlag; 1991.
19. She Y, Nong X, Zhang M, Wang M. Epstein-Barr virus infection and oral squamous cell carcinoma risk: A meta-analysis. *PLoS One*. 2019;14:e0217659.
20. Jiang R, Ekshyyan O, Moore-Medlin T, et al. Association between human papilloma virus/Epstein-Barr virus coinfection and oral carcinogenesis. *J Oral Pathol Med*. 2015;44:28-36.
21. Turunen A, Rautava J, Grénman R, Syrjänen K, Syrjänen S. Epstein-Barr virus (EBV)-encoded small RNAs (EBERs) associated with poor prognosis of head and neck carcinomas. *Oncotarget*. 2017;8:27328-27338.
22. Drop B, Strycharz-Dudziak M, Kliszczewska E, Polz-Dacewicz M. Coinfection with Epstein-Barr Virus (EBV), Human Papilloma Virus (HPV) and Polyoma BK Virus (BKPvY) in laryngeal, oropharyngeal and oral cavity cancer. *Int J Mol Sci*. 2017;18:E2752.
23. de Lima MAP, Neto PJN, Lima LPM, et al. Association between Epstein-Barr virus (EBV) and cervical carcinoma: a meta-analysis. *Gynecol Oncol*. 2018;148(2):317-328.
24. Herrero R. Chapter 7: Human papillomavirus and cancer of the upper aerodigestive tract. *J Natl Cancer Inst Monogr*. 2003:47-51.
25. Vincent-Bugnas S, Vitale S, Mouline CC, et al. EBV infection is common in gingival epithelial cells of the periodontium and worsens during chronic periodontitis. *PLoS One*. 2013;8:e80336.
26. Hong GK, Kumar P, Wang L, et al. Epstein-Barr virus lytic infection is required for efficient production of the angiogenesis factor vascular endothelial growth factor in lymphoblastoid cell lines. *J Virol*. 2005;79(22):13984-13992.
27. Hsu MSY, Wu SS, Chang IJ, et al. Epstein-Barr virus lytic transactivator Zta enhances chemotactic activity through induction of interleukin-8 in nasopharyngeal carcinoma cells. *J Virol*. 2008;82:3679-3688.
28. Ma SD, Hegde S, Young KH, et al. A new model of Epstein-Barr virus infection reveals an important role for early lytic viral protein expression in the development of lymphomas. *J Virol*. 2011;85:165-177.
29. Jones RJ, Seaman WT, Feng WH, et al. Roles of lytic viral infection and IL-6 in early versus late passage lymphoblastoid cell lines and EBV-associated lymphoproliferative disease. *Int J Cancer*. 2007;121:1274-1281.
30. Mahot S, Sergeant A, Drouet E, Gruffat H. A novel function for the Epstein-Barr virus transcription factor EB1/Zta: induction of transcription of the hIL-10 gene. *J Gen Virol*. 2003;84:965-974.
31. Miyazaki I, Cheung RK, Dosch HM. Viral interleukin 10 is critical for the induction of B cell growth transformation by Epstein-Barr virus. *J Exp Med*. 1993;178:439-447.
32. Stewart JP, Behm FG, Arrand JR, Rooney CM. Differential expression of viral and human interleukin-10 (IL-10) by primary B cell tumors and B cell lines. *Virology*. 1994;200:724-732.
33. Swaminathan S, Hesselton R, Sullivan J, Kieff E. Epstein-Barr virus recombinants with specifically mutated BCRF1 genes. *J Virol*. 1993;67:7406-7413.
34. Sun X, Kaufman PD. KI-67: more than a proliferation marker. *Chromosoma*. 2018;127:175-186.
35. Leong CM, Doorbar J, Nindl I, Yoon HS, Hibma MH. Loss of epidermal Langerhans cells occurs in human papillomavirus alpha, gamma, and mu but not beta genus infections. *J Invest Dermatol*. 2010;130:472-480.
36. Tzellos S, Farrell PJ. Epstein-Barr virus sequence variation-biology and disease. *Pathogens*. 2012;1:156-174.

How to cite this article: Formánek M, Formánková D, Humík P, Vrtková A, Komínek P. Epstein-Barr virus may contribute to the pathogenesis of adult-onset recurrent respiratory papillomatosis: A preliminary study. *Clin Otolaryngol*. 2021;46:373-379. <https://doi.org/10.1111/coa.13681>

Příloha 3: FORMANEK, Martin*(corresponding author)*, Pavel KOMINEK, Debora JANCATOVA, Lucia STANIKOVA, Radoslava TOMANOVA, Jana VACULOVA, Milan URIK, Ivo SLAPAK a Karol ZELENIK. Laryngopharyngeal Reflux Is a Potential Risk Factor for Juvenile-Onset Recurrent Respiratory Papillomatosis. Biomed Research International [online]. 2019, 2019, 1463896. ISSN 2314-6133. Dostupné z: doi:10.1155/2019/1463896. (IF 2019 = 2,276; Q3)

Hindawi
BioMed Research International
Volume 2019, Article ID 1463896, 5 pages
<https://doi.org/10.1155/2019/1463896>

Research Article

Laryngopharyngeal Reflux Is a Potential Risk Factor for Juvenile-Onset Recurrent Respiratory Papillomatosis

Martin Formánek ¹, Pavel Komínek ¹, Debora Jančatová,¹ Lucia Staniková ¹, Radoslava Tomanová,² Jana Vaculová,² Milan Urik,³ Ivo Šlapák,³ and Karol Zelenik ¹

¹Department of Otorhinolaryngology and Head and Neck Surgery, University Hospital Ostrava, 17. Listopadu 1790, 70852 Ostrava, Czech Republic

²Department of Pathology, University Hospital Ostrava, 17. Listopadu 1790, 70852 Ostrava, Czech Republic

³Faculty of Medicine, Masaryk University, Kamenice 5, 625 00 Brno, Czech Republic

Correspondence should be addressed to Martin Formánek; martin.formanek@fno.cz

Received 18 July 2018; Revised 17 January 2019; Accepted 30 January 2019; Published 10 February 2019

Academic Editor: Marcelo A. Soares

Copyright © 2019 Martin Formánek et al. This is an open access article distributed under the Creative Commons Attribution License, which permits unrestricted use, distribution, and reproduction in any medium, provided the original work is properly cited.

Introduction. Human papillomavirus (HPV) causes juvenile-onset recurrent respiratory papillomatosis (JORRP). Although HPV is common in children, the prevalence of JORRP is low. It is likely that other factors contribute to the pathogenesis of JORRP, during either activation or reactivation of a latent HPV infection. There is evidence that laryngopharyngeal reflux (LPR) might be such a risk factor for adult-onset recurrent respiratory papillomatosis. This study investigated if LPR might also be a risk factor for JORRP. **Materials and Methods.** Children with JORRP of the larynx that required microlaryngoscopy at a tertiary referral hospital were included in this prospective case-series study from November 2015 to November 2017. Using immunohistochemistry, HPV infection and pepsin associated with LPR were diagnosed from laryngeal biopsies. **Results.** Eleven children (aged 4-14 years) were analyzed. No patient had a history of immunodeficiency or tobacco smoke exposure. All patients underwent at least three previous surgeries due to JORRP and had been vaccinated against HPV in the past. Five children were treated using antiviral and immunomodulators. The only known maternal risk factor was that three mothers were primiparous. All 11 samples were infected with HPV (type 6 or 11). Pathologic LPR was diagnosed in 5/11 children (45.5%). **Conclusion.** LPR may be a risk factor for JORRP, contributing to its development by activating or reactivating a latent HPV infection. Results are in accordance with those from our previous study in adults.

1. Introduction

Juvenile-onset recurrent respiratory papillomatosis (JORRP) is a chronic viral disease affecting children. It is characterized by the growth of squamous cell tumors in the mucosa of the aerodigestive tract, with a predilection for the larynx. JORRP is the most common benign neoplasm of the larynx among children and the second most frequent cause of childhood hoarseness. Its incidence is 0.17-1.34 and prevalence 1.69-3.88 per 100,000 children. These values are higher in Africa than in Europe, North America, or Australia [1-6] and no difference in prevalence was found between the sexes [7]. In addition to hoarseness, the most common symptoms are stridor and respiratory distress [8]. JORRP is potentially very

aggressive and tends to recur. Although it is benign, it has an unpredictable clinical course, can spread into the respiratory tract, and can undergo malignant conversion [9, 10].

JORRP is caused by human papillomavirus (HPV) infection. It is a sexually transmitted disease, and children are mostly infected from HPV-positive mothers during vaginal delivery [11]. The risk of transmission is elevated among young primiparous mothers with condylomas [12]. Despite the low incidence of JORRP, the presence of asymptomatic HPV is relatively common in the respiratory tracts of children [13, 14]. Therefore, other factors have to contribute to the pathogenesis of JORRP, during either the activation or reactivation of HPV. It is unclear how HPV infection progresses to JORRP. The roles of local laryngeal irritants (i.e.,

tobacco, reflux, and secondhand smoke) in the acquisition, progression, and aggressiveness of disease are controversial. Some data question the dogma that active and passive smoking plays a role in recidivistic disease [15–17]. Several authors have also questioned the role of laryngopharyngeal reflux (LPR), mainly because of the lack of well-designed studies and less than ideal diagnostic methods of LPR, which were mostly limited to questionnaires or indirect signs of reflux, in existing studies [16, 18, 19].

In our recent study in adults, LPR was significantly more frequent in patients with adult-onset recurrent respiratory papillomatosis (AORRP) than control patients with healthy laryngeal mucosa, indicating LPR might be a risk factor for AORRP [15]. This study aimed to investigate if LPR might also be risk factor for JORRP using the same diagnostic scheme.

2. Materials and Methods

This prospective case-series study was approved by the Ethics Committee under identifier: 315/2014. It was performed in accordance with the Declaration of Helsinki, with good clinical practice, and it followed the applicable regulatory requirements. The study was registered at ClinicalTrials.gov under the identifier: NCT02592902. Written informed consent was obtained from the parents before initiating any procedure. The study was conducted from November 2015 to November 2017 at a tertiary referral hospital.

Children who had been diagnosed with JORRP of the larynx were included in the study if they had histologically confirmed, recurrent (at least two times during the previous two years) squamous cell papillomas in the laryngeal mucosa. Exclusion criteria were patients with contraindications for general anesthesia; patients with laryngeal papillomas undergoing microlaryngoscopy for the first time; and patients whose parents did not consent to participation in the study. Altogether there were 14 eligible patients. Two patients did not meet the inclusion criteria and one patient was excluded because his/her parents did not consent to participation in the study.

Biopsy specimens of laryngeal papillomas were obtained during microlaryngoscopy procedures. Paraffin-embedded sections (2–3 µm thick) were prepared from the biopsy samples (Benchmark XT, Roche, Ventana Medical Systems, Switzerland) and analyzed at the Department of Pathology by a single pathologist. In preparation for immunohistochemistry, samples were treated with hydrogen peroxide to block endogenous peroxidase (Roche) and with Cell Conditioning 1 buffer (Roche) for antigen revitalization. Papillomavirus Mouse Monoclonal Antibody (types 6, 11, and 18) (NCL-HPV-4C4, Leica Biosystems, Germany, concentration 1:5) was used as the primary antibody to detect HPV. Anti-pepsin antibody (NB100-66518, Novus Biologicals, USA, concentration 1:100) was used as the primary antibody to detect pepsin. Samples were incubated with primary antibody for 32 min. The results were visualized with the iView DAB Detection Kit (Roche). The presence of any antibody positivity in the cytoplasm of the cells was considered pathological and the sample was identified as pepsin positive.

The following variables were examined: the child's age, tobacco smoke exposure, history of immunodeficiency, HPV vaccination and previous treatment, the number of previous JORRP surgeries, whether the mother was primiparous, the age of the mother at delivery, the mother's history of condylomata, the results of Papanicolaou test in the period around childbirth, the presence and type of HPV, and the presence of pepsin in the biopsy. Statistical analysis was performed using Microsoft Excel.

3. Results

This study included eleven children with JORRP, six girls and five boys. The average age was 8 years. No patient had a history of immunodeficiency or tobacco smoke exposure. All patients had voice problems and coughs, while no patient suffered from heartburn or dysphagia. All patients underwent at least three previous surgeries due to JORRP. All patients had been vaccinated against HPV (Silgard®) in the past. Five children were treated by antivirotics and immunomodulators. The only known maternal risk factor was that three mothers were primiparous (Table 1). Histological findings confirmed squamous cell papillomas in all samples. There was no malignity. Immunohistochemical analyses showed that HPV had infected all 11 samples; HPV type 6 was confirmed in nine samples and HPV type 11 in two samples. Pepsin was detected in five samples, indicating the presence of relevant pathologic LPR (Table 1).

4. Discussion

JORRP is a chronic viral disease caused by HPV. Currently, over 120 types of HPV have been identified. They are grouped according to pathophysiology and tissue preference [8, 20]. JORRP is mostly caused by HPV types 6 and 11, which are the etiological agents of over 90% of genital warts [8, 21]. In addition, specific viral subtypes may be correlated with disease severity and the clinical course; for example, an HPV type 11 infection is associated with a poor course and a poor prognosis [22]. In the present study, HPV (type 6 and 11) was confirmed in all biopsy specimens in children with JORRP, despite the fact that all children were vaccinated against HPV with three doses of Silgard® vaccine (0, 2, and 4 month intervals) before the beginning of our study. This finding is consistent with the vaccine not being therapeutic, as all children were vaccinated after the onset of JORRP.

Although the risk of HPV transmission is higher for children with young, primiparous mothers with condylomas, no mother in our case series had a history of condylomata and three mothers were primiparous. In addition, no mother reported a pathological Papanicolaou test in the period around childbirth. However, we did not have the exact results; therefore we had to rely only on anamnestic data that may not be accurate. In contrast to the relatively low incidence of JORRP, the reported prevalence of HPV is relatively high. Szydłowski et al. [13] reported that HPV was present in the respiratory tract in 19.6% of healthy preschool children, while Rintala et al. [14] reported that 10% of healthy children had HPV in the respiratory tract at a 3-year follow up after

TABLE 1: Characteristics of the study participants.

Patient	1	2	3	4	5	6	7	8	9	10	11
Sex	F	M	F	M	F	F	F	M	M	F	M
Age (years)	4	6	8	11	8	6	4	8	14	9	10
No. of previous JORRP surgeries	5	7	13	11	5	3	7	11	4	4	5
Primiparous mother	yes	no	no	no	no	no	yes	yes	no	no	no
Age of mother at delivery (years)	22	27	27	24	30	29	23	22	28	25	26
Mother with history of condylomata	no	no	no	no	no	no	no	no	no	no	no
Inosine pranobex	no	no	no	yes	no	yes	no	yes	yes	yes	no
HPV type	11	6	6	6	6	6	6	6	6	11	6
Pepsin	pos.	pos.	neg.	neg.	pos.	neg.	pos.	neg.	neg.	neg.	pos.

F = female, M = male, JORRP = juvenile-onset recurrent respiratory papillomatosis, pos. = positive, and neg. = negative.

birth. Durzynska et al. found that HPV was present in the oropharynx in 1.08% of asymptomatic children aged 10-18 years. The most frequent HPV genotypes were types 6 and 11 [23]. Those findings suggested that additional risk factors might contribute to the development of JORRP by activating or reactivating a latent HPV infection.

It was previously shown that LPR could cause or facilitate many pathologies in children, including acute or chronic otitis media and laryngitis [24, 25]. Many studies demonstrated that contact between refluxed material and the mucosa caused local inflammation and edema. The presence of pepsin in the refluxate is considered a primary pathogenic factor, which causes proteolysis and cell damage. LPR could potentially induce JORRP by a very similar mechanism. Evidence has shown that gastroesophageal reflux occurs in approximately two-thirds of infants at 4 months of age, but decreases as the child matures [26-28]. All children in our study were 4 years and older; therefore, LPR should not be present in these patients. The diagnosis of LPR is challenging. Questionnaires are not suitable and the symptoms of LPR are both heterogeneous and very common. The situation is even more complicated in case of JORRP. Voice problems are very often symptoms of LPR, but they are always present in JORRP. Moreover, JORRP can cause other symptoms related to reflux, like globus pharyngeus and cough. Symptoms of JORRP were the dominant complaints in our study. As expected, no children suffered from heartburn as it is only pathognomonic for gastroesophageal reflux.

Therefore, it is very important to choose the proper diagnostic method for evaluating whether LPR is a relevant factor. Measuring pepsin in fluids or tissues appears to be the most suitable method for evaluating a possible relationship between a pathology and LPR [24, 29]. The advantage of pepsin detection over esophageal impedance is that pepsin can be detected in tissues and fluids, even in the absence of a reflux event within the past several days [24]. Moreover, the presence of pepsin inside the mucosal cell cytoplasm indicates that LPR is a relevant factor, because it is typically absent in the cytoplasm of healthy laryngeal mucosa. Thus, this is one of the benefits of this test compared with the more

often used lavage of the laryngeal/tracheal mucosa, in which pepsin is assayed in the aspirate and only intraluminal pepsin is tested. An intraluminal presence does not necessarily mean that the pepsin overcame the cell's protecting mechanism and LPR is a relevant factor. In our case, intraluminal pepsin could also provide false positive results, considering the nonphysiological conditions during intubation and general anesthesia, in which there is significant risk of aspiration [30]. Therefore, the pepsin measurement used in our study provided the most accurate data. The disadvantage is that the technique is invasive. However, that was not an issue as the papillomas had to be removed. In our study, pepsin was detected in the cell cytoplasm in 5 of 11 children with JORRP, regardless of the HPV type. Accordingly, these patients suffered from relevant pathologic LPR affecting the larynx. This finding indicated that LPR could be a risk factor for JORRP in these patients and may affect its course.

In accordance with previously reported data, passive smoking was not a factor in our study. No child was exposed to tobacco in his or her family. In addition, no child had a history of immunodeficiency. Thus, these general risk factors did not affect the results. Our observations suggested that the LPR could be a potential risk factor for JORRP, contributing to its development by activating or reactivating a latent HPV infection. To our knowledge, this is the first report to demonstrate a possible relationship.

A limit of our study is the small sample size. However, the aim was to evaluate another risk factor of JORRP and to encourage the initiation of other studies. Another limitation was the absence of a control group, which would be clearly beneficial. However, any biopsy of children's healthy laryngeal mucosa or any LPR diagnostic procedure (e.g., esophageal impedance) in healthy children would be unethical. Children with vocal cysts could be included in the control group. Healthy mucosa would be obtained from reduction of the mucosa flap after cyst removal, as was done previously in a study of adults [15]. However, this pathology is very rare in children and such a small biopsy specimen is not always suitable for analysis. We believe children with other glottic or subglottic pathologies would not be suitable for inclusion in

the control group because of a risk of bias due to LPR being a potential etiopathogenetic factor of such pathologies. Thus, healthy mucosa distant from the pathology would have to be removed and this would not be approved. However, no pepsin should be present in the cell cytoplasm of healthy laryngeal mucosa. Therefore, any pepsin positivity shows relevant LPR affecting the examined tissue. This was also confirmed in our previous study where no adults in the control group with healthy laryngeal mucosa were pepsin positive [15]. Case-control studies are needed to confirm these preliminary results in children. It remains unclear how and whether LPR should be treated in cases of JORRP. It is unknown if treatment of LPR alters the course of the disease, as it could also play a role only in its onset. Further studies addressing this issue are needed.

5. Conclusions

LPR may be a risk factor for JORRP by activating or reactivating a latent HPV infection. The findings here are in accordance with results of our previous study in adults.

Data Availability

All anonymized clinical and histopathological data that have been analyzed are in Table 1. The samples of the patients which were analyzed are stored in Department of Pathology, University Hospital Ostrava (address: 17 Listopadu 1790, 708 52 Ostrava, Czech Republic).

Conflicts of Interest

The authors declare that there are no conflicts of interest.

Acknowledgments

This research was supported by the Ministry of Health, Czech Republic-Conceptual Development of Research Organization (FNOs/2014).

References

- [1] T. Omland, H. Akre, M. Vårdal, and K. Brøndbo, "Epidemiological aspects of recurrent respiratory papillomatosis: a population-based study," *The Laryngoscope*, vol. 122, no. 7, pp. 1595–1599, 2012.
- [2] L. R. Armstrong, E. J. D. Preston, M. Reichert et al., "Incidence and prevalence of recurrent respiratory papillomatosis among children in Atlanta and Seattle," *Clinical Infectious Diseases*, vol. 31, no. 1, pp. 107–109, 2000.
- [3] P. Campisi, M. Hawkes, and K. Simpson, "The epidemiology of juvenile onset recurrent respiratory papillomatosis derived from a population level national database," *Laryngoscope*, vol. 120, pp. 1233–1245, 2010.
- [4] R. Y. Seedat, "The incidence and prevalence of juvenile-onset recurrent respiratory papillomatosis in the Free State province of South Africa and Lesotho," *International Journal of Pediatric Otorhinolaryngology*, vol. 78, no. 12, pp. 2113–2115, 2014.
- [5] M. Marsico, V. Mehta, B. Chastek, K.-L. Liaw, and C. Derkay, "Estimating the incidence and prevalence of juvenile-onset recurrent respiratory papillomatosis in publicly and privately insured claims databases in the United States," *Sexually Transmitted Diseases*, vol. 41, no. 5, pp. 300–305, 2004.
- [6] D. Novakovic, A. T. L. Cheng, K. Baguley et al., "Juvenile recurrent respiratory papillomatosis: 10-year audit and Australian prevalence estimates," *The Laryngoscope*, vol. 126, no. 12, pp. 2827–2832, 2016.
- [7] L. R. Armstrong, C. S. Derkay, and W. C. Reeves, "Initial results from the national registry for juvenile-onset recurrent respiratory papillomatosis. RRP task force," *Archives of Otolaryngology-Head & Neck Surgery*, vol. 125, no. 7, pp. 743–748, 1999.
- [8] C. S. Derkay and B. Wiatrak, "Recurrent respiratory papillomatosis: a review," *The Laryngoscope*, vol. 118, no. 7, pp. 1236–1247, 2008.
- [9] C. S. Derkay, "Task force on recurrent respiratory papillomas: a preliminary report," *Archives of Otolaryngology-Head and Neck Surgery*, vol. 121, no. 12, pp. 1386–1391, 1995.
- [10] C. Go, M. R. Schwartz, and D. T. Donovan, "Molecular transformation of recurrent respiratory papillomatosis: viral typing and p53 overexpression," *Annals of Otolaryngology & Laryngology*, vol. 112, no. 4, pp. 298–302, 2003.
- [11] C. J. N. Lacey, C. M. Lowndes, and K. V. Shah, "Chapter 4: burden and management of non-cancerous HPV-related conditions: HPV-6/11 disease," *Vaccine*, vol. 24, pp. 35–41, 2006.
- [12] K. V. Shah, W. F. Stern, F. K. Shah, D. Bishai, and H. K. Kashima, "Risk factors for juvenile onset recurrent respiratory papillomatosis," *The Pediatric Infectious Disease Journal*, vol. 17, no. 5, pp. 372–376, 1998.
- [13] J. Szydłowski, K. Jończyk-Potoczna, B. Pucher et al., "Prevalence of human papillomavirus (HPV) in upper respiratory tract mucosa in a group of pre-school children," *Annals of Agricultural and Environmental Medicine*, vol. 21, no. 4, pp. 822–824, 2014.
- [14] M. A. M. Rintala, S. E. Grénman, M. E. Järvenkylä, K. J. Syrjänen, and S. M. Syrjänen, "High-risk types of human papillomavirus (HPV) DNA in oral and genital mucosa of infants during their first 3 years of life: experience from the Finnish HPV family study," *Clinical Infectious Diseases*, vol. 41, no. 12, pp. 1728–1733, 2005.
- [15] M. Formánek, D. Jančatová, P. Komínek, P. Matoušek, and K. Zeleník, "Laryngopharyngeal reflux and herpes simplex virus type 2 are possible risk factors for adult-onset recurrent respiratory papillomatosis (prospective case-control study)," *Clinical Otolaryngology*, vol. 42, no. 3, pp. 597–601, 2017.
- [16] S. Taliercio, M. Cespedes, H. Born et al., "Adult-onset recurrent respiratory papillomatosis: A review of disease pathogenesis and implications for patient counseling," *JAMA Otolaryngology - Head and Neck Surgery*, vol. 141, no. 1, pp. 78–83, 2015.
- [17] R. Ruiz, S. Achlatis, A. Verma et al., "Risk factors for adult-onset recurrent respiratory papillomatosis," *The Laryngoscope*, vol. 124, no. 10, pp. 2338–2344, 2014.
- [18] M. McKenna and L. Brodsky, "Extraesophageal acid reflux and recurrent respiratory papilloma in children," *International Journal of Pediatric Otorhinolaryngology*, vol. 69, no. 5, pp. 597–605, 2005.
- [19] M. R. M. San Giorgi, H. M. Helder, R.-J. S. Lindeman, G. H. de Bock, and F. G. Dikkers, "The association between

- gastroesophageal reflux disease and recurrent respiratory papillomatosis: a systematic review," *The Laryngoscope*, vol. 126, no. 10, pp. 2330–2339, 2016.
- [20] P. Draganov, S. Todorov, I. Todorov, T. Karchev, and Z. Kalvatchev, "Identification of HPV DNA in patients with juvenile-onset recurrent respiratory papillomatosis using SYBR® Green real-time PCR," *International Journal of Pediatric Otorhinolaryngology*, vol. 70, no. 3, pp. 469–473, 2006.
- [21] H. K. Kashima, F. Shah, A. Lyles et al., "A comparison of risk factors in juvenile-onset and adult-onset recurrent respiratory papillomatosis," *The Laryngoscope*, vol. 102, no. 1, pp. 9–13, 1992.
- [22] R. Rabah, W. D. Lancaster, R. Thomas, and L. Gregoire, "Human papillomavirus-11-associated recurrent respiratory papillomatosis is more aggressive than human papillomavirus-6-associated disease," *Pediatric and Developmental Pathology*, vol. 4, no. 1, pp. 68–72, 2001.
- [23] J. Durzyńska, J. Pacholska-Bogalska, M. Kaczmarek et al., "HPV genotypes in the oral cavity/oropharynx of children and adolescents: Cross-sectional survey in Poland," *European Journal of Pediatrics*, vol. 170, no. 6, pp. 757–761, 2011.
- [24] A. Jiang, M. Liang, Z. Su et al., "Immunohistochemical detection of pepsin in laryngeal mucosa for diagnosing laryngopharyngeal reflux," *The Laryngoscope*, vol. 121, no. 7, pp. 1426–1430, 2011.
- [25] M. Crapko, J. E. Kerschner, M. Syring, and N. Johnston, "Role of extra-esophageal reflux in chronic otitis media with effusion," *The Laryngoscope*, vol. 117, no. 8, pp. 1419–1423, 2007.
- [26] W. S. Gibson Jr. and W. Cochran, "Otolgia in infants and children - a manifestation of gastroesophageal reflux," *International Journal of Pediatric Otorhinolaryngology*, vol. 28, no. 2-3, pp. 213–218, 1994.
- [27] S. P. Nelson, E. H. Chen, G. M. Syniar, and K. K. Christoffel, "Prevalence of symptoms of gastroesophageal reflux during infancy. A pediatric practice-based survey. Pediatric practice research group," *JAMA Pediatrics*, vol. 151, no. 6, pp. 569–572, 1997.
- [28] J. Poelmans, J. Tack, and L. Feenstra, "Prospective study on the incidence of chronic ear complaints related to gastroesophageal reflux and on the outcome of antireflux therapy," *Annals of Otolaryngology, Rhinology & Laryngology*, vol. 111, no. 10, pp. 933–938, 2002.
- [29] Martin Formánek, Pavel Komínek, Petr Matoušek, Radoslava Tomanova, Ondřej Urban, and Karol Zeleník, "Comparison of three methods used in the diagnosis of extraesophageal reflux in children with chronic otitis media with effusion," *Gastroenterology Research and Practice*, vol. 2015, Article ID 547959, 5 pages, 2015.
- [30] M. A. Warner, M. E. Warner, and J. G. Weber, "Clinical significance of pulmonary aspiration during the perioperative period," *Anesthesiology*, vol. 78, no. 1, pp. 56–62, 1993.

Příloha 4: FORMÁNEK, M.*(corresponding author)*, H. KUČOVÁ, K. ZELENÍK a P. KOMÍNEK. Současné možnosti terapie juvenilní recidivující respirační papilomatózy. *Cesko-Slovenska Peditrie*. 2015, 70(3), 174–178.

PŘEHLEDOVÝ ČLÁNEK

Současné možnosti terapie juvenilní recidivující respirační papilomatózy

Formánek M.^{1,2}, Kučová H.¹, Zeleník K.^{1,2}, Komínek P.^{1,2}

¹Otorinolaryngologická klinika FN Ostrava

přednosta prof. MUDr. P. Komínek, Ph.D., MBA

²Katedra kraniofaciálních oborů, Lékařská fakulta, Ostravská univerzita, Ostrava

vedoucí prof. MUDr. P. Komínek, Ph.D., MBA

Ces-slov Pediat 2015; 70 (3): 174–178

SOUHRN

Juvenilní recidivující papilomatóza hrtanu (JRRP) představuje nejčastější dětské benigní nádorové onemocnění hrtanu a druhou nejčastější příčinu chrapotu u dětí. JRRP je způsobena lidskými papilomaviry (HPV), symptomy mají původ v obstrukci dýchacích cest a typicky se jedná o triádu příznaků – stridor, chrapot a dechová tíseň. Průběh onemocnění je variabilní a ve srovnání s dospělou formou je mnohem agresivnější a výrazněji ovlivňuje kvalitu života, má obecně větší tendenci recidivovat.

Standardní léčbou je chirurgické snesení, u pacientů s obtížně kontrolovatelným onemocněním je indikována adjuvantní léčba, do které je v současné době zahrnuto podání cidofoviru, interferonu, antirefluxní medikace, bevacizumabu a dalších látek. K dispozici je také profylaktická kvadrivalentní vakcína proti HPV 6, 11, 16 a 18.

KLÍČOVÁ SLOVA

Juvenilní recidivující respirační papilomatóza, terapie, human papilloma virus, cidofovir, HPV vakcinace, bevacizumab

SUMMARY

Overview of current treatment of juvenile-onset recurrent respiratory papillomatosis

Juvenile-onset recurrent respiratory papillomatosis (JRRP) is the most common benign neoplasm of the larynx in children. JRRP is caused by the human papillomavirus. It most commonly presents with hoarseness, stridor or respiratory distress. The disease is potentially very aggressive and tends to recur and spread into the respiratory tract.

The treatment of JRRP consists of surgical interventions, in severe cases often supplemented by the use of adjuvant therapy such as cidofovir, interferon, anti-reflux therapy and bevacizumab. It is possible to use human papillomavirus vaccines in some patients as a prophylaxis as well.

KEY WORDS

Juvenile-onset recurrent respiratory papillomatosis, therapy, human papilloma virus, cidofovir, HPV vaccination, bevacizumab

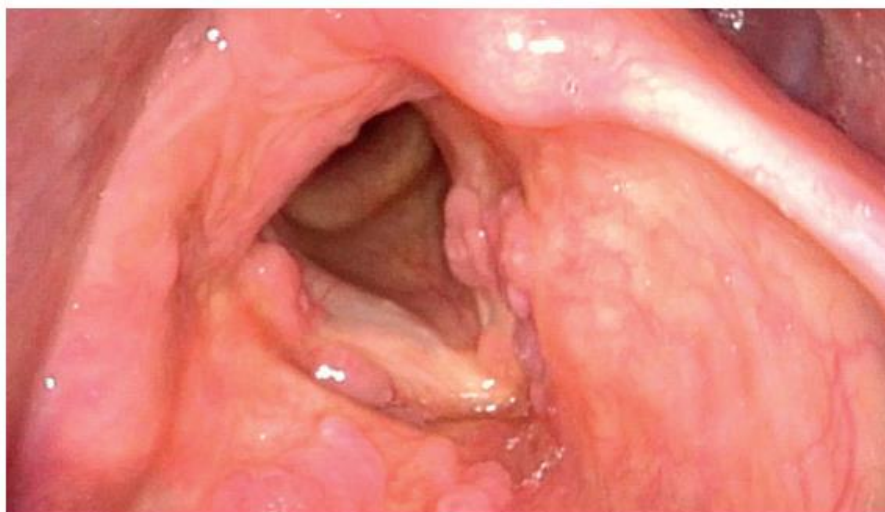ÚVOD

Recidivující respirační papilomatóza (RRP) je benigní virové onemocnění charakterizované vznikem exofyticky rostoucích papilomů na sliznicích dýchacích cest, zvláště hrtanu (obr. 1). Je způsobeno lidskými papilomaviry (HPV). Jedná se o DNA viry, které byly v papilomech poprvé diagnostikovány Cismmanem a Mountsem v roce 1982 [1]. Do současnosti bylo popsáno více než 90 typů HPV, přičemž RRP je nejčastěji způsobena typem 11, méně typem 6, vzácně pak typy 16, 18, 31 a 33 [2]. Protože latentní viry lze nalézt u mnoha pacientů, kteří netrpí RRP, předpokládá se, že do patogenese musí být zapojeny další faktory jako např. imunodeficience, abúzus nebo extraesofageální reflux [3, 4]. Je zvažována také genetická predispozice ke vzniku papilomatózy [5].

V incidenci RRP jsou sledovány 2 vrcholy – v předškolním věku a během 3. dekády. Podle věku, ve kterém se onemocnění objeví, je rozlišována juvenilní a dospělá forma.

EPIDEMIOLOGIE

Juvenilní recidivující respirační papilomatóza (JRRP) je považována za nejčastější dětské benigní nádorové onemocnění hrtanu a druhou nejčastější příčinu chrapotu u dětí s prevalencí 4,3 na 100 000 dětí v USA [6, 7]. Je prokázáno že se jedná o sexuální přenosné onemocnění a přenos HPV na dítě je nejčastěji uskutečněn při vaginálním porodu přenosem od matky [8]. HPV 6 a 11 jsou mimo jiné prokázány jako původci genitálních bradavic ve více než 90 % případů [9]. Přibližně 3/4 pacientů s JRRP jsou



Obr. 1. Zvětšovací laryngoskopie - papilomatóza hrtanu postihující supraglottis a obě hlasivky.

Fig. 1. Optically-enhanced laryngoscopy: laryngeal papillomatosis affecting supraglottis and true vocal chords bilaterally.

zastoupeny prvorozenými dětmi velmi mladých matek (mladší 20 let), které se narodily vaginálním porodem – tyto skutečnosti jsou v současnosti považovány za rizikové faktory [8]. JRRP je sledována častěji u dětí pocházejících ze slabších socioekonomických poměrů. Nebyl sledován výraznější rozdíl v prevalenci mezi pohlavím [10].

SYMPTOMY A PRŮBĚH

Symptomy JRRP mají původ v obstrukci dýchacích cest a typicky se jedná o triádu příznaků – stridor, chrapot a dechová tíseň. Mezi další možné symptomy jsou fazeny perzistující kašel, recidivující pneumonie, neprospívání nebo dysfágie. Příznaky mohou být různě vyjádřeny a nezdědka dochází k nesprávné diagnostice, kdy jsou děti léčeny pro astma nebo chronickou bronchitidu, špatně odpovídají na terapii a JRRP se takto může vyvinout až v život ohrožující stav [11]. Nerozpoznaná a neléčená JRRP může mít u dětí za následek smrt udušením.

Průběh onemocnění je velmi variabilní a ve srovnání s dospělou formou je mnohem agresivnější a výrazněji ovlivňuje kvalitu života, má obecně větší tendenci recidivovat. Pacienti s prokázaným HPV typ 11 mají obecně horší průběh i prognózu oproti pacientům s jiným typem HPV [12]. Frekvence recidiv je vysoce individuální a pohybuje se od měsíce do několika let. JRRP může přecházet do dospělosti, nebo spontánně ustoupit. Věk, ve kterém k případné remisi dochází, je přitom zcela individuální [10]. I přesto, že se jedná o benigní onemocnění, bylo prokázáno riziko maligního zvratu papilomů, zvláště u HPV typ 11 [6, 13].

Pro potřeby stagingu choroby byl vytvořen skórovací systém dle Coltera/Derkay, který dělí aerodigestivní trakt

na 25 oblastí a každá tato oblast je zvláště ohodnocena podle přítomnosti a závažnosti papilomatózy 0–3 body (tab. 1) [14]. Systém bere v potaz i klinické symptomy. Výsledný bodový součet dává dobrou představu o tžii postižení a lepší možnost naplánování léčby.

TERAPIE

I přes objevy nových terapeutických látek v současnosti neexistuje léčebná modalita, u které by byla prokázána schopnost kompletně eradikovat JRRP. Ačkoliv neexistuje jednoznačné schéma správné léčby, standardem terapie i dnes zůstává chirurgická léčba, která může být u obtížně kontrolovatelného onemocnění doplněna určitou formou adjuvantní terapie.

1. CHIRURGICKÁ LÉČBA

Cílem chirurgické léčby je odstranění všech papilomů při maximálním šetření okolních struktur tak, aby bylo dosaženo uvolnění lumina dýchacích cest a zlepšení kvality hlasu [15]. Je potřeba si uvědomit, že u papilomatózy se jedná o čisté slizniční patologii a tedy jakékoliv zasažení do hlubších vrstev hlasivky (podslizniční Reinkeho prostor, ligamentum vocale a další) jsou nežádoucí, prognózu nemoci nezlepší a vedou k zbytečnému jizvení hlasivek s následným zhoršením hlasu. Tento stav (jizvy hlasivek) nelze v současné době léčit a dysfonie vzniklá z tohoto důvodu je trvalá. Operace je prováděna v celkové anestezii při rigidní laryngoskopii pod endoskopickou nebo mikroskopickou kontrolou. K snesení papilomů jsou využívány studené nástroje, laser, nebo mikrodebridér (shaver).

PŘEHLEDVÝ ČLÁNEK

Laser umožňuje přesnou vaporizaci slizničních lézí s minimálním krvácením. Nejčastěji je využíván CO₂ laser v nejšetrnějších režimech s širším nastavením paprsku. Jako výhodu použití mikrodebridoru vidí někteří autoři nižší riziko peroperačních komplikací, šetrnější chování k okolním tkáním, kratší trvání výkonu a také nižší pořizovací cenu přístroje [16]. Holler et al. ve své studii prokázali lepší výsledky pooperačního objektivního hodnocení hlasu u pacientů operovaných mikrodebridorem v porovnání s použitím CO₂ laseru [17].

U pacientů s JRRP je často nutné opakovaně chirurgické snížení papilomů. Podle údajů z literatury je během prvního roku diagnózy nutné u dětí provést 4,1-4,4 výkonů, průměrně podstoupí dítě s JRRP 19,7 operací, proto je maximální šetření okolní tkáně zvláště důležité [18]. V závažných případech JRRP může být také nutné provedení tracheotomie.

Ke komplikacím jakékoliv chirurgické léčby, zvláště opakované, patří jizvení sliznic hlasivek, vznik synechií, zhoršení hybnosti hlasivek a vznik stenóz. I v případě, že jsou všechny viditelné léze odstraněny, latentní virus v okolních tkáních persistuje, proto je vhodné v případě zvýšeného rizika následného jizvení ponechat reziduální lézi [19].

2. ADJUVANTNÍ LÉČBA

Cílem adjuvantní terapie dnes stejně jako v minulosti zůstává snížit co možná nejvíce počet chirurgických výkonů. Právě v této oblasti probíhá v současnosti nejintenzivnější výzkum. Neexistuje jasný standard, který by říkal, kdy adjuvantní terapii použít. Obecně je ale doporučováno zvážit tuto terapii v případě, že dítě potřebuje více než 4 operace ročně, pokud papilomy často způsobují poruchy dechu, nebo pokud se šíří distálně do průdušnice [19].

● Interferony

Jednu z prvních možností adjuvantní léčby papilomatózy hrtanu představovaly systémově podávané interferony (zvláště interferon α), používané u RRP od 80. let minulého století. Přesný mechanismus účinku není zcela znám. Je předpokládána inhibice virové proteosyntézy modulací hostitelské imunitní odpovědi. Při terapii JRRP je doporučena aplikace déle než 6 měsíců. Výsledky léčby jsou ale velmi obtížně předpověditelné a nemají delší efekt než 2 roky [19]. Pro vysoký výskyt nežádoucích účinků (např. leukopenie, trombocytopenie) a nepříjemné symptomy při léčbě, jako jsou horečka, nauzea, únava, bolesti kloubů a hlavy, je v současnosti užití interferonu u JRRP na ústupu.

● Cidofovir

Cidofovir je v současnosti ve světě nejpoužívanějším antivirotikem v léčbě JRRP. Jedná se o nukleosidový analog cytosinu, který má schopnost inkorporovat se do virové DNA a tak blokovat její replikaci. Působí tedy pouze proti DNA virům, u kterých spouští apoptózu. Cidofovir může být použit intraleziálně nebo podle posledních reportů také inhalačně. Výhodou intraleziálního podání je vyšší lokální koncentrace bez zvyšování potenciálně toxické koncentrace v plazmě [20]. Mezi popsané nežádoucí účinky po intraleziálním podání patří kožní vyrážka, bolesti hlavy, lokální zánětlivá reakce, jizvení hlasivek a otok. I přes potenciálně závažnější nežádoucí účinky je zvažována i intravenózní aplikace [21]. Při tomto podání je pacient vystaven riziku nefrotoxicity, iritidy, uveitidy nebo toxicity pro kostní dřeň. Na zvířecích modelech byla

Tab. 1. Skórovací systém dle Coltera/Derkay – anatomické skóre.

Skóre pro každou stranu zvlášť je: 0 = bez patologie, 1 = povrchová léze, 2 = vyvýšená léze, 3 = objemná léze	
LOKALIZACE	SKÓRE
Epiglottis – lingvální plocha	
Epiglottis – laryngeální plocha	
Aryepiglottická řasa vpravo	
Aryepiglottická řasa vlevo	
Ventrikulární řasa vpravo	
Ventrikulární řasa vlevo	
Hlasívka vpravo	
Hlasívka vlevo	
Arytenoidní chrupavka vpravo	
Arytenoidní chrupavka vlevo	
Přední komisura	
Zadní komisura	
Subglotický prostor	
Trachea – horní třetina	
Trachea – střední třetina	
Trachea – dolní třetina	
Bronchus vpravo	
Bronchus vlevo	
Tracheostomie	
Nos	
Patro	
Hltan	
Jícen	
Plice	
Ostatní	
CELKOVÝ POČET (ANATOMICKÉ SKÓRE)	

také popsána karcinogenita, embryotoxicita a teratogenita cidofoviru [22].

Navzdory těmto možným nežádoucím účinkům souhrnné studie popisují, že více než 80 % pacientů dobře zareagovalo na adjuvantní terapii cidofovirem ve smyslu prodloužení intervalu recidiv [23]. Na druhou stranu McMurray et al. ve své prospektivní, randomizované, dvojité zaslepené studii neprokázali benefit podávání cidofoviru ve srovnání s kontrolní skupinou (fyziologický roztok) na průběh JRRP [24]. Panuje také velká variabilita v použitém dávkování, počtu injekcí a intervalech mezi nimi. Použití cidofoviru v indikaci JRRP v České republice zůstává off label use, v současné době probíhá mezinárodní studie zabývající se sledováním vedlejších účinků místního užití cidofoviru u JRRP.

● Propranolol

Jedná se o neselektivní sympatolytický β -blokátor, který byl vyvinut jako jeden z prvních β -blokátorů. V současnos-

ti je propranolol mimo jiné nově používán u dětí v léčbě hemangiomů s dobrým efektem a minimem nežádoucích účinků [25, 26]. Mechanismus účinku není zcela jasný, předpokládá se down-regulace tvorby vaskulárního endoteliálního růstového faktoru (VEGF) [25]. Rahbar et al. prokázali silnou expresi VEGF a receptorů pro VEGF u 12 pacientů s RRP [27]. Jinými autory byl prokázán vztah mezi HPV typ 16 a up-regulací VEGF [28]. Maturo et al. referovali o perorální léčbě propranololem 3 dětí s těžkou JRRP, kdy při 6měsíčním sledování 2 děti dobře odpověděly na terapii ve smyslu zvýšení intervalu chirurgických intervencí a zlepšení hlasu [29].

● Bevacizumab

Jedná se o lidskou monoklonální protilátku, která se váže na VEGF a tím jej neutralizuje. Byl vyvinut pro intravenózní podání při léčbě metastatického kolorektálního karcinomu. V současnosti jsou intraokulární injekce bevacizumabu používány očními lékaři k léčbě patologií sítnice (diabetická retinopatie, makulární degenerace). V případě RRP je aplikován intraleziálně ve stejné dávce, jaká by byla indikována při intraokulárním podání. O použití bevacizumabu k léčbě RRP u dospělých pacientů referovali v poslední době např. Zeitels et al. [30]. Maturo et al. použili tuto látku jako adjuvantní terapii u 3 dětí s těžší formou JRRP, kdy bylo u všech dětí zaznamenáno prodloužení času mezi operacemi a u 2 dětí navíc zlepšení objektivních hlasových parametrů a snížení rozsahu postižení (Coltera/Derkay skóre) [31]. Vhodnými pacienty pro aplikaci bevacizumabu by mohly být děti, které prodělaly alespoň 4 operace papilomatózy způsobující dechové obtíže a které dobře nezařagovaly alespoň na 3 intraokulární injekce cidofoviru. Zůstává nejisté, zda je vhodná léčba 1 dávkou nebo opakovaně [31]. Mezi nežádoucí účinky intravenózního podání bevacizumabu jsou řazeny krvácení, krevní sraženiny, vysoký krevní tlak, hypotyreóza a další [32]. Při intraokulárním podání nebyly zaznamenány žádné nežádoucí účinky. V tomto případě je dávka cca 100–400x nižší než při podání intravenózním, přesto při testu na zvířatech byly po intraokulární aplikaci 1,25 mg bevacizumabu naměřeny jeho malé hodnoty také v plazmě [32, 33].

● Indol-3-karbinol

Indol-3-karbinol je potravinový doplněk, který se hojně vyskytuje v různých druzích zeleniny, jako je např. zelí, kapusta, květák nebo růžičková kapusta. Byl prokázán jeho vliv na metabolismus estrogenu ovlivněním P450 hydroxylace estroenu, následkem toho vzniká více 2-hydroxyestronu na místo 16 α -hydroxyestronu. Bylo zjištěno, že 16 α -hydroxyestron působí genotoxicky a způsobuje hyperproliferaci epitelálních buněk [34]. Bylo prokázáno, že 2-hydroxyestron navíc snižuje riziko vzniku hormon-dependentních tumorů [35]. Rosen et al. ve své prospektivní studii s absencí kontrolní skupiny prokázali dobrý efekt indol-3-karbinolu ve skupině 33 pacientů s RRP, kdy po léčbě 33 % pacientů setrvalo v kompletní remisi a u 30 % pacientů bylo sledováno zpomalení růstu papilomů, které rezultovalo v menší počet operací [36]. Do studie bylo zahrnuto také 9 pediatrických pacientů, ze kterých při dlouhodobém sledování 3 zůstávají v remisi onemocnění [36]. Nebyly zaznamenány nežádoucí účinky terapie.

● Další možnosti adjuvantní terapie

Popsáno bylo také použití jiných antivirotik – acykloviru a ribavirinu a dalších preparátů (retinová kyse-

lina, zinek, fluorouracil) pro léčbu RRP. Další možnou alternativou se jeví i fotodynamická terapie, která ale může mít mnoho nežádoucích účinků [37]. Byla rovněž publikována data o použití lokální laryngeální aplikace vakcíny proti pfiušnicím. Mechanismus účinku je neznámý (pfiušnice jsou způsobeny RNA virem), Pashley nicméně ve své studii popisuje dlouhodobou remisi RRP v 76–82 % při lokálním použití této vakcíny [38]. Vzhledem k zvažované souvislosti RRP a extraozofageálního refluxu považují v současnosti někteří autoři antirefluxní léčbu za nedílnou součást terapie papilomatózy [3, 4].

3. PREVENCE – OČKOVÁNÍ

Jedinou prevencí vzniku RRP zůstává i dnes vakcinace. V roce 2006 byla uvedena na trh profylaktická kvadrivalentní vakcína, která je namířena proti HPV typ 6, 11, 16 a 18. Primárním účelem vzniku vakcíny bylo snížit incidenci rakoviny děložního čípku, která je způsobena vysoce rizikovými typy 16 a 18. Jedná se o rekombinantní vakcínu, připravenou z vysoce čistěných, viru podobných částic (virus-like particles) kapsidového proteinu L1. Klinické studie prokázaly, že vakcína je bezpečná a indukuje tvorbu specifických protilátek proti kapsidám obsažených virových typů. Má navíc prokazatelnou zkříženou účinnost proti dalším deseti typům HPV. Vakcínu indukované protilátky mají neutralizující aktivitu a vakcinaci dosažené titry jsou mnohem vyšší v porovnání s titry dosaženými po přirozené infekci HPV virem [39]. Vakcinace je prováděna 3 dávkami s odstupem 2, resp. 4 měsíců.

Vakcína ale nemá terapeutické účinky u již existujících lézí. Protilátky proti L1 proteinu virové kapsidy neutralizují virus dříve, než způsobí infekci, neúčinkují však proti infekci již probíhající, protože buňky v dysplastickém stavu L1 protein neprodukují. V případě JRRP má tedy v prevenci vzniku onemocnění jen omezené využití, protože většina dětí s JRRP je virem nakažena již při porodu. V tomto případě by bylo řešením plošné očkování všech žen před prvním sexuálním stykem, efekt ve snížení incidence JRRP by nicméně nastal až za několik dekád. V poslední době je ale některými autory popisován příznivý efekt vakcinace také u již nakažených dětí ve smyslu zmírnění agresivity onemocnění [40]. Ve skupině pacientů, kteří byli HPV nakaženi až po narození, představuje profylaktická vakcinace možnou eventualitu.

ZÁVĚR

Současné možnosti terapie recidivující papilomatózy hrtanu jsou stále neuspokojivé. I přes objevy nových terapeutických látek neexistuje léčebná modalita, u které by byla jistě prokázána schopnost kompletně eradikovat papilomy. Standardem terapie zůstává chirurgická léčba s cílem odstranění všech papilomů při maximálním šetření okolních struktur, tak, aby bylo dosaženo uvolnění lumina dýchacích cest a zlepšení kvality hlasu. Chirurgie může být u obtížně kontrolovatelného onemocnění doplněna určitou formou adjuvantní terapie.

Mezi nejčastěji používané a nejnadějnější adjuvantní terapeutika se řadí cidofovir a nověji bevacizumab. Zvažována je antirefluxní terapie. Objevují se také další alternativy. Jsou ale zapotřebí lépe strukturované studie

k ověření efektu nových terapeutik, Možnosti prevence vzniku onemocnění jsou v případě dětí omezené,

Podpořeno institucionální podporou FN Ostrava FNOS/2014.

LITERATURA

- Gissmann L, Diehl V, Schultz-Coulon HJ, et al. Molecular cloning and characterization of human papilloma virus DNA derived from a laryngeal papilloma. *J Virol* 1982; 44: 393-400.
- Cogliano V, Baan R, Straif K, et al. Carcinogenicity of human papilloma-viruses. *Lancet Oncol* 2005; 6 (4): 204.
- Holland BW, Koutman JA, Postma GN, et al. Laryngopharyngeal reflux and laryngeal web formation in patients with pediatric recurrent respiratory papillomas. *Laryngoscope* 2002; 112: 1926-1929.
- McKenna M, Brodsky L. Extrasophageal acid reflux and recurrent respiratory papilloma in children. *Int J Pediatr Otorhinolaryngol* 2005; 69: 597-605.
- Buchinsky FJ, Derkay CS, Leal SM, et al. Multicenter initiative seeking critical genes in respiratory papillomatosis. *Laryngoscope* 2004; 114: 349-357.
- Derkay CS. Task force on recurrent respiratory papillomas. A preliminary report. *Arch Otolaryngol Head Neck Surg* 1995; 121: 1386-1391.
- Morgan AH, Zitich RP. Recurrent respiratory papillomatosis in children: a retrospective study of management and complications. *Ear Nose Throat J* 1986; 65: 19-28.
- Kashima HK, Shah F, Lyles A, et al. A comparison of risk factors in juvenile-onset and adult-onset recurrent respiratory papillomatosis. *Laryngoscope* 1992; 102: 9-13.
- Lacey CJ, Lowndes CM, Shah KV. Chapter 4: Burden and management of non-cancerous HPV-related conditions: HPV-6/11 disease. *Vaccine* 2006; 24 (3): 35-41.
- Armstrong LR, Derkay CS, Reeves WC. Initial results from the national registry for juvenile-onset recurrent respiratory papillomatosis. RRP Task Force. *Arch Otolaryngol Head Neck Surg* 1999; 125: 743-748.
- Derkay CS. Recurrent respiratory papillomatosis. *Laryngoscope* 2001; 111: 57-69.
- Rabah R, Lancaster WD, Thomas R, et al. Human papillomavirus-11-associated recurrent respiratory papillomatosis is more aggressive than human papillomavirus-6-associated disease. *Pediatr Dev Pathol* 2001; 4: 68-72.
- Go C, Schwartz MR, Donovan DT. Molecular transformation of recurrent respiratory papillomatosis: viral typing and p53 overexpression. *Ann Otol Rhinol Laryngol* 2003; 112: 298-302.
- Derkay CS, Malls DJ, Zalzal G, et al. A staging system for assessing severity of disease and response to therapy in recurrent respiratory papillomatosis. *Laryngoscope* 1998; 108 (6): 935-937.
- Kopřivová H, Zeleník K, Komínek P. Současné možnosti léčby recidivující papilomatózy hrtanu. *Otorinolaryng a Foniatri (Prague)* 2010; 59 (4): 235-240.
- Gallagher TG, Derkay CS. Recurrent respiratory papillomatosis: update 2008. *Curr Opin Otolaryngol Head Neck Surg* 2008; 16: 536-542.
- Holler T, Allegro J, Chadha NK, et al. Voice outcomes following repeated surgical resection of laryngeal papillomata in children. *Otolaryngol Head Neck Surg* 2009; 141: 522-526.
- Armstrong LR, Derkay CS, Reeves WC. Initial results from the national registry for juvenile-onset recurrent respiratory papillomatosis. RRP Task Force. *Arch Otolaryngol Head Neck Surg* 1999; 125 (7): 743-748.
- Derkay CS, Wiatrak B. Recurrent respiratory papillomatosis: a review. *Laryngoscope* 2008; 118: 1236-1247.
- Nalman AN, Ceruse P, Coulombeau B, et al. Intralesional cidofovir and surgical excision for laryngeal papillomatosis. *Laryngoscope* 2003; 113 (12): 2174-2181.
- Goon P, Sonnex C, Jani P, et al. Recurrent respiratory papillomatosis: an overview of current thinking and treatment. *Eur Arch Otorhinolaryngol* 2008; 265 (2): 147-151.
- Wutzler P, Thust R. Genetic risks of antiviral nucleoside analogues - a survey. *Antiviral Res* 2001; 49 (2): 55-74.
- Chadha NK, James AL. Antiviral agents for the treatment of recurrent respiratory papillomatosis: a systematic review of the English-language literature. *Otolaryngol Head Neck Surg* 2007; 136 (6): 863-869.
- McMurray JS, Connor N, Ford CN. Cidofovir efficacy in recurrent respiratory papillomatosis: a randomized, double-blind, placebo-controlled study. *Ann Otol Rhinol Laryngol* 2008; 117: 477-483.
- Léauté-Labrèze C, Dumas de la Roque E, Hubiche T, et al. Propranolol for severe hemangiomas of infancy. *N Engl J Med* 2008; 358: 2649-2651.
- Buckmiller L, Dyanmenahalli U, Richter GT. Propranolol for airway hemangiomas: case report of novel treatment. *Laryngoscope* 2009; 119: 2051-2054.
- Rahbar R, Vargas SO, Folkman J, et al. Role of vascular endothelial growth factor- β in recurrent respiratory papillomatosis. *Ann Otol Rhinol Laryngol* 2005; 114: 289-295.
- López-Ocejo O, Vitoria-Petit A, Bequet-Romero M, et al. Oncogenes and tumor angiogenesis: the HPV-16 E5 oncoprotein activates the vascular endothelial growth factor (VEGF) gene promoter in a p53-independent manner. *Oncogene* 2000; 19: 4611-4620.
- Maturo S, Tse SM, Kinane TB, et al. Initial experience using propranolol as an adjunctive treatment in children with aggressive recurrent respiratory papillomatosis. *Ann Otol Rhinol Laryngol* 2011; 120 (1): 17-20.
- Zeltels SM, Lopez-Guerra G, Burns JA, et al. Microsurgical and office-based injection of bevacizumab (Avastin) to enhance 532-nm pulsed KTP laser treatment of glottal papillomatosis. *Ann Otol Rhinol Laryngol* 2009; 201 (Suppl): 1-13.
- Maturo S, Hartnick CJ. Use of 532-nm pulsed potassium titanyl phosphate laser and adjuvant intralesional Bevacizumab for aggressive respiratory papillomatosis in children. *Arch Otolaryngol Head Neck Surg* 2010; 136 (6): 561-565.
- Avery RL, Pearlman J, Pieramici DJ, et al. Intravitreal bevacizumab (Avastin) in the treatment of proliferative diabetic retinopathy. *Ophthalmology* 2006; 113 (10): 1695.e1-e15.
- Bakri SJ, Snyder MR, Reid JM, et al. Pharmacokinetics of intravitreal bevacizumab (Avastin). *Ophthalmology* 2007; 114 (5): 855-859.
- Michnovicz JJ, Bradlow HL. Altered estrogen metabolism and excretion in humans following consumption of indole-3-carbinol. *Nutr Cancer* 1991; 16: 59-66.
- Bradlow HL, Michnovicz JJ, Telang NT, et al. Effect of dietary indole-3-carbinol on estradiol metabolism and spontaneous mammary tumors in mice. *Carcinogenesis* 1991; 12: 1571-1574.
- Rosen CA, Bryson PC. Indole-3-carbinol for recurrent respiratory papillomatosis: long-term results. *J Voice* 2004; 18 (2): 248-253.
- Shilkowitz MJ, Abramson AL, Freeman K, et al. Efficacy of DHE photodynamic therapy for respiratory papillomatosis: immediate and long-term results. *Laryngoscope* 1998; 108: 962-967.
- Pashley NR. Can mumps vaccine induce remission in recurrent respiratory papilloma? *Arch Otolaryngol Head Neck Surg* 2002; 128 (7): 783-786.
- Villa LL, Ault KA, Giuliano AR, et al. Immunologic response following administration of vaccine targeting human papillomavirus types 6, 11, 16 and 18. *Vaccine* 2006; 24: 5571-5583.
- Goldemund K, Máchalová M, Slapák I, et al. Recidivující papilomatóza laryngu a změna průběhu onemocnění při vakcinaci proti humánnímu papilomaviru. *Pediatr pro Praxi* 2010; 11 (2): 115-117.

Došlo: 9. 12. 2014
Přijato: 13. 1. 2015

MUDr. Martin Formánek
Otorinolaryngologická klinika FN Ostrava
17. listopadu 1790
708 52 Ostrava
e-mail: martin.formanek@fno.cz

Příloha 5: FORMANEK, Martin*(corresponding author)*, Debora JANCATOVA, Pavel KOMINEK, Radoslava TOMANOVA a Karol ZELENIK. Comparison of Impedance and Pepsin Detection in the Laryngeal Mucosa to Determine Impedance Values that Indicate Pathological Laryngopharyngeal Reflux. *Clinical and Translational Gastroenterology* [online]. 2017, 8, e123. ISSN 2155-384X. Dostupné z: doi:10.1038/ctg.2017.49. (IF 2017 = 4,621; Q1)

Citation: *Clinical and Translational Gastroenterology* (2017) 8, e123; doi:10.1038/ctg.2017.49
Official journal of the American College of Gastroenterology
www.nature.com/ctg

Comparison of Impedance and Pepsin Detection in the Laryngeal Mucosa to Determine Impedance Values that Indicate Pathological Laryngopharyngeal Reflux

Martin Formánek, MD, PhD¹, Debora Jančátová, MD¹, Pavel Komínek, MD, PhD, MBA¹, Radoslava Tomanová, MD² and Karol Zelenik, MD, PhD¹

OBJECTIVE: Recently, a 24-h impedance was used to detect laryngopharyngeal reflux (LPR). However, not every case of LPR is pathological. Thus, pathological pharyngeal impedance values need to be clearly established to diagnose pathological LPR. The aim of our study was to establish pathological 24-h pharyngoesophageal impedance/pH values for the diagnosis of LPR.

METHODS: The study was conducted in a tertiary care setting. A total of 30 patients who were referred to microlaryngoscopy for a laryngeal pathology that might be caused by LPR were included in this prospective study. All patients were off proton-pump inhibitor therapy. The 24-h pharyngoesophageal impedance-pH monitoring was performed 1 day before surgery. A biopsy of laryngeal tissue was obtained during microlaryngoscopy and was analyzed by immunohistochemistry to detect pepsin. The patients were divided into two groups: pepsin negative and pepsin positive (which indicated pathological LPR). The results of 24-h multichannel intraluminal impedance-dual-channel pH monitoring were compared between the groups. The number of LPR episodes in the pepsin-positive group was analyzed to establish a cutoff value for pathological LPR.

RESULTS: There were 18 participants in the pepsin-negative group and 12 in the pepsin-positive group. The median total pharyngeal refluxes detected were two (0–5) in the pepsin-negative group and 14 (6–39) in the pepsin-positive group ($P < 0.001$), although the groups were otherwise homogeneous. There was a statistically significant difference in the number of all types of refluxes between groups. Six or more pharyngeal refluxes were the cutoff for the presence of pepsin in the laryngeal mucosa and, thereby, for the diagnosis of relevant/pathological LPR.

CONCLUSION: Six or more pharyngeal reflux episodes registered during the 24-h impedance/pH monitoring seem to be the cutoff for diagnosing pathological LPR. Therefore, it is possible to suggest establishing this value as the pathological impedance value indicating pathological LPR. These results must be interpreted with caution due to the small sample size.

Clinical and Translational Gastroenterology (2017) 8, e123; doi:10.1038/ctg.2017.49; published online 26 October 2017

Subject Category: Esophagus

INTRODUCTION

Laryngopharyngeal reflux (LPR) is defined as the reflux of (duodeno)gastric contents above the upper esophageal sphincter. The protecting mechanisms in nonesophageal mucosa are insufficient; therefore, LPR can cause or facilitate many pathologies of the aerodigestive tract, such as chronic laryngitis and pharyngitis, acute or chronic otitis media, and rhinosinusitis.^{1–4} Many novel methods have recently been available for diagnosing LPR. However, an ideal method does not exist. Currently, 24-h multichannel intraluminal esophageal impedance or pH monitoring is considered to be the gold standard for diagnosing gastroesophageal reflux disease (GERD).⁵ Combined pH and impedance monitoring can detect all types of reflux episodes (acidic, weakly acidic, and alkaline) within the esophageal lumen and their composition (liquid, gas, or mixed). Moreover, 24-h multichannel intraluminal esophageal impedance or pH monitoring seems to be very promising for diagnosing pathological LPR.⁶

However, detecting pathological LPR can be difficult. Some episodes of LPR are present in healthy individuals; therefore, not every episode is pathological (causing extraesophageal reflux disease). There may be several episodes of reflux above the upper esophageal sphincter that do not harm the mucosa. Oelschlager *et al.* reported a median number of five pharyngeal reflux episodes in 10 asymptomatic controls during 24-h monitoring.⁷ On the other hand, Hoppo *et al.* more recently reported only one pharyngeal reflux event in 34 healthy subjects during 24-h monitoring.⁸ Zerbib *et al.* detected during 24-h monitoring a total of 32 pharyngeal reflux events in 12 healthy subjects with one subject having 12 pharyngeal reflux events. However, the median number of pharyngeal reflux events was zero.⁹

These discrepancies clearly demonstrate how the analysis of pharyngeal impedance tracings and diagnostics of LPR are challenging and require accurate and reproducible diagnostic criteria. The most accurate diagnostic method of relevant LPR remains to be pepsin detection in tissues.² However, this

¹Department of Otorhinolaryngology, University Hospital Ostrava, Ostrava, Czech Republic and ²Department of Pathology, University Hospital Ostrava, Ostrava, Czech Republic

Correspondence: Martin Formánek, MD, PhD, Fakultní Nemocnice Ostrava, Department of Otorhinolaryngology and Head and Neck Surgery, University Hospital Ostrava, 17. listopadu 1790, Ostrava 708 52, Czech Republic. E-mail: martin.formanek@fn.ostrava.cz

Received 16 August 2017; accepted 13 September 2017

requires a biopsy of the larynx, usually under general anesthesia that carries a risk of tissue scarring. Thus, it is not suitable for routine diagnostics, unlike pharyngeal impedance.

There is also a new diagnostic method of LPR—salivary pepsin test, which is questioned for a routine diagnostic.^{10,11} Pepsin detection in saliva is much less invasive. On the contrary, there are several disadvantages. Pepsin positivity is measured in the oral cavity; therefore, a lot of pharyngeal refluxes, which reach only the hypopharynx, larynx, or oropharynx could be missed. Saliva samples must be obtained soon after a reflux event. Furthermore, even asymptomatic subjects have pepsin positivity in saliva and the cutoff for pathological LPR is missing. In the study of Yadlapati *et al.*, neither oropharyngeal pH testing nor salivary pepsin analysis were able to distinguish between healthy volunteers and subjects with a combination of laryngeal and reflux symptoms.¹¹

Accordingly, the best way to improve routine LPR diagnostics is to improve the accuracy of pharyngeal impedance for the detection of relevant pathological LPR. Therefore, the aim of our study was to use pepsin detection in laryngeal mucosa for the identification of relevant pathological LPR and compare these findings to the results from 24-h pharyngoesophageal 8-channel intraluminal impedance/2-channel pH monitoring performed in the same patient 1 day before surgery to establish pharyngeal impedance values for pathological LPR.

METHODS

This prospective study was approved by the Ethics Committee of the University Hospital Ostrava. It was performed in accordance with the Declaration of Helsinki and good clinical practice, and it followed the applicable regulatory requirements. The study was registered at ClinicalTrials.gov under the identifier: NCT02592902. Written informed consent was obtained from the patients before initiating any procedure. The study was conducted between January 2015 and December 2016. All authors had access to the study data and had reviewed and approved the final manuscript.

Adult patients with a diagnosed laryngeal pathology, in which a reflux might be considered as an etiopathogenetic factor such as vocal cord granuloma, recurrent laryngeal papillomatosis, and vocal cord polyp, who were referred for microlaryngoscopy were included in the study. Voice problems, breathing problems, and the necessity of histological verification of the pathology were the main indications for surgical treatment. All patients were off proton-pump inhibitor therapy. The exclusion criteria were patients with contraindications for general anesthesia, patients who did not consent to be included in the study, patients with a history of thoracic or digestive surgery (except appendectomy), gastrointestinal disease, consuming 40 g/day alcohol, smoking 20 cigarettes/day, and patients treated with medications that alter intragastric acidity or esophageal motility.

24-h multichannel intraluminal impedance–dual-channel pH monitoring. The 24-h multichannel intraluminal impedance–dual-channel pH monitoring, using the Digitrapper pH-Z Testing System (Medtronic, Minneapolis, MN, USA), was performed 1 day before surgery. A VersaFlex LPR ZNID19

+8R impedance catheter (Medtronic) was used with pH sensors at 0 cm (proximal) and 19 cm (distal), and eight impedance rings were located—1, 2, 5, 7, 9, 18, 20, and 22 cm from the proximal pH sensor (Figure 1). Before recording, the catheter was calibrated using buffer solutions at pH values of 4.0 and 7.0. The proximal pH sensor was placed in the hypopharynx 2 cm above the upper esophageal sphincter. The right sensor position was always verified using a flexible laryngoscope. A Digitrapper Recorder (Medtronic) was used for data recording. Patients were instructed to use the device to record the time they spent on eating, drinking, and in a horizontal position. Tracings were analyzed (after a visual check) using AccuView Reflux Software (Medtronic). The number of acid (pH < 4), weakly acid (pH 4–7), and alkaline pharyngeal reflux episodes were obtained.

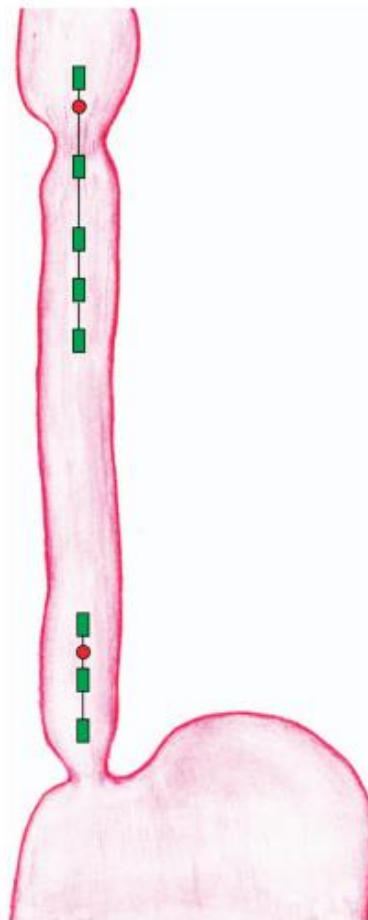


Figure 1 Scheme of the VersaFlex® LPR ZNID19+8R impedance catheter placement (green rectangle = impedance sensor, red circle = pH sensor).

Pepsin detection. Biopsy specimens of the laryngeal tissue were obtained during microlaryngoscopy procedures. Paraffin-embedded sections (2–3- μ m thick) were prepared from the biopsy samples (Ventana Medical Systems, AZ, USA) and analyzed at the Department of Pathology by a single pathologist. Immunohistochemical analysis was performed after endogenous peroxidase blocking with hydrogen peroxide (Ventana) and antigen revitalization in CC1 buffer (Ventana). A pepsin antibody (NB100-66518, Novus Biologicals, CO, USA, diluted at a ratio of 1:100) was used as the primary antibody to detect pepsin. The incubation period for the primary antibody was 32 min. The iView DAB Detection Kit (Roche, Switzerland) was used to visualize the antigens. The presence of any antibody positivity in the cytoplasm of the cells was considered to be pathological and the sample was evaluated as pepsin positive.

Statistical analysis. The patients were divided into two groups, pepsin positive and pepsin negative. The results of the 24-h multichannel intraluminal impedance–dual-channel pH monitoring were compared between the groups. The number of LPR episodes in the pepsin-positive group was analyzed to establish a pathological cutoff value for LPR. Descriptive statistics, such as the arithmetic mean, standard deviation, and absolute and relative frequency tables, were used for data processing. The Shapiro–Wilk test was used to test for normality. The two-sample *t*-test, Mann–Whitney test, and Pearson's χ^2 test were consequently used based on the normality results. Fisher's exact test was used when Pearson's χ^2 test could not be used.

The calculation of sensitivity, specificity, and negative and positive predictive values with likelihood ratios were used for evaluation of the reliability of pepsin detection. Kaplan–Meier survival estimate, CHAID (Chi-square Automatic Interaction Detector), and Youden's index were used as well. Receiver-operating curve was used for data visualization. The statistical tests were assessed using a significance level of 5%. The statistical analysis was performed using Stata 13 software (Stata Corp., College Station, TX, USA). Risk groups identification was performed using SPSS Answer Tree 3.1 (IBM Corp., Armonk, NY, USA).

RESULTS

The study was conducted between January 2015 and December 2016. A total of 30 adult patients were included in the prospective study. Sixteen patients had vocal cord granuloma, 8 patients suffered from recurrent laryngeal papillomatosis, and 6 patients had vocal cord polyp. The average age of the participants was 43.7 ± 15.66 years. There were more men (53.3%) than women (46.7%).

Groups. Participants were divided into two groups according to the pepsin negativity/positivity determined from the laryngeal biopsy. There were 18 participants in the pepsin-negative group and 12 in the pepsin-positive group. There were no differences between the groups in terms of age, bodyweight, BMI, sex, history of immunodeficiency, allergy, diabetes mellitus, or tobacco exposure (Tables 1 and 2). There were more women in the pepsin-negative

group (11/18; 61%) than in the pepsin-positive group (3/12; 25%), but this difference was not significant ($P=0.072$).

Comparison of 24-h pharyngoesophageal intraluminal impedance–pH monitoring results with pepsin detection–pharyngeal sensor. The median of all pharyngeal reflux episodes detected by intraluminal impedance–pH monitoring was two in the pepsin-negative group and 14 in the pepsin-positive group. The range of pharyngeal reflux episodes varied from 0 to 5 in the pepsin-negative group and from 6 to 39 in the pepsin-positive group ($P<0.001$) (Figure 2, Table 3). There was a significant difference in the number of all types of refluxes. Six or more pharyngeal reflux episodes were identified as the cutoff for the presence of pepsin in the laryngeal mucosa and, thereby, for the diagnosis of relevant/pathological LPR (Figures 3 and 4). The sensitivity for identifying pepsin (and diagnosing relevant/pathological LPR) using six or more pharyngeal refluxes as the cutoff was 100% (confidence interval (CI): 73.5–100%) and the specificity was 100% (CI: 81.4–100%). The negative and positive predictive values were 100%.

Comparison of 24-h pharyngoesophageal intraluminal impedance–pH monitoring results with pepsin detection–esophageal sensor. The median of all esophageal reflux episodes detected by intraluminal impedance–pH

Table 1 General characteristics of the study participants according to pepsin negativity/positivity

Pepsin	No.	Median	Mean	SD	Min	Max	<i>P</i> value
<i>Age</i>							
Neg.	18	41.0	44.3	16.09	20	72	0.8022 ^a
Pos.	12	39.5	42.8	15.64	19	74	
<i>Height</i>							
Neg.	18	169.0	170.9	12.38	152	195	0.0901 ^a
Pos.	12	178.0	178.1	8.43	164	192	
<i>Bodyweight</i>							
Neg.	18	81.0	82.7	19.95	57	114	0.2068 ^a
Pos.	12	94.0	91.4	15.00	60	112	
<i>BMI</i>							
Neg.	18	27.8	28.2	5.43	21.5	43.7	0.4981 ^b
Pos.	12	30.1	28.5	3.78	22.3	32.9	

BMI, body mass index; SD, standard deviation.

^aTwo-sample *t*-test.

^bMann–Whitney test.

Table 2 Medical history of the study participants according to pepsin negativity/positivity

	Pepsin negative		Pepsin positive		<i>P</i> value ^a
	Yes	No	Yes	No	
Allergy	2	16	3	9	0.364
Tobacco exposure	8	10	3	9	0.442
Immunodeficiency	0	18	0	18	—
Diabetes mellitus	1	17	1	11	1.000

^aFisher's exact test.

monitoring was 9 in the pepsin-negative group and 25 in the pepsin-positive group. The range of esophageal reflux episodes varied from 2 to 23 in the pepsin-negative group and from 8 to 58 in the pepsin-positive group ($P < 0.001$) (Table 4). There was a significant difference in the number of acid and alkaline refluxes. The esophageal acid exposure time and DeMeester Score were significantly higher in the pepsin-positive group (Table 4).

Sixteen or more esophageal reflux episodes were identified as the cutoff for the presence of pepsin in the laryngeal mucosa and, thereby, for the diagnosis of relevant/pathological LPR (Figure 5). The sensitivity for identifying pepsin using 16 or more esophageal refluxes as the cutoff was 83.3% (CI: 51.6–97.9%) and the specificity was 88.9% (CI: 65.3–98.6%). The negative and positive predictive values were 88.9% and 83.3%, respectively.

GERD was diagnosed if the number and type of the esophageal episode or DeMeester Score were pathological. There was one patient (5.6%) suffering from GERD in the pepsin-negative group and seven patients (58.3%) in the pepsin-positive group ($P = 0.001$, Pearson's χ^2).

DISCUSSION

The aim of our study was to establish pathological values from 24-h pharyngo-esophageal impedance/pH monitoring for the diagnosis of LPR. Pathological LPR was defined as the

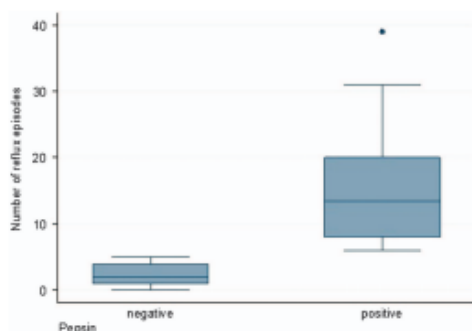


Figure 2 Number of all pharyngeal reflux episodes in patients in the pepsin-negative/positive groups.

presence of pepsin in the cytoplasm of the laryngeal mucosa cells.

The advantage of pepsin detection over pharyngeal or esophageal impedance is that pepsin can be detected in

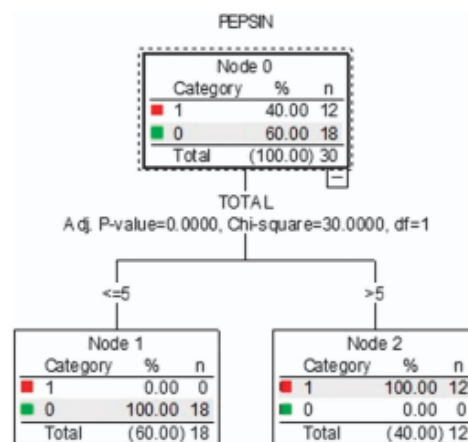


Figure 3 χ^2 automatic interaction detector (pepsin 0 = negative, pepsin 1 = positive) showing six or more pharyngeal reflux episodes as the cutoff for the presence of pepsin in the laryngeal mucosa.

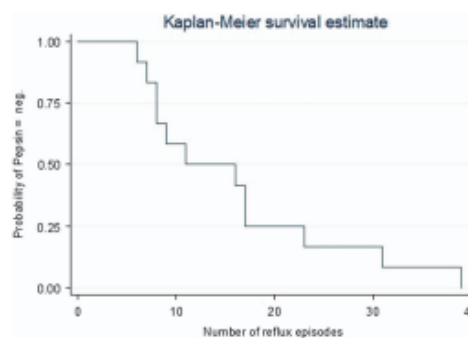


Figure 4 Kaplan-Meier survival estimate.

Table 3 Comparison of the type and number of pharyngeal refluxes in patients in the pepsin-negative/positive groups

Pharyngeal pH-metry results	Pepsin	Medlan	Mean	SD	Min	Max	P value ^a
Acidic reflux events	Neg.	1.0	0.8	0.86	0	2	<0.001
	Pos.	7.0	8.0	5.62	0	20	
Weakly acidic reflux events	Neg.	1.0	1.6	1.42	0	4	0.0216
	Pos.	4.0	7.6	9.73	0	35	
Alkaline reflux events	Neg.	0.0	0.0	0.00	0	0	0.0281
	Pos.	0.0	0.5	1.17	0	4	
Total reflux events	Neg.	2.0	2.4	1.69	0	5	<0.001
	Pos.	13.5	16.0	10.39	6	39	

SD, standard deviation.
^aMann-Whitney test.

Table 4 Comparison of the type and number of esophageal refluxes in patients in the pepsin-negative/positive groups

Esophageal pH-metry results	Pepsin	Median	Mean	SD	Min	Max	P value ^a
Acidic reflux events	Neg.	2.0	2.3	2.00	0	8	0.0004
	Pos.	11.5	14.3	10.66	0	37	
Weakly acidic reflux events	Neg.	7.5	7.5	5.08	1	20	0.1742
	Pos.	9.0	12.8	11.98	2	46	
Alkaline reflux events	Neg.	0.0	0.0	0.00	0	0	0.0261
	Pos.	0.0	0.5	1.17	0	4	
Total reflux events	Neg.	8.5	9.8	5.77	2	23	0.0005
	Pos.	25.0	27.7	15.33	8	58	
Esophageal acid exposure time (min)	Neg.	9.5	12.1	11.19	1	43	0.0002
	Pos.	52.5	56.4	38.67	9	111	
DeMeester score	Neg.	4.6	5.1	4.02	0.3	16.7	0.0015
	Pos.	19.1	19.6	13.55	2.9	42.3	

SD, standard deviation.
^aMann-Whitney test.

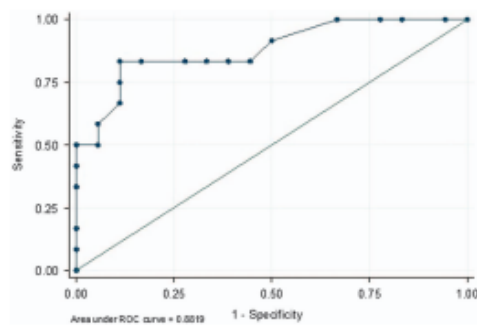


Figure 5 Receiver-operating curve showing the sensitivity and specificity for identifying pepsin in laryngeal mucosa considering the total esophageal refluxes.

tissues and fluids even when reflux has not occurred in the previous several days.¹ Thus, it reflects a long-term situation. Pepsin is also present in all types of LPR (liquid, gas, or mixed) and is detected right in the examined tissue. Furthermore, the presence of pepsin in gastric refluxate is the main pathogenetic factor that causes proteolysis and cell damage. It is important to emphasize that pepsin was detected in the cytoplasm of laryngeal mucosa cells. For pepsin to be present in the cytoplasm, the reflux has to actually reach the larynx and overcome all the cell's protecting mechanisms. Thus, if the cell's cytoplasm is positive for pepsin, it has already damaged the cell and the LPR can be considered to be pathological. Therefore, the presence of pepsin was diagnosed using immunohistochemical analysis. Although it was not possible to establish pepsin concentration values, analysis enables a more precise evaluation of the samples. Other detection methods could provide pepsin concentration values; however, a sample is evaluated by these methods as a complex, and it cannot be established if the sample's pepsin positivity is because of its extracellular or intracellular presence. Small extracellular pepsin concentrations could be normal in

healthy individuals. On the other hand, every pepsin presence in the cell cytoplasm is pathological.

The results of pepsin detection were compared with the results from 24-h pharyngo-esophageal 8-channel intraluminal impedance/2-channel pH monitoring performed in the same patient 1 day before surgery to establish pathological pharyngeal impedance values for LPR. A special impedance catheter for LPR diagnostics was used. The main disadvantage of the catheter is that GERD diagnostics can be difficult. Distal sensors are several centimeters higher in the esophagus than those in a standard esophageal impedance. Therefore, some minor esophageal refluxes that do not reach these slightly higher placed sensors might be missed. On the other hand, LPR diagnostics using this catheter is very precise. Thus, it was almost ideal for our study. Its exact placement was verified using flexible endoscopy in every case.

The participants were divided into two groups according to pepsin positivity/negativity in the laryngeal mucosa. The groups were homogeneous in terms of age, bodyweight, BMI, sex, history of immunodeficiency, allergy, diabetes mellitus, or tobacco exposure. Patients who were positive for pepsin in the laryngeal mucosa were considered to have pathological LPR.

According to the results of our study and previous data, the type of LPR does not play such an important role in its pathogenicity.⁹ There was a significant difference in the number of all types of refluxes in the study. It is likely that pepsin is the main pathogenetic factor present in every type of LPR. It is well known that pepsin is inactive but stable at a pH of 7.0 (alkaline pharyngeal reflux), and that it can be reactivated upon reacidification, retaining 79 ± 11% of its original activity at a pH of 3.0.¹² The reacidification could happen anytime due to acid reflux or simply by eating acidic food.

The total number of all pharyngeal reflux episodes seems to be the most crucial factor for relevant LPR identification. Pharyngeal reflux episodes were relatively rare events in the pepsin-negative group with a median of two episodes. This finding is in agreement with previous studies in asymptomatic patients.⁷⁻⁹ However, there were reports of up to five episodes. The median number of pharyngeal reflux episodes

in the pepsin-positive group was 14 (range 6–39). Statistical analysis confirmed that six or more pharyngeal reflux episodes was the cutoff value for pepsin in the laryngeal mucosa and, thereby, for the diagnosis of relevant LPR affecting the larynx. The sensitivity and specificity for the pathological LPR diagnosis reached 100%. However, the CIs were 73.5–100% and 81.4–100%, respectively. This was due to the small cohort, which is also the main limitation of our study. On the contrary, statistical power for pharyngeal reflux test is 100%. A clear-cut result in the case of pharyngeal reflux is surprising, and the authors suppose that with a growing cohort, the cutoff becomes much less clear.

Data from a slightly higher placed distal sensor are not absolutely comparable understanding that the technique is not optimized for GER evaluation. Statistical analysis revealed that 16 esophageal episodes could be the cut point value for the diagnosis of relevant LPR affecting the larynx. The sensitivity and specificity is lower than that in the case of the detection of pharyngeal reflux episodes. Patients with a higher esophageal acid exposure time and DeMeester Score were more likely to represent pathologic LPR.

Six pharyngeal reflux episodes registered during 24-h impedance–pH monitoring seem to be the cutoff for diagnosing pathological LPR. Therefore, it is possible to suggest establishing of this value as the pathological 24-h impedance value indicating pathological LPR. This result is based on a comparison with pepsin detection in laryngeal mucosa, which is the most accurate way to diagnose LPR. These results must be interpreted with caution, and additional studies with larger cohorts are warranted to confirm these findings.

CONFLICT OF INTEREST

Guarantor of the article: Pavel Komínek, MD, PhD, MBA.

Specific author contributions: Martin Formánek—study concept and design; acquisition of data; analysis and interpretation of data; drafting of the manuscript; statistical analysis. Debora Jančatová—study concept and design; acquisition of data; analysis and interpretation of data. Pavel Komínek—critical revision of the manuscript for important intellectual content; study supervision. Radoslava Tomanová—acquisition of data. Karol Zeleník—study concept and design; analysis and interpretation of data; and critical revision of the manuscript for important intellectual content.

Financial support: This research was supported by the Ministry of Health, Czech Republic—conceptual development of research organization (FNOs/2014).

Potential competing interests: None.

Acknowledgments. The authors thank Hana Tomášková, PhD, for her help with statistical analysis.

Study Highlights

WHAT IS CURRENT KNOWLEDGE

- ✓ Detecting pathological laryngopharyngeal reflux is challenging.
- ✓ There are still discrepancies in the analysis of pharyngeal impedance tracings.
- ✓ Pathological pharyngeal impedance values need to be clearly established.

WHAT IS NEW HERE

- ✓ Six or more pharyngeal refluxes were the cutoff for relevant/pathological laryngopharyngeal reflux.
- ✓ The results could help in establishing pathological pharyngeal impedance values and improve the accuracy of pharyngoesophageal impedance.

1. Jiang A, Liang M, Su Z et al. Immunohistochemical detection of pepsin in laryngeal mucosa for diagnosing laryngopharyngeal reflux. *Laryngoscope* 2011; 121: 1426–1430.
2. Formánek M, Komínek P, Matoušek P et al. Comparison of three methods used in the diagnosis of extraesophageal reflux in children with chronic otitis media with effusion. *Gastroenterol Res Pract* 2015; 2015: 547959.
3. Crapko M, Kerschner JE, Syring M et al. Role of extra-esophageal reflux in chronic otitis media with effusion. *Laryngoscope* 2007; 117: 1419–1423.
4. Zeleník K, Matoušek P, Formánek M et al. Patients with chronic rhinosinuitis and simultaneous bronchial asthma suffer from significant extraesophageal reflux. *Int Forum Allergy Rhinol* 2015; 5: 944–949.
5. Strim D, Castell D, Dent J et al. Gastro-oesophageal reflux monitoring: review and consensus report on detection and definitions of acid, non-acid, and gas reflux. *Gut* 2004; 53: 1024–1031.
6. Gooli Z, Ishman SL, Book JM et al. Laryngopharyngeal reflux: paradigms for evaluation, diagnosis, and treatment. *Ann Otol Rhinol Laryngol* 2014; 123: 677–685.
7. Oelschläger BK, Quiroga E, Isch JA et al. Gastroesophageal and pharyngeal reflux detection using impedance and 24-hour pH monitoring in asymptomatic subjects: defining the normal environment. *J Gastrointest Surg* 2006; 10: 54–62.
8. Hoppo T, Sanz AF, Nason KS et al. How much pharyngeal exposure is “normal”? Normative data for laryngopharyngeal reflux events using hypopharyngeal multichannel intraluminal impedance (pHII). *J Gastrointest Surg* 2012; 16: 16–25.
9. Zerlib F, Roman S, Bruley Des Varannes S et al. Normal values of pharyngeal and esophageal 24-hour pH impedance in individuals on and off therapy and interobserver reproducibility. *Clin Gastroenterol Hepatol* 2013; 11: 366–372.
10. Hayat JO, Gabiela-Sommer S, Yazaki E et al. Pepsin in saliva for the diagnosis of gastro-oesophageal reflux disease. *Gut* 2014; 64: 361–362.
11. Yadavati R, Adkins C, Jayeola DM et al. Abilities of oropharyngeal pH tests and salivary pepsin analysis to discriminate between asymptomatic volunteers and subjects with symptoms of laryngeal irritation. *Clin Gastroenterol Hepatol* 2016; 14: 535–542.
12. Johnston N, Dettmar PW, Bishwokarma B et al. Activity/stability of human pepsin: implications for reflux attributed laryngeal disease. *Laryngoscope* 2007; 117: 1036–1039.



Clinical and Translational Gastroenterology is an open-access journal published by Nature Publishing Group. This work is licensed under a Creative Commons Attribution-NonCommercial-NoDerivs 4.0 International License. The images or other third party material in this article are included in the article's Creative Commons license, unless indicated otherwise in the credit line; if the material is not included under the Creative Commons license, users will need to obtain permission from the license holder to reproduce the material. To view a copy of this license, visit <http://creativecommons.org/licenses/by-nc-nd/4.0/>

© The Author(s) 2017

Příloha 6: ZELENÍK, Karol, Viktoria HRANKOVA, Adela VRTKOVA, Lucia STANIKOVA, Pavel KOMINEK a Martin FORMANEK*(corresponding author)*. Diagnostic Value of the Peptest(TM) in Detecting Laryngopharyngeal Reflux. Journal of Clinical Medicine [online]. 2021, 10(13), 2996. Dostupné z: doi:10.3390/jcm10132996. (IF 2020 = 4,242; Q2)

Article

Diagnostic Value of the Peptest™ in Detecting Laryngopharyngeal Reflux

Karol Zeleník¹ , Viktória Hránková¹, Adéla Vrtková² , Lucia Staníková¹, Pavel Komínek¹ and Martin Formánek^{1,*} 

¹ Department of Otorhinolaryngology and Head and Neck Surgery, Faculty of Medicine, University Hospital of Ostrava, 708 52 Ostrava, Czech Republic; karol.zelenik@fno.cz (K.Z.); viktorija.hránkova@fno.cz (V.H.); lucia.stanikova@fno.cz (L.S.); pavel.kominek@fno.cz (P.K.)

² Department of Applied Mathematics, Faculty of Electrical Engineering and Computer Science,

VSB—Technical University of Ostrava, 708 00 Ostrava, Czech Republic; adela.vrtkova@vsb.cz

* Correspondence: martin.formanek@fno.cz



Citation: Zeleník, K.; Hránková, V.; Vrtková, A.; Staníková, L.; Komínek, P.; Formánek, M. Diagnostic Value of the Peptest™ in Detecting Laryngopharyngeal Reflux. *J. Clin. Med.* **2021**, *10*, 2996. <https://doi.org/10.3390/jcm10132996>

Academic Editor: Petros D. Karkos

Received: 19 May 2021

Accepted: 1 July 2021

Published: 5 July 2021

Publisher's Note: MDPI stays neutral with regard to jurisdictional claims in published maps and institutional affiliations.



Copyright: © 2021 by the authors. Licensee MDPI, Basel, Switzerland. This article is an open access article distributed under the terms and conditions of the Creative Commons Attribution (CC BY) license (<https://creativecommons.org/licenses/by/4.0/>).

Abstract: Background: The Peptest™ is a non-invasive diagnostic test for measuring the pepsin concentration in saliva, which is thought to correlate with laryngopharyngeal reflux (LPR). The aim of this study was to investigate the diagnostic value of the Peptest in detecting LPR based on 24-h multichannel intraluminal impedance-pH (MII-pH) monitoring using several hypopharyngeal reflux episodes as criterion for LPR. Methods: Patients with suspected LPR were examined with the Reflux Symptom Index (RSI), Reflux Finding Score (RFS), fasting Peptest, and MII-pH monitoring. We calculated the accuracy, sensitivity, specificity, positive predictive value (PPV), and negative predictive value (NPV) of the Peptest, RSI, and RFS based on the threshold of one and six hypopharyngeal reflux episodes. Results: Altogether, the data from 46 patients were analyzed. When one hypopharyngeal reflux episode was used as a diagnostic threshold for LPR, the accuracy, sensitivity, specificity, PPV, and NPV were, respectively, as follows: 35%, 33%, 100%, 100%, and 3%, for the Peptest; 39%, 40%, 0%, 95%, and 0%, for the RSI; and 57%, 58%, 0%, 96%, and 0%, for the RFS. The accuracy, sensitivity, specificity, PPV, and NPV of the Peptest for diagnosing gastroesophageal reflux disease (GERD) were 46%, 27%, 63%, 40.0%, and 48%, respectively. Conclusions: A positive Peptest is highly supportive of a pathological LPR diagnosis. However, a negative test could not exclude LPR.

Keywords: laryngopharyngeal reflux; gastroesophageal reflux disease; Peptest™; 24-h multichannel intraluminal impedance-pH; Reflux Finding Score

1. Introduction

Laryngopharyngeal reflux (LPR) is often involved in the development of laryngeal, pharyngeal, rhinological, and otological conditions [1–4]. The precise diagnosis of LPR remains challenging, particularly in patients with mild to moderate symptoms, because the symptoms and findings are nonspecific, and an accepted gold standard does not exist, as every diagnostic method shows false positive and false negative results. Therefore, multiple methods are used for most patients. The most validated diagnostic tool, which is deemed to be the “gold standard”, is the 24-h multichannel intraluminal impedance-pH (MII-pH) monitoring tool, which provides useful information about the severity, number, and type (acid, nonacid, mixed, upright/recumbent) of hypopharyngeal reflux episodes. However, MII-pH monitoring might be inconvenient for some patients, is costly, and is not available at all institutions [1]. Moreover, the possibility that probe insertion might influence the LRP could not be completely excluded. Therefore, new non-invasive diagnostic approaches have been developed, including the detection of pepsin in saliva samples with the Peptest™ (RD Biomed, Hull, UK) [5]. The Peptest measures the pepsin concentration in saliva, which is thought to correlate with recent (i.e., within hours) hypopharyngeal reflux episodes. The Peptest has been widely used around the world as a non-invasive, economic, and

easy method for diagnosing LPR. However, its diagnostic value has been questioned, and currently, it is an issue of ongoing debate. In fact, no single study has evaluated the diagnostic value of the Peptest compared to that of MII-pH monitoring based on the LPR diagnostic criterion, which is the number of hypopharyngeal reflux episodes detected.

The present study aimed to investigate the diagnostic value of the Peptest compared to that of the gold standard LPR diagnosis based on MII-pH monitoring. To provide a more in-depth analysis, we used two different criteria for diagnosing LPR: the detection of one or six hypopharyngeal reflux episodes. Moreover, the diagnostic value of the Peptest was compared to those of the Reflux Symptom Index (RSI) and the Reflux Finding Score (RFS). Furthermore, we investigated the diagnostic value of the Peptest for diagnosing gastroesophageal reflux (GERD) based on a positive DeMeester score. These results were expected to provide a basis for using the Peptest for LPR screening in situations where performing the MII-pH is not possible.

2. Materials and Methods

This prospective study was performed in accordance with the Declaration of Helsinki, the requirements of good clinical practice, and all applicable regulatory requirements. It was approved by the Institutional Review Board and registered at Clinicaltrials.com, identifier: NCT03904758. Written informed consent was obtained from all participants before any procedure was initiated.

2.1. Patient Selection, Inclusion/Exclusion Criteria, and Basic Examination

Consecutive adult patients with symptoms and signs of LPR were prospectively recruited from April 2019 to December 2020. Exclusion criteria were as follows: history of head and neck cancer, patients with diagnosed esophageal motility disorder, patients with an upper respiratory infection in the prior 4 weeks, smokers, patients with an alcohol dependency, and patients that refused to stop anti-reflux medication for the purpose of the study.

Enrolled patients were asked to complete a questionnaire for the RSI. Then, a flexible laryngoscopy was performed to determine the RFS. For performing the RFS, we randomly selected one of two physicians experienced at diagnosing LPR.

2.2. Pepsin Sample Collection

The pepsin concentration was measured in saliva samples with the Peptest. Patients were instructed to keep their standard food and drink regimen the day before examination and fast overnight before examination. Patients provided a saliva sample (1–5 mL; throat sputum) at the office, the morning after an overnight fast, and directly before introducing the MII-pH probe. The saliva sample was collected in a 30 mL universal sample collection tube and immediately analyzed with a standardized procedure described previously [6].

2.3. Multichannel Intraluminal Impedance-pH Monitoring

Patients that were taking anti-reflux medication chronically were asked to stop taking the medication before the study as follows: proton pump inhibitor therapy was stopped for 1 week; H₂ blockers were stopped for 48 h; and drugs containing CaCO₃ were stopped for 1 day before the study. Furthermore, all patients were asked to maintain normal daily activities. We performed MII-pH monitoring with the Digitrapper pH-Z Testing System (Medtronic, Minneapolis, MN, USA). A VersaFlex LPR ZNID22 + 8R impedance catheter (Medtronic, Minneapolis, MN, USA) was equipped with pH sensors located at 0 cm (proximal) and 22 cm (distal), and eight impedance rings located at −3, −1, 1, 13, 15, 17, 20, and 23 cm from the proximal pH sensor. Before recording, the catheter was calibrated with buffer solutions at pH values of 4.0 and 7.0. The proximal pH sensor was placed in the hypopharynx in the retrocricoid region, 2 cm above the upper esophageal sphincter, with flexible laryngoscopy guidance. A Digitrapper Recorder (Medtronic, Minneapolis, MN, USA) was used to record the data. Patients were instructed to record the time they spent

eating, drinking, and in a horizontal position. Two physicians experienced in the technique manually analyzed the tracings with AccuView Reflux Software (Medtronic, Minneapolis, MN, USA) and a standardized method [7].

A hypopharyngeal reflux event was defined as an episode that was detected by two impedance sensors in the hypopharynx. An acidic event consisted of a gaseous or liquid reflux with a pH ≤ 4.0 . A non-acid event was a gaseous or liquid reflux with a pH > 4.0 . Accordingly, a group of non-acid reflux covers weakly acidic, neutral, and alkaline reflux events. We defined acid, non-acid, and mixed LPR according to the work of Lechien et al. [8], based on the ratio of the number of acid reflux episodes to the number of non-acid reflux episodes. Acid LPR was defined as a ratio > 2 ; non-acid LPR was defined as a ratio < 0.5 ; and mixed reflux LPR was defined as a ratio of 0.51 to 2.0 [8]. For this study, one hypopharyngeal reflux event and then 6 hypopharyngeal reflux episodes were considered as the threshold for pathological LPR (for more details, see Section 2.4 below).

2.4. Statistical Analysis

Demographic parameters are expressed as the median and interquartile range (IQR), the absolute frequency, or the relative frequency (%). The significance of differences between groups was tested with the Mann-Whitney test or the chi-square test of independence for contingency tables. According to a study by Hoppe et al., the LPR diagnosis was first based on the occurrence of ≥ 1 hypopharyngeal reflux episode detected with MII-pH [7]. The diagnostic accuracies of the Peptest, RSI, and RFS were evaluated in terms of the accuracy, sensitivity, specificity, positive predictive value (PPV), and negative predictive value (NPV) with corresponding confidence intervals. Then, to evaluate the diagnostic value of the Peptest with more restrictive criteria, we performed the same calculations for the Peptest, RSI, and RFS, but the diagnosis was based on a threshold of six hypopharyngeal reflux episodes detected with MII-pH monitoring. This latter threshold was based on a previous study by Formánek et al. [9]. Moreover, we calculated the evolution of the accuracy, sensitivity, specificity, PPV, and NPV of the Peptest over a span of thresholds that ranged from 1 to 70 hypopharyngeal reflux episodes. Finally, the diagnostic value of the Peptest in diagnosing GERD was determined based on the threshold for the DeMeester score. The significance level was set to 0.05, and the statistical analysis was performed using R software, version 4.0.3 (R foundation, Vienna, Austria).

3. Results

We enrolled 52 consecutive patients with suspected LPR in the study. Six patients were excluded (four of them did not tolerate the MII-pH probe, and in two patients, the record of MII-pH was broken and could not be used), and 46 were analyzed (Table 1).

Table 1. Characteristics of the study group.

Characteristic	Peptest (+) (n = 15)	Peptest (−) (n = 31)	Total (n = 46)	p
Age (years)	48 (38–64)	49 (37–62)	49 (36–62)	0.953
BMI (kg/m ²)	23.7 (23.2–26.6)	24.2 (21.8–27.7)	24.2 (22.1–27.1)	0.699
Sex				
female	10 (67)	20 (65)	30 (65)	> 0.999
male	5 (33)	11 (35)	16 (35)	

Values are the median (interquartile range) or absolute and relative frequencies (in %), as indicated. p-values were evaluated with the Mann-Whitney test or the chi-square test of independence. BMI—Body mass index.

When one hypopharyngeal reflux episode was used as the diagnostic threshold for LPR, the accuracy, sensitivity, specificity, PPV, and NPV for the Peptest (Table 2) were as follows: 35%, 33%, 100%, 100%, and 3%, respectively. In comparison, the results for the RSI were as follows: 39%, 40%, 0%, 95%, and 0%, respectively; and the results for the RFS were as follows: 57%, 58%, 0%, 96%, and 0%, respectively (Table 2). When the diagnostic threshold for LPR was six hypopharyngeal reflux episodes, the Peptest accuracy, sensitivity,

and NPV increased slightly, and its specificity and PPV decreased slightly (Table 3). The RFS had a higher sensitivity than that of the Peptest when either one or six hypopharyngeal reflux episodes were used as the diagnostic threshold for LPR. When the LPR threshold was changed from 1 to 70 episodes, the best accuracy, sensitivity, specificity, PPV, and NPV for the Peptest were observed with an LPR threshold of 16 episodes detected with MII-pH. However, despite this, the results were only moderate (Figure 1). The diagnostic accuracy, sensitivity, specificity, PPV, and NPV for the Peptest in diagnosing GERD were as follows: 48%, 27%, 63%, 40%, and 48%, respectively (Table 4).

Table 2. Diagnostic evaluations of the Peptest, RSI, and RFS in patients with (+) or without (−) a laryngopharyngeal reflux diagnosis based on a threshold of one hypopharyngeal reflux episode.

Parameter	Peptest (+)	Peptest (−)	RSI (+)	RSI (−)	RFS (+)	RFS (−)
LPR (+)	15	30	18	27	26	19
LPR (−)	0	1	1	0	1	0
Accuracy	35(21.4; 50.2)		39 (25.1; 54.6)		57 (41.1; 71.1)	
Sensitivity	33 (20.0; 49.0)		40 (25.7; 55.7)		58 (42.2; 72.3)	
Specificity	100 (2.5; 100.0)		0 (0.0; 97.5)		0 (0.0; 97.5)	
PPV *	100 (78.2; 100.0)		95 (74.0; 99.9)		96 (81.0; 99.9)	
NPV	3 (0.1; 16.7)		0 (0.0; 12.8)		0 (0.0; 17.6)	

Values are the number of patients or diagnostic measure with the 95% confidence interval, as indicated. RSI—Reflux Symptom Index, RFS—Reflux Finding Score, LPR—laryngopharyngeal reflux, PPV—positive predictive value, NPV—negative predictive value. *—important result.

Table 3. Diagnostic evaluations of the Peptest, RSI, and RFS in patients with (+) or without (−) a laryngopharyngeal reflux diagnosis based on a threshold of six hypopharyngeal reflux episodes.

Parameter	Peptest (+)	Peptest (−)	RSI (+)	RSI (−)	RFS (+)	RFS (−)
LPR (+)	13	22	13	22	20	15
LPR (−)	2	9	6	5	7	4
Accuracy	48 (32.9; 63.1)		39 (25.1; 54.6)		52 (36.9; 67.1)	
Sensitivity	37 (21.5; 55.1)		37 (21.5; 55.1)		57 (39.4; 73.7)	
Specificity	82 (48.2; 97.7)		46 (16.7; 76.6)		36 (10.9; 69.2)	
PPV *	87 (59.5; 98.3)		68 (43.4; 87.4)		74 (53.7; 88.9)	
NPV	29 (14.2; 48.0)		19 (6.3; 38.1)		21 (6.1; 45.6)	

Values are the number of patients or diagnostic measure with the 95% confidence interval, as indicated. RSI—Reflux Symptom Index, RFS—Reflux Finding Score, LPR—laryngopharyngeal reflux, PPV—positive predictive value, NPV—negative predictive value. *—important result.

Table 4. Evaluation of the Peptest for the diagnosis of gastroesophageal reflux disease in patients with (+) or without (−) gastroesophageal reflux disease based on the DeMeester score.

Parameter	Peptest (+)	Peptest (−)
DeMeester score (+)	6	16
DeMeester score (−)	9	15
Accuracy	46 (30.9; 61.0)	
Sensitivity	27 (10.7; 50.2)	
Specificity	63 (40.6; 81.2)	
PPV	40 (16.3; 67.7)	
NPV	48 (30.2; 66.9)	

Values are the number of patients or diagnostic measure with the 95% confidence interval, as indicated. PPV—positive predictive value, NPV—negative predictive value.

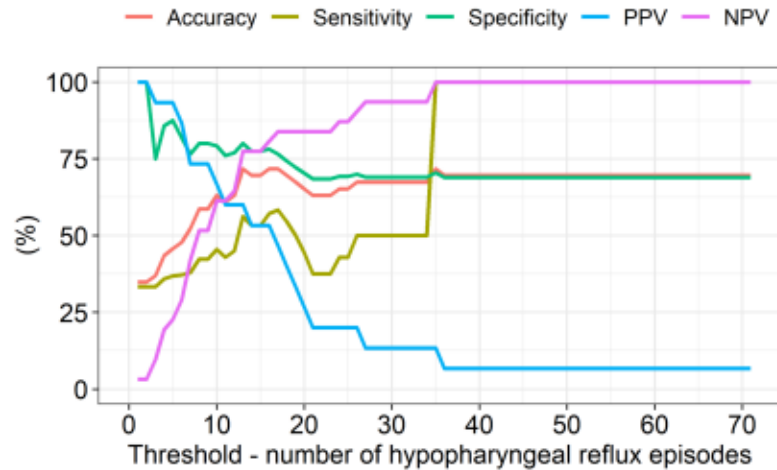


Figure 1. Evolution of the accuracy, sensitivity, specificity, positive predictive value (PPV), and negative predictive value (NPV) of the Peptest when the threshold for a laryngopharyngeal reflux diagnosis was changed incrementally from 1 to 70 episodes.

4. Discussion

Many medical specialists (e.g., general practitioners, allergists, chest physicians, gastroenterologists, otolaryngologists, and others) widely use the Peptest around the world, which highlights the importance of this study. To date, this study was the first to compare the diagnostic value of the Peptest to that of MII-pH monitoring based on appropriate diagnostic criteria for LPR.

Previous studies compared the diagnostic value of the Peptest to those of the RSI and RFS [10–12]. Barona et al. found 98% specificity and 40% sensitivity for the Peptest when saliva samples were collected from fasting subjects. In studies that performed two Peptest examinations (one fasting and one an hour after the main meal), the Peptest showed 95% specificity and 48% sensitivity compared to the RSI. However, studies have shown that the RSI was not specific for LPR, and its diagnostic weaknesses have been discussed repeatedly [1,13]. Therefore, a comparison between the Peptest and the RSI cannot be taken as sufficient evidence of the diagnostic value of the Peptest. Similar results were found when the Peptest was compared to the RFS [12]. However, the RFS is also nonspecific, and laryngeal signs cannot be used to determine reflux changes in many situations (e.g., in smokers, after radiation, after an upper airway infection, etc.).

Other studies evaluated the diagnostic value of the Peptest compared to that of MII-pH or pH monitoring [6,14,15]. However, all those studies used the diagnostic criteria for GERD, not LPR. Dy et al. compared the MII-pH and the Peptest with criteria for GERD in a pediatric population. They stated that “pepsin lacks sensitivity as a diagnostic tool for evaluating extraesophageal reflux disease” [14]. Similarly, other authors employed the “gastroenterological” methodology when performing MII-pH monitoring. In that methodology, the proximal sensor was positioned 5 cm above the level of lower esophageal sphincter [6,15]. Nevertheless, it has been repeatedly shown that GERD and LPR are different diagnoses, and a GERD diagnosis does not prove or exclude LPR [1]. Therefore, it is not reasonable to investigate the diagnostic value of the Peptest in diagnosing LPR by comparing it to GERD MII-pH criteria.

Other studies that used MII-pH monitoring to evaluate hypopharyngeal reflux episodes (LPR criteria) employed a method other than the Peptest for detecting pepsin in saliva [16,17]. Na et al. performed ELISA to examine the total pepsin levels in saliva collected upon waking.

They found that pepsin levels were significantly higher in patients with LPR symptoms and demonstrated at least one episode of proximal esophageal reflux during MII-pH monitoring. Furthermore, they found that the average pepsin level upon waking was higher than that measured at any other time. They concluded that measuring pepsin levels in the saliva upon waking may be a useful method for diagnosing LPR [16]. A similar study was conducted by Kimara et al., who performed MII-pH monitoring by placing the proximal sensor above the level of the upper esophageal sphincter. Those authors observed a significant correlation between salivary pepsin levels measured (with ELISA) in waking samples and MII-pH measurements [17]. Consistent with the study conducted by Na et al., they found that pepsin was most frequently detected in the specimen collected upon waking [17]. Although those results are interesting and promising, they did not predicate the diagnostic value of the Peptest.

A meta-analysis conducted by Wang et al. included some studies that compared signs (RSI) and symptoms (RFS), which were not specific for LPR, and other studies that used MII-pH or pH monitoring with diagnostic criteria for GERD, not LPR. Therefore, based on those pooled data, the sensitivity of 64% and specificity of 68% found for the Peptest in their meta-analysis were burdened with significant bias; consequently, the results of that meta-analysis must be interpreted with great caution [18].

The best-designed study on the subject of LPR was conducted by Bobin et al. Those authors concluded that they could not identify any significant associations between the RFS, the key symptoms observed during the test period, the MII-pH findings (with LPR methodology), the gastrointestinal endoscopy characteristics, or the pepsin concentrations in saliva samples determined with the Peptest [19]. Some “raw” data for testing the diagnostic value of the Peptest compared to that of MII-pH are missing. Consequently, we could not compare results between that study and the present study.

Another interesting study, conducted by Lechien et al., examined patients with the Peptest and with the MII-pH monitoring based on correct LPR methodology [20]. Those authors divided the patients into positive and negative Peptest groups. They concluded that the occurrence of pharyngeal reflux events during MII-pH monitoring was similar between groups. However, the diagnostic value of the Peptest was not stated [20].

To the best of our knowledge, no previous study has compared the Peptest to MII-pH monitoring based on diagnostic criteria for LPR (i.e., the number of hypopharyngeal reflux episodes) and provided data on diagnostic value of the Peptest. Many factors can influence the results of a comparison between the Peptest and MII-pH monitoring, but two factors are most important: first, the MII-pH protocol, probe placement, and criteria; second, the time of saliva collection for the pepsin analysis and diet within a 24 h period before sample collection [21,22].

To date, there is no consensus about the best time for collecting the saliva sample. In fact, there is significant heterogeneity among studies concerning the timing of saliva collection, and the results differ among the different studies [21,22]. However, well-designed studies from the last few years have supported the notion that saliva for pepsin examinations should be collected upon waking, and we used this methodology in the present study [16,17,20,22]. Regarding the diet within the 24 h period before saliva collection, it was confirmed by Lechien et al. that the saliva pepsin concentration was significantly associated with foods and beverages consumed during the evening dinner and during the testing period [22]. In our study, patients were instructed to have their standard food and drink regimen the day before examination and during MII-pH study to determine whether their standard diet and habits lead to LPR. We are aware that this approach can lead to some bias. On the other hand, information provided by tests reflect the “real situation” of patients.

There is a relatively strong consensus regarding the MII-pH protocol for diagnosing LPR. It has been shown that LPR can be diagnosed with the highest degree of exactness when the upper impedance and pH probes are positioned above the level of the upper esophageal sphincter and the number of hypopharyngeal LPR episodes is counted. How-

ever, a strong consensus has not been reached about how to interpret the hypopharyngeal data (extraesophageal reflux episodes) provided by MII-pH monitoring [1]. The widely accepted criterion for diagnosing pathological LPR is at least one hypopharyngeal reflux episode detected with MII-pH monitoring, as described by Hoppe et al. [7]. That threshold was established by examining 34 healthy individuals. On the other hand, it has been shown that some pharyngeal reflux episodes occur in healthy individuals. Oelschlager et al. reported a median of five pharyngeal reflux episodes in 10 asymptomatic controls during 24 h pH monitoring [23]. Additionally, Zerbib et al. detected 32 pharyngeal reflux events during 24 h pH monitoring in 12 healthy subjects, and 12 pharyngeal reflux events occurred in 1 subject. Nevertheless, the median number of pharyngeal reflux events was zero [24]. These discrepancies clearly demonstrated the challenges involved in clinical interpretations of MII-pH data in the diagnosis of LPR. Thus, we need accurate, reproducible diagnostic criteria and a broader consensus.

Accordingly, in the present study, we evaluated the diagnostic value of the Peptest with more than one criterion. We employed two different LPR thresholds: one and six hypopharyngeal reflux episodes, as described by Hoppe et al. [7] and Formánek et al. [9], respectively. Both analyses showed that the Peptest had high PPV but low sensitivity and NPV.

There are some unresolved issues concerning the role of pepsin examinations in saliva. First, it has been demonstrated that pepsin may enter epithelial cells and become reactivated in the Golgi system, where the pH is 5.0 [19,25]. The reactivation of pepsin may lead to mitochondrial and Golgi complex damage and, subsequently, cell destruction [19,25]. Therefore, the saliva pepsin concentration might not reflect the actual concentration of active pepsin in laryngopharyngeal tissues. In other words, only a limited proportion of harmful pepsin might be measurable with the Peptest. On the other hand, we hypothesize that the presence of pepsin in saliva might reflect relatively severe reflux, because it is unlikely that all extracellular pepsin is immediately internalized into mucosal cells. Second, pepsin is probably only one of many gastrointestinal enzymes (trypsin, lipase, and bile salts) that can cause LPR symptoms. Its role in the development of LPR must be studied more in the future. Third, the level of saliva pepsin in the morning is likely to reflect the quantity of pepsin refluxed over the last 12 to 24 h. In other words, morning pepsin levels are likely to be associated with the foods and beverages consumed for dinner the day before and their refluxogenic potential [22,26]. Therefore, it is important to advise patients to maintain their normal daily and food habits on the day before the examination. More precisely, they should be instructed not to fast or indulge on the day before the saliva examination.

A limitation of our study is the relatively small number of included patients. Moreover, the low number of patients with LPR-negative results on MII-pH makes the results of some statistical results (particularly, specificity of the Peptest) inconclusive. In addition, the keeping of patients on regular diet regimen before saliva collection for Peptest examination can cause some bias and was discussed above. In addition, patient selection bias cannot be completely reduced when performing studies on LPR. Furthermore, a limitation of all current studies on LPR, including ours, is the lack of a gold standard for the diagnosis of LPR and a consensus on how many LPR reflux episodes are pathological. We attempt to reduce this kind of bias using two thresholds of hypopharyngeal reflux events in analysis.

Despite its limitations, our study results suggested that a positive Peptest should be considered a strong indication that the patient has LPR, and the patient should be treated accordingly. Therefore, the Peptest could serve as a good screening test for physicians that cannot visualize the larynx, such as general practitioners, allergists, gastroenterologists, and chest physicians, in cases that do not require an upper gastrointestinal endoscopy or bronchoscopy. Another advantage of using the Peptest in the COVID-19 era is its non-invasive nature when compared with flexible laryngoscopy or MII-pH testing. In contrast, a negative Peptest cannot rule out LPR. Therefore, when the Peptest is negative, the patient should be examined by otolaryngologist with the RFS, which has 57% sensitivity

according to our findings, or the Reflux Sign Assessment, which is expected to have greater sensitivity [8].

To obtain more robust data and more conclusive results on the Peptest's diagnostic value, future studies on the subject should be of multicentric nature. Important information regarding whether the Peptest can predict a response to treatment (diet, lifestyle modification, and medication) is needed. This point should be studied in the close future.

5. Conclusions

A positive Peptest is very specific for diagnosing LPR, whereas a negative Peptest cannot exclude LPR. Therefore, the Peptest could serve as a screening test for physicians who cannot visualize the larynx, for whatever reason.

Author Contributions: Conceptualization, K.Z. and M.F.; methodology, K.Z., V.H. and A.V.; software, A.V.; validation, K.Z., M.F. and P.K.; formal analysis, A.V. and K.Z.; investigation, V.H., L.S. and K.Z.; resources, M.F.; data curation, V.H. and K.Z.; writing—original draft preparation, K.Z.; writing—review and editing, V.H. and M.F.; visualization, L.S.; supervision, M.F.; project administration, V.H.; funding acquisition, M.F. All authors have read and agreed to the published version of the manuscript.

Funding: This study was supported by the Ministry of Health, Czech Republic, Conceptual Development of Research Organization, MH CZ-DRO-FNOs/2018.

Institutional Review Board Statement: The study was conducted according to the guidelines of the Declaration of Helsinki, and approved by the Institutional Review Board (or Ethics Committee) of University Hospital Ostrava (protocol code 325/2018 and date of approval 24 April 2018).

Informed Consent Statement: Informed consent was obtained from all subjects involved in the study.

Data Availability Statement: The data presented in this study are available on request from the corresponding author.

Conflicts of Interest: The authors declare no conflict of interest.

References

1. Lechien, J.R.; Akst, L.M.; Hamdan, A.L.; Schindler, A.; Karkos, P.D.; Barillari, M.R.; Calvo-Henriquez, C.; Crevier-Buchman, L.; Finck, C.; Eun, Y.-G.; et al. Evaluation and Management of Laryngopharyngeal Reflux Disease: State of the Art Review. *Otolaryngol. Head Neck Surg.* **2019**, *160*, 762–782. [\[CrossRef\]](#)
2. Zeleník, K.; Matoušek, P.; Urban, O.; Schwarz, P.; Stárek, I.; Komínek, P. Globus pharyngeus and extraesophageal reflux: Simultaneous pH < 4.0 and pH < 5.0 analysis. *Laryngoscope* **2010**, *120*, 2160–2164.
3. Formánek, M.; Zeleník, K.; Komínek, P.; Matoušek, P. Diagnosis of extraesophageal reflux in children with chronic otitis media with effusion using Peptest. *Int. J. Pediatr. Otorhinolaryngol.* **2015**, *79*, 677–679. [\[CrossRef\]](#)
4. Zeleník, K.; Matoušek, P.; Formánek, M.; Urban, O.; Komínek, P. Patients with chronic rhinosinusitis and simultaneous bronchial asthma suffer from significant extraesophageal reflux. *Int. Forum. Allergy Rhinol.* **2015**, *5*, 944–949. [\[CrossRef\]](#)
5. Bor, S.; Capanoglu, D.; Vardar, R.; Woodcock, A.D.; Fisher, J.; Dettmar, P.W. Validation of Peptest™ in Patients with Gastro-Esophageal Reflux Disease and Laryngopharyngeal Reflux Undergoing Impedance Testing. *J. Gastrointest. Liver Dis.* **2019**, *28*, 383–387. [\[CrossRef\]](#) [\[PubMed\]](#)
6. Hayat, J.O.; Gabieta-Somnez, S.; Yazaki, E.; Kang, J.-Y.; Woodcock, A.; Dettmar, P.; Mabary, J.; Knowles, C.H.; Sifrim, D. Pepsin in saliva for the diagnosis of gastro-oesophageal reflux disease. *Gut* **2015**, *64*, 373–380. [\[CrossRef\]](#)
7. Hoppo, T.; Sanz, A.F.; Nason, K.S.; Carroll, T.L.; Rosen, C.; Normolle, D.P.; Shaheen, N.J.; Luketich, J.D.; Jobe, B.A. How much pharyngeal exposure is “normal”? Normative data for laryngopharyngeal reflux events using hypopharyngeal multichannel intraluminal impedance (HMII). *J. Gastrointest. Surg.* **2012**, *16*, 16–24. [\[CrossRef\]](#) [\[PubMed\]](#)
8. Lechien, J.R.; Rodríguez Ruiz, A.; Dequanter, D.; Bobin, F.; Mouawad, F.; Muls, V.; Saussez, S. Validity and Reliability of the Reflux Sign Assessment. *Ann. Otol. Rhinol. Laryngol.* **2020**, *129*, 313–325. [\[CrossRef\]](#)
9. Formánek, M.; Jančatová, D.; Komínek, P.; Tomanová, R.; Zeleník, K. Comparison of Impedance and Pepsin Detection in the Laryngeal Mucosa to Determine Impedance Values that Indicate Pathological Laryngopharyngeal Reflux. *Clin. Transl. Gastroenterol.* **2017**, *8*, e123. [\[CrossRef\]](#)
10. Barona-Lleo, L.; Guzman, R.B.-D.; Krstulovic, C. The Diagnostic Usefulness of the Salivary Pepsin Test in Symptomatic Laryngopharyngeal Reflux. *J. Voice* **2019**, *33*, 923–928. [\[CrossRef\]](#) [\[PubMed\]](#)

11. Yadlapati, R.; Adkins, C.; Jaiyeola, D.-M.; Lidder, A.K.; Gawron, A.J.; Tan, B.K.; Shabeeb, N.; Price, C.P.; Agrawal, N.; Ellenbogen, M.; et al. Abilities of Oropharyngeal pH Tests and Salivary Pepsin Analysis to Discriminate Between Asymptomatic Volunteers and Subjects with Symptoms of Laryngeal Irritation. *Clin. Gastroenterol. Hepatol.* **2016**, *14*, 535–542. [[CrossRef](#)]
12. Spyridoulas, A.; Lillie, S.; Vyas, A.; Fowler, S.J. Detecting laryngopharyngeal reflux in patients with upper airways symptoms: Symptoms, signs or salivary pepsin? *Respir. Med.* **2015**, *109*, 963–969. [[CrossRef](#)]
13. DeVore, E.K.; Chan, W.W.; Shin, J.J.; Carroll, T.L. Does the Reflux Symptom Index Predict Increased Pharyngeal Events on HEMII-pH Testing and Correlate with General Quality of Life? *J. Voice* **2019**. [[CrossRef](#)] [[PubMed](#)]
14. Dy, F.; Amirault, J.; Mitchell, P.D.; Rosen, R. Salivary Pepsin Lacks Sensitivity as a Diagnostic Tool to Evaluate Extraesophageal Reflux Disease. *J. Pediatr.* **2016**, *177*, 53–58. [[CrossRef](#)]
15. Weitzendorfer, M.; Antoniou, S.A.; Schredl, P.; Witzel, K.; Weitzendorfer, I.C.; Majerus, A.; Koch, O.O. Pepsin and oropharyngeal pH monitoring to diagnose patients with laryngopharyngeal reflux. *Laryngoscope* **2020**, *130*, 1780–1786. [[CrossRef](#)] [[PubMed](#)]
16. Na, S.Y.; Kwon, O.E.; Lee, Y.C.; Eun, Y.G. Optimal timing of saliva collection to detect pepsin in patients with laryngopharyngeal reflux. *Laryngoscope* **2016**, *126*, 2770–2773. [[CrossRef](#)] [[PubMed](#)]
17. Klimara, M.J.; Johnston, N.; Samuels, T.L.; Visotcky, A.M.; Poetker, D.M.; Loehr, T.A.; Bock, J.M. Correlation of salivary and nasal lavage pepsin with III-pH testing. *Laryngoscope* **2020**, *130*, 961–966. [[CrossRef](#)]
18. Wang, J.; Zhao, Y.; Ren, J.; Xu, Y. Pepsin in saliva as a diagnostic biomarker in laryngopharyngeal reflux: A meta-analysis. *Eur. Arch. Otorhinolaryngol.* **2018**, *275*, 671–678. [[CrossRef](#)]
19. Bobin, F.; Journe, F.; Lechien, J.R. Saliva pepsin level of laryngopharyngeal reflux patients is not correlated with reflux episodes. *Laryngoscope* **2020**, *130*, 1278–1281. [[CrossRef](#)]
20. Lechien, J.R.; Bobin, F.; Dequanter, D.; Rodriguez, A.; Le Bon, S.; Horoi, M.; Saussez, S. Does Pepsin Saliva Concentration (Peptest™) Predict the Therapeutic Response of Laryngopharyngeal Reflux Patients? *Ann. Otol. Rhinol. Laryngol.* **2021**. [[CrossRef](#)] [[PubMed](#)]
21. Calvo-Henriquez, C.; Ruano-Ravina, A.; Vaamonde, P.; Martinez-Capoccioni, G.; Martín-Martín, C. Is Pepsin a Reliable Marker of Laryngopharyngeal Reflux? A Systematic Review. *Otolaryngol. Head Neck. Surg.* **2017**, *157*, 385–391. [[CrossRef](#)]
22. Lechien, J.R.; Bobin, F.; Muls, V.; Horoi, M.; Thill, M.P.; Dequanter, D.; Saussez, S. Saliva Pepsin Concentration of Laryngopharyngeal Reflux Patients Is Influenced by Meals Consumed Before the Samples. *Laryngoscope* **2021**, *131*, 350–359. [[CrossRef](#)] [[PubMed](#)]
23. Oelschlager, B.K.; Quiroga, E.; Isch, J.A.; Cuenca-Abente, F. Gastroesophageal and pharyngeal reflux detection using impedance and 24-hour pH monitoring in asymptomatic subjects: Defining the normal environment. *J. Gastrointest. Surg.* **2006**, *10*, 54–62. [[CrossRef](#)] [[PubMed](#)]
24. Zerbib, F.; Roman, S.; Varannes, S.B.D.; Gourcerol, G.; Coffin, B.; Ropert, A.; Lepicard, P.; Mion, F. Normal values of pharyngeal and esophageal 24-hour pH impedance in individuals on and off therapy and interobserver reproducibility. *Clin. Gastroenterol. Hepatol.* **2013**, *11*, 366–372. [[CrossRef](#)] [[PubMed](#)]
25. Johnston, N.; Wells, C.W.; Samuels, T.; Blumin, J.H. Pepsin in nonacidic refluxate can damage hypopharyngeal epithelial cells. *Ann. Otol. Rhinol. Laryngol.* **2009**, *118*, 677–685. [[CrossRef](#)]
26. Lechien, J.R.; Bobin, F.; Mouawad, F.; Zelenik, K.; Calvo-Henriquez, C.; Chiesa-Estomba, C.M.; Saussez, S. Development of scores assessing the refluxogenic potential of diet of patients with laryngopharyngeal reflux. *Eur. Arch. Otorhinolaryngol.* **2019**, *276*, 3389–3404. [[CrossRef](#)]

Alergie nebo reflux? Extraezofageální reflux z pohledu otorinolaryngologa

Reflux or allergy? Extraesophageal reflux from
view of otorhinolaryngologist

PAVEL KOMÍNEK¹, PETR MATOUŠEK^{1,2}, MARTIN FORMÁNEK¹, KAROL ZELENÍK^{1,2}

¹Otorinolaryngologická klinika FN Ostrava,

²Katedra chirurgických oborů Lékařská fakulta, Ostravská univerzita v Ostravě

Předneseno na XII. setkání dětských alergologů a klinických imunologů ve dnech 7.–8. 6. 2013 v Telči

SOUHRN

Extraezofageální reflux (EER) je stav, kdy dochází k průniku (duodeno)gastričního refluxátu nad úroveň horního jícnového svěrače – do hltanu a horních cest dýchacích. EER je považován za jeden z faktorů, který vyvolává, udržuje nebo zhoršuje zánětlivé procesy hltanu a horních cest dýchacích. Nejčastěji je spojován s refluxní laryngitidou, s granulomy hlasivek, globus pharyngeus, se zahleněním, častým odkašláváním, subglotickou a tracheální stenózou, dále s těžko ovlivnitelným asthma bronchiale a záchvatovitým kašlem. V posledních letech bylo zjištěno, že patofyziologie EER se v mnoha ohledech liší od patofyziologie refluxní nemoci jícnu. Významnou roli zde hraje pepsin a také slabě kyselé refluxní epizody. Diagnostika EER je obtížná, kromě anamnézy lze posuzovat zánětlivé změny v hrtanu a vyzkoušet diagnosticko-terapeutický test. Počet EER epizod lze přesně určit 24hodinovou dvoukanalovou pH-metrií s proximálním senzorem umístěným nad úroveň horního jícnového svěrače. Léčbu je potřeba zaměřit nejen na potlačení kyselosti pomocí inhibitorů protonové pumpy, ale také na snížení počtu refluxních epizod a snížení negativního působení pepsinu.

Klíčová slova: extraezofageální reflux, inhibitory protonové pumpy, pepsin, pH-metrie, refluxní laryngitida

SUMMARY

Extraesophageal reflux (EER) refers to the backflow of gastric and/or duodenal contents above the upper esophageal sphincter into the pharynx and upper respiratory tract. EER is considered to be one of the factors that cause, promote or aggravate inflammation in the pharynx and upper respiratory tract. It has been reported to be associated with posterior laryngitis, vocal fold granulomas, globus pharyngeus, excessive mucus production, frequent throat cleaning, subglottic and/or tracheal stenosis, poorly controlled asthma and paroxysmal cough. The pathophysiology of EER has recently been found to differ in many aspects from that of gastroesophageal reflux disease. Pepsin as well as weakly acid reflux episodes play an important role. EER diagnosis is difficult: it is based on patient medical history, direct laryngeal examination, and therapeutic trial with proton pump inhibitors. The number of EER episodes can be determined by 24-hour pH-monitoring, with the upper probe placed above the upper esophageal sphincter. The treatment should be focused not only on acid suppression using proton pump inhibitors but also on reducing the number of reflux episodes and minimizing the negative effect of pepsin.

Key words: extraesophageal reflux, proton pump inhibitors, pepsin, pH-monitoring, reflux laryngitis

Úvod

I když byly první informace o možné souvislosti gastroezofageálního refluxu s některými ORL nemocemi publikovány již před více než 30 lety, většina otorinolaryngologů, ale i specialistů jiných odborností se možným vztahem

refluxu a nemocí dýchacích a horních polykacích cest začala zabývat až v posledních letech. Na reflux je stále více pomýšleno jako na možnou příčinu pacientových obtíží a při běžném ORL vyšetření jsou stále častěji cíleně vyhledávány jeho možné projevy. Stejně tak se zcela běžnou stává i léčba stavů s refluxem souvisejících.

Tab. 1: Nemoci a symptomy, v jejichž v patogenezi se předpokládá podíl EER

Lokalizace	Nemoc/symptom
Hrtan	zadní (refluxní) laryngitida granulomy hlasivek laryngospasmus funkční dysfonie, chrapt subglotická stenóza pokašlávání
Průdušnice, trachea, plíce	záchvatovitý kašel špatně kontrolované asthma bronchiale
Hltan	globus pharyngeus chronická faryngitida, zahlenění hyperplazie kořene jazyka obstrukční sleep apnoe/hypopnoe
Další zvažované lokalizace (dutina nosní, paranazální dutiny, středouší)	chronická rinosinusitida sekretorická otitida

Extraezofageální reflux (EER) je dnes považován za možnou příčinu, resp. kofaktor v etiopatogenezi některých příznaků a nemocí, o které jsme do souvislosti s refluxem dříve nedávali. V ORL oblasti jde například o zadní laryngitidu (refluxní laryngitida), globus pharyngeus, ale i chronickou rinosinusitidu či sekretorickou chronickou otitidu. V oblasti dolních dýchacích cest pak jde např. kašel či tzv. obtížně ovlivnitelné astma. Extraezofageální reflux se vyskytuje nepochybně podstatně častěji, než jsme se domnívali. Odhaduje se např., že chronický kašel má souvislost s EER asi ve 20 %.

Cílem článku je podat základní přehled o extraezofageálním refluxu a jeho projevech v ORL oblasti, diagnostických a léčebných možnostech EER.

Kazuistiky a komentář

Kazuistika 1 – 40letý pacient, nekuřák, pracující jako manažer si stěžoval na půl roku trvající neproduktivní záchvatovitý kašel, který se v noci zmenšoval nebo nebyl vůbec přítomen. Stěžoval si i na občasné škrábání v krku. Negoval alergii, občas trpěl pálením žáhy, nepravidelně užíval Anacid. Při ORL vyšetření zjištěny změny v hrtanu typické pro refluxní „zadní“ laryngitidu. Po léčbě inhibitory protonové pumpy došlo k vymizení subjektivních potíží i změn na sliznici hrtanu.

Kazuistika 2 – 59letá žena byla vyšetřena pro několikaměsíční pocit knedlíku v krku. Potíže začaly chřipkou, zpočátku kašlala, později kašel ustal. Je alergická na pyly, pálení žáhy nemá. První vyšetření proběhlo v ORL ambulanci. Zjištěny lehce oteklé sliznice nosu, nález v hrtanu a hltanu v normě. Po léčbě inhibitory protonové pumpy a režimových opatřeních došlo k vymizení potíží.

Pozn.: Podobný nález může (ale nemusí) souviset s EER, je třeba však na něj při neúspěchu antialergické léčby také myslet.

Extraezofageální reflux

Extraezofageální reflux (EER) je stav, kdy dochází k průniku refluxátu nad úroveň horního jícnového

Tab. 2: Gastroezofageální reflux – základní pojmy

- Gastroezofageální reflux (GER) označuje návrat (duodeno)gastrického obsahu do jícnu. GER se vyskytuje i u zdravých lidí, a pokud nezpůsobuje žádné příznaky ani histologické změny sliznice jícnu, označuje se jako fyziologický GER.
- Gastroezofageální refluxní choroba (GERD) – v důsledku návratu (duodeno)gastrického obsahu do jícnu dochází k rozvoji klinických obtíží a/nebo morfologických změn sliznice jícnu.
- Extraezofageální reflux (EER) – dochází k průniku refluxátu nad úroveň horního jícnového svěrače – do oblastí horních cest dýchacích a polykacích.

svěrače, tedy do hltanu a horních cest dýchacích (hrtan, trachea, paranazální dutiny, středouší) (1). Občasné epizody EER jsou fyziologické, pokud však EER způsobuje obtíže nebo slizniční změny, lze jej označit jako patologický EER. V současnosti se patologický EER považuje za jeden z faktorů, které v menší či větší míře vyvolává, udržuje nebo zhoršuje zánětlivé procesy hltanu a horních cest dýchacích (tab. 1, 2). Nejčastěji je EER dáván do souvislosti se zadní (syn. refluxní) laryngitidou, granulomy hlasivek, globus pharyngeus, zahleněním, častým odkašláváním, subglotickou a tracheální stenózou, těžko ovlivnitelným asthma bronchiale a záchvatovitým kašlem (1,2).

Patofyziologie, rozdíly mezi extraezofageálním refluxem a refluxní nemocí jícnu

V posledních letech bylo zjištěno, že patofyziologie EER se v mnoha ohledech liší od patofyziologie refluxní nemoci jícnu. Nejpodstatnější jsou tato zjištění:

- sliznice hypofaryngu, hrtanu a dalších částí dýchacích cest je mnohem citlivější na složky refluxátu ve srovnání se sliznicí jícnu, z čehož vyplývá, že i malý počet refluxů může způsobit výrazné změny (3);
- samotná „kyselost“ není nejdůležitějším patogenetickým faktorem v průběhu EER, negativně působí i slabě kyselá extraezofageální refluxní epizody (pH > 4,0) (4);
- významnou roli v poškození sliznic zastává pepsin, který si zachovává svou stabilitu a aktivitu i v průběhu slabě kyselých EER epizod (5);
- pro vznik extraezofageální refluxní epizody je mnohem významnější porucha funkce horního jícnového svěrače.

Z patofyziologického hlediska je zvažován i podíl hypotonie horního jícnového svěrače, slizniční změny horního jícnu, stres a přechodné relaxace svěrače (6). Z těchto zjištění vyplývá, že pokud je reflux pouze mírný, může projít jícnem směrem kranialním do oblasti hypofaryngu a hrtanu, aniž by způsobil v jícnu obtíže nebo slizniční změny (tab. 3). Tím lze vysvětlit, proč typický příznak refluxní nemoci jícnu, kterým je pálení žáhy, udává jen 5–15 % pacientů s EER (7). EER a refluxní nemoc jícnu jsou tedy dvě samostatné klinické jednotky, které se mohou vyskytovat buď samostatně, nebo současně (8).

prehledné články

Tab. 3: Přehled rozdílů mezi GERD a EER

	GERD	EER
Symptomy		
Pálení žáhy	++++	+
Chrapot, kašel, zahlenění, globus pharyngeus	+	++++
Klinické nálezy		
Ezofagitida	++++	+
Zánět hrtanu	+	++++
Výsledky vyšetřovacích metod		
Ezofagitida při gastrofibroskopii	++	+
Abnormální jícnová pH-metrie	++++	+
Abnormální faryngeální pH-metrie	+	+++
Abnormální doba luminální očisty jicnu	++++	+
Typ refluxu		
Noční reflux v poloze na zádech	+++	+
Denní reflux ve vzpřímené poloze	+	+++
Odpověď na léčbu		
Účinek úpravy diety a životního stylu	++	+
Inhibitory protonové pumpy 1x denně	+++	+
Inhibitory protonové pumpy 2x denně	++++	+++

Tab. 4: Dotazník Reflux symptom index podle Belafského. Pacient má za úlohu k jednotlivým problémům přiřadit číslo 0–5 podle toho, jak moc jej jednotlivé problémy obtěžovaly v posledních měsících. Pokud je součet bodového ohodnocení jednotlivých položek větší než 13, je velká pravděpodobnost, že obtíže jsou způsobeny extraezofageálním refluxem

Jak výrazně Vás obtěžovaly níže uvedené problémy v minulých měsících?	0 – žádné problémy					
	5 – závažné problémy					
Chrapot nebo jiný problém s hlasem	0	1	2	3	4	5
Časté pokašlávání, odkašlávání	0	1	2	3	4	5
Obtěžující zahlenění v krku	0	1	2	3	4	5
Obtížnější polykání tekuté či tuhé stravy	0	1	2	3	4	5
Pokašlávání při jídle nebo po ulehnutí	0	1	2	3	4	5
Pocity nedostatku vzduchu při nadechnutí	0	1	2	3	4	5
Obtěžující, těžko ovlivnitelný kašel	0	1	2	3	4	5
Pocit knedlíku v krku	0	1	2	3	4	5
Pálení žáhy nebo návrat potravy	0	1	2	3	4	5

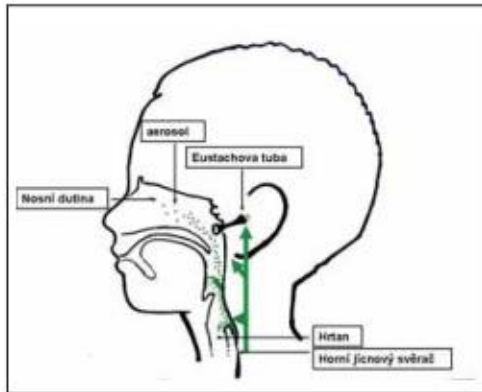
EER působí dvěma základními mechanismy, které se mohou kombinovat:

- *Chronické zánětlivé slizniční změny.* Chemický zánět sliznice způsobený EER může být hlavní příčinou problémů pacienta, často však EER „pouze“ snižuje lokální obranyschopnost, a bývá tak kofaktorem a udržovatelem zánětlivého procesu, který je podmíněn multifaktoriálně (k EER a infekčnímu zánětu se často přidružuje i alergický zánět a kouření).
- *Akutní reflexní reakce.* Podráždění sliznice refluxátem vyvolává okamžitou výraznou reflexní reakci ve formě záchvatovitěho kašle nebo laryngospazmu, v důsledku čehož dochází k traumatizaci sliznice a následnému zhoršování zánětlivých změn (3).

Příznaky EER

Příznaky EER jsou nespecifické, jejich intenzita kolísá a vyskytují se u různých pacientů v různé míře. Z didaktického hlediska můžeme pacienty s EER rozdělit podle projevů do tří základních skupin, které se mohou vzájemně kombinovat.

První skupinou jsou pacienti s maximem projevů v oblasti hypofaryngu a hrtanu, což se projevuje pokašláváním, zahleněním, chrapotem nebo vypadáváním hlasu a pocity cizího tělesa v krku (globus pharyngeus). Tyto problémy jsou většinou chronické, trvají několik měsíců a pacient bývá léčen antibiotiky bez výraznějšího efektu. Část pacientů také absoluuje alergologické vyšetření



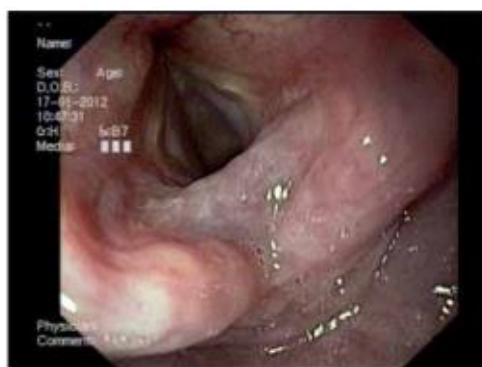Obr. 1: Cesty působení refluxu: tekutý refluxát (hltnan, hrtan, dolní dýchací cesty), aerosolový reflux (nosohltan, nosní průduchy a vedlejší nosní dutiny, střední ucho)

s negativním výsledkem. Někdy bývá doporučována i tonzilektomie. Jen malá část pacientů udává pálení žáhy. Pacienti jsou většinou léčeni v ORL ambulancích.

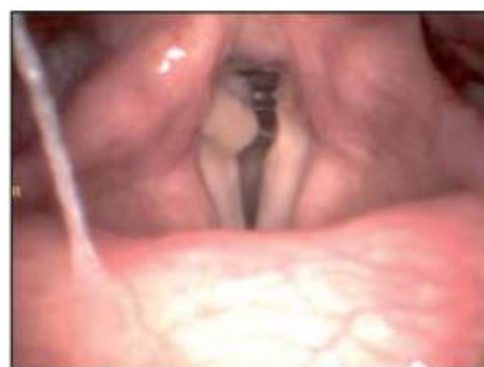Druhou skupinou jsou pacienti s maximem projevů v oblasti hrtanu, trachey a bronchů, což se projevuje častým záchvatovitým kašlem, opakujícími se laryngospasmy nebo špatně kontrolovatelným asthma bronchiale. Tito pacienti jsou často léčeni v plicních ambulancích a v chorobopise mají uvedeny různé formy asthma bronchiale.

Třetí skupinou jsou pacienti s maximem projevů v hltanu a dutině ústní (faryngitidy, pálení jazyka, zápach z dutiny ústní, povleklý jazyk, kazivost zubů a další). Tyto pacienty nejčastěji ošetřují stomatologové nebo obvodní lékaři.

První představu o tom, zda se na potížích pacienta podílí také EER, lze získat pomocí dotazníku Reflux symptom index, který vypracoval Belafský (tab. 4). Pokud je celkové skóre vyšší než 13, je přítomnost EER pravděpodobná (9,10).



Obr. 2: Refluxní laryngitida – hypertrofie zadní komisury



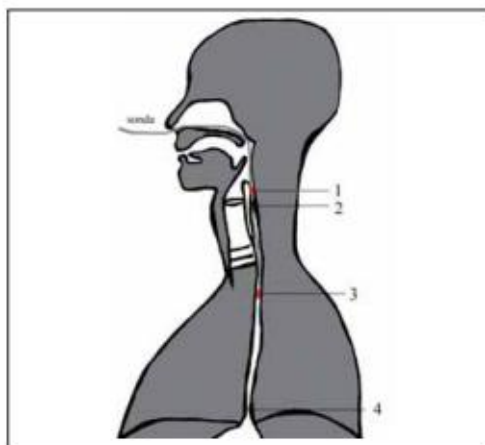
Obr. 3: Granulom hlasivky

Diagnostika

Diagnostika EER je obtížná, důvodem je komplikovaná patofyziologie a to, že příznaky EER jsou nespecifické, v čase kolísají a existuje rozdílná vnímavost pacientů ke složkám refluxátu. Jednoduchý a vysoce senzitivní test k průkaz EER zatím neexistuje.

V diagnostice EER lze kromě anamnézy využít následující vyšetření:

- **Přímé vyšetření hrtanu** (laryngoskopie) na ORL – nejčastěji je přítomná hypertrofie nebo zarudnutí zadní komisury, zarudnutí arytenoidních výběžků, difúzní otok hrtanu a pseudosulcus (obr. 1) (1,9).
- **Diagnosticko-terapeutický test** – spočívá v zahájení léčby inhibitory protonové pumpy (IPP; omeprazol, lansoprazol, pantoprazol a další) v dávce 2krát denně nalačno, která je podávána po dobu 3–6 měsíců. Tato dávka je vyšší a test trvá déle, než je tomu u diagnosticko-terapeutického testu používaného gastroenterology u refluxní nemoci jícnu (důvodem je větší citlivost sliznic hypofaryngu a horních cest dýchacích k refluxátu) (1).
- **24hodinová dvoukanálová pH-metrie** – představuje dosud zlatý standard v diagnostice kyselých extraesofageálních refluxních epizod. Je dobře tolerována většinou pacientů a její senzitivita se pohybuje kolem 85 %. Metodika provádění pH-metrického vyšetření k průkazu EER se podstatně liší od pH-metrie prováděné gastroenterology. Pro průkaz EER je důležité prokázat refluxní epizody dostávající se až nad úroveň horního jícnového svěrače. Proximální senzor dvoukanálové sondy bývá proto umístěn nad úroveň horního jícnového svěrače (obr. 2, 3, 4) (1,2,8).
- **Ezofagogastroskopie** – není nutné ji standardně provádět u všech pacientů se suspektním EER. Zcela jistě by měla být provedena u pacientů s varovnými příznaky refluxní nemoci jícnu (dysfagie, odynofagie, hubnutí, anémie, hemateméza, meléna), u pacientů, kteří nereagují dostatečně na léčbu, nebo u nejasných stavů (11).



Obr. 4: Lokalizace senzorů pH-metrické sondy při vyšetření extraesofageálního refluxu dvoukanálovou pH-metrií: 1 – proximální senzor sondy umístěný nad horní jícnový svěrač, 2 – horní jícnový svěrač, 3 – distální senzor sondy 15 cm pod horním senzorem, 4 – dolní jícnový svěrač.

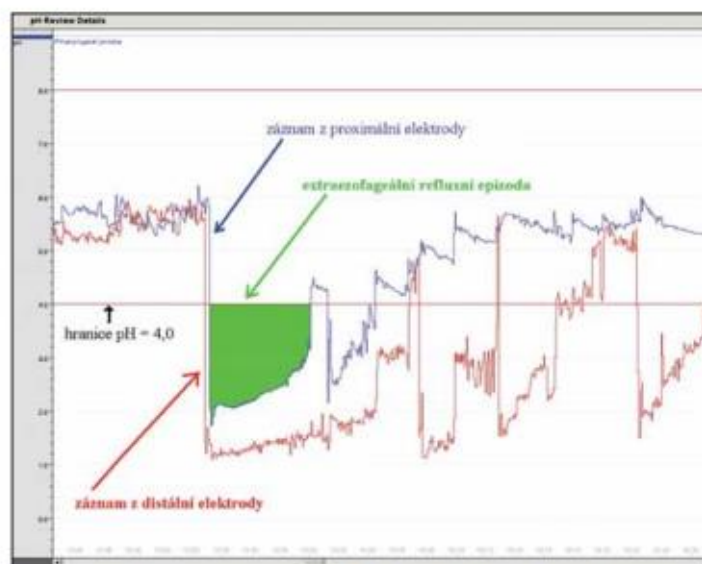
Dalšími moderními metodami používanými v diagnostice EER jsou:

- *Kombinace jícnové impedance a pH-metrie.* V porovnání s pH-metrií je jejím přínosem diagnostika i slabě kyselých či zásaditých refluxů a také rozlišení refluxátu (tekutina, vzduch) (12,13). V blízké budoucnosti se impedancmetrie stane standardem ve vyšetřování EER (obr. 5).

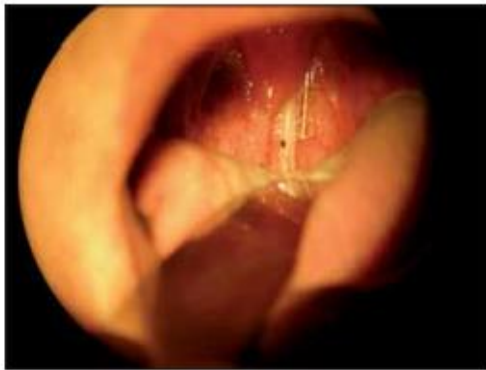- *Měření pH v oblasti orofaryngu – Restech Dx systém.* Tento systém představuje zařízení k měření pH v oblasti hltanu. Senzor vysoce citlivé antimonové sondy je umístěn na špičce 1,5 mm tlustého katétru, který je zaveden nosem do úrovně uvuly (obr. 6). Na ochranu proti vyschnutí mu postačuje kondenzace vydechaného vzduchu. Vysoká citlivost zařízení umožňuje měřit nejen pH tekutiny, ale i drobných kapek aerosolu. Protože katétr není zaveden do jícnu, vyšetření toleruje více pacientů v porovnání s tradiční pH-metrií jícnu. Byla již vypracována i normativní data u bezpříznakové skupiny pacientů a stanoveny patologické hodnoty, jejich korelaci s problémy pacientů bude nicméně nutné ověřit ještě v dalších studiích (14,15).
- *Detekce pepsinu – Peptest.* Pomocí Peptestu je možné detekovat pepsin v různých vzorcích (sliny, sputum, středoušní tekutina a jiné) (16).

Léčba

- *Režimová a dietní opatření:* jsou stejná jako u refluxní nemoci jícnu a představují podstatnou součást léčby (tab. 5).
- *Inhibitory protonové pumpy* (omeprazol, lansoprazol, pantoprazol a další) představují v současnosti zlatý standard v léčbě EER. Léčba musí být pravidelná a dostatečně dlouhá (3–6 měsíců) a v dostatečné dávce (2krát denně). Zásadní je správné užívání IPP, tzn. nalačno, 30–60 minut před jídlem (17,18).
- *Suspenze alginátu:* navazuje pepsin a žlučové kyseliny ze žaludečního sekretu, čímž se vysvětluje pozitivní účinek u pacientů s EER (19,20).



Obr. 5: Extraesofageální refluxní epizoda zaznamenaná při 24hodinové dvoukanálové pH-metrii s proximálním senzorem umístěným nad úroveň horního jícnového svěrače.



Obr. 6: Dx-pH sonda (Restech) – pohled do hltanu. Senzor Dx-pH sondy (Restech) k měření pH ve vydechaném vzduchu je zaveden nosem do úrovně měkkého patra, vedle něj paralelně nosem zavedená sonda standardní pH-metrie. Restech je pacienty lépe snášen, protože není zapotřebí sondu zavádět až do jícnu.

Tab. 5: Dietní a režimová opatření u pacientů s GERD a EER

Vyvarujte se čokolády a pití kávy
Vyhnete se tučným jídlům
Jezte častěji menší porce
Nejezte před spaním ani v noci
Spěte s mírně zvýšenou horní polovinou těla
Snižte nadváhu
Vzdejte se alkoholu
Přestaňte kouřit
Nenoste těsné oblečení
Vyhýbejte se velké námaze
Vyhnete se stresu

- **Prokinetika:** snižují počet refluxů (zvýší tonus dolního jícnového svěrače, zintenzivní peristaltiku a zvýší vyprazdňování žaludku).
- **Hlasová reedukace a kognitivně behaviorální léčba:** jejichž cílem je snížit napětí a stres.
- **Fyzioterapie bránice** – porucha funkce bránice je jedním z důležitých faktorů, který negativně ovlivňuje funkci dolního jícnového svěrače. Fyzioterapie bránice proto nejspíše v budoucnu bude hrát v léčbě RCHJ stále významnější roli.
- **Fundoplikace:** lze ji zvážit u pacientů s přetrvávajícími výraznými symptomy (18).
- **Příčiny neúspěšné léčby:** Protože nízká compliance je nejčastější příčinou „neúčinnosti“ léčby EER, je velmi důležité pacienta důkladně poučit o nutnosti pravidelného a správného užívání předepsané medikace. Nejčastější příčinou špatné compliance je pacientova nedůvěra v to, že jeho problémy jsou způsobeny EER („nepálí mě žába, nemám reflux“). Vysvětlení rozdílů mezi EER a refluxní nemocí jícnu je proto zcela zásadní.

Budoucnost léčby EER – ovlivňování pepsinu

Zjištění, že pepsin hraje podstatnou roli v patogenezi EER, vede výzkumná centra k hledání vhodného léku, který by jeho škodlivé působení snížil. Bylo již zjištěno, že pepsin se do buněk dostává receptory zprostředkovanou endocytózou. V případě detekce tohoto receptoru by bylo možné vytvořit antagonistu receptoru, který by bránil vstupu pepsinu do buněk. Dalšími možnostmi by mohla být léčba pomocí inhibitorů pepsinu, jejichž vývoj také probíhá (3).

Závěr

Výzkum extraezofageálního refluxu v posledních letech odhalil významné odlišnosti od refluxní nemoci jícnu. Bylo zjištěno, že sliznice hypofaryngu, hrtanu a dalších částí dýchacích cest je mnohem citlivější na složky refluxátu v porovnání se sliznicí jícnu a poškodit ji mohou i slabě kyselé epizody (nebo i lehce zásadité epizody) a zejména pepsin. Přesná diagnostika EER a především určení podílu EER na obtížích pacienta jsou stále problematické. Zlatým standardem v diagnostice EER zatím zůstává 24hodinová dvoukanalová pH-metrie s umístěním proximálního senzoru nad úroveň horního jícnového svěrače. Zkvalitnění diagnostiky lze očekávat zavedením nových diagnostických metod do klinické praxe (kombinace jícnové impedance a pH-metrie, měření v oblasti orofaryngu – Restech systém, diagnostika pepsinu). Léčbu je třeba zaměřit nejen na potlačení kyselosti, ale také na snížení počtu refluxních epizod a snížení negativního působení pepsinu.

Práce je podpořena Výzkumným záměrem IGA MZ ČR NT 13500 a Institucionální podporou Ministerstva zdravotnictví č. 1 RVO FNOs/2012.

LITERATURA

1. Zeleník K, Komínek P, Stárek I et al. Extraezofageální reflux (1. část). Epidemiologie, patofyziologie a diagnostika. Otorinolaryngologie a Foniatrie (Praha) 2008; 57:143-150.
2. Koufman JA. Laryngopharyngeal reflux 2002: A new paradigm of airway disease. Ear, Nose & Throat Journal, 2002; 81, 9: 2-6.
3. Johnson N, Wells CW, Samuels TL et al. Pepsin in nonacidic refluxate can damage hypopharyngeal epithelial cells. Ann Otol rhinol laryngol 2000; 118:677-685.

prehledné články

- Samuels TL, Johnston N. Pepsin as a causal agent of inflammation during nonacidic reflux. *Otolaryngol head neck Surg* 2009; 141:559-563.
- Johnston N, Dettmar PW, Bishwokarma B et al. Activity/stability of human pepsin: implications for reflux attributed laryngeal disease. *Laryngoscope*, 2007; 117, s. 1036-1039.
- Cook IJ. Clinical disorders of the upper esophageal sphincter. *GI Motility online* [online]. c2006, [cit. 2008-02-11]. Dostupné z <<http://www.nature.com/gimo/contents/pt1/full/gimo37.html>> .
- Sataloff RT, Castell DO, Katz PO, Sataloff DM. Reflux laryngitis and related disorders. Third edition. Plural Publishing, 2006; 171 s.
- Koufman JA. Laryngopharyngeal reflux is different from classic gastroesophageal reflux disease. *Ear, Nose & Throat Journal*, 2002; 81, 9, s. 7-9.
- Belafsky CP, Postma GN, Amin RM, Koufman JM. Symptoms and findings of laryngopharyngeal reflux. *Ear, Nose & Throat Journal*, 2002; 81, 9, s. 10-13.
- Belafsky CP, Postma GN, Koufman JM. The validity and reliability of the reflux finding score. *Laryngoscope*, 201, 111, s. 1313-1317.
- Lukáš K et al. Refluxní choroba jícnu. Druhé vydání. Nakladatelství Karolinum, Praha, 2003; 209 s.
- Dolina J, Kala Z, Prokešová J et al. Nové možnosti v diagnostice refluxní nemoci jícnu. *Čes a Slov Gastroent a Hepatol* 2009; 63:186-190.
- Conchillo JM, Smout AJ. Review article: intraesophageal impedance monitoring for the assessment of bolus transit and gastroesophageal reflux. *Aliment Pharmacol Ther* 2008; 29:3-14.
- Wiener GJ, Tsukashima R, Kelly C et al. Oropharyngeal pH monitoring for the detection of liquid and aerosolized supragastric reflux. *J. Voice* 2009; 23:498-504.
- Ayazi S, Lipham JC, Hagen JA et al. A new technique for measurement of pharyngeal pH: normal values and discriminating pH threshold. *J gastrointest Surg* 2009; 13:1422-1429.
- Strugala V, Dettmar PW, Morice AH. Detection of the pepsin in sputum and exhaled breath condensate: could it be a useful marker for reflux-related respiratory disease? *Gastroenterology* 2009; 5(Suppl 1)?S1895.
- Postma GN, Johnson JF, Koufman JA. Treatment of laryngopharyngeal reflux. *Ear, Nose & Throat Journal*, 2002; 81, 9, s. 24-26.
- Zeleník K, Komínek P, Stárek I et al. Extraesofageální reflux (2. část): ORL manifestace a léčba. *Otorinolaryng. A Foniat.* 2008; 57:151-158.
- Strugala A, Avis J, Joliffe IG et al. The role of an alginate suspension on pepsin and bile acids-key aggressors in the gastric refluxate. Does this have implications for the treatment of gastroesophageal reflux disease? *J. Pharm Pharmacol* 2009; 266:243-251.
- Smit CF, Tan J, Devriese PP et al. Ambulatory pH measurements at the upper esophageal sphincter. *Laryngoscope* 1998; 08:299-302.
- Zeleník K, Čáp P, Chlumský J, Vítek P et al. Mimojícenné projevy refluxní nemoci. Havlíčkův Brod: Tobías. V tisku.

*doc. MUDr. Pavel Komínek, Ph.D., MBA
ORL klinika FN Ostrava
17. listopadu 1790
708 00 Ostrava
e-mail: pavel.kominek@fno.cz*


Příloha 8: STANIKOVA, L., R. WALDEROVA, D. JANCATOVA, M. FORMANEK, K. ZELENIK a Pavel KOMINEK. Comparison of narrow band imaging and the Storz Professional Image Enhancement System for detection of laryngeal and hypopharyngeal pathologies. *European Archives of Oto-Rhino-Laryngology* [online]. 2018, 275(7), 1819–1825. ISSN 0937-4477. Dostupné z: doi:10.1007/s00405-018-4987-3. (IF 2018 = 1,750; Q2)

European Archives of Oto-Rhino-Laryngology (2018) 275:1819–1825
https://doi.org/10.1007/s00405-018-4987-3

LARYNGOLOGY



Comparison of narrow band imaging and the Storz Professional Image Enhancement System for detection of laryngeal and hypopharyngeal pathologies

L. Staníková^{1,2} · R. Walderová¹ · D. Jančatová^{1,2} · M. Formánek^{1,2} · K. Zeleník^{1,2} · Pavel Komínek^{1,2} 

Received: 2 March 2018 / Accepted: 26 April 2018 / Published online: 30 April 2018
© Springer-Verlag GmbH Germany, part of Springer Nature 2018

Abstract

Objective The aim of this study was to compare narrow band imaging (NBI) endoscopy and Storz Professional Image Enhancement System (SPIES) in observing epithelial and/or subepithelial microvascular irregularities and pathologies.

Methods A total of 73 patients with laryngeal or hypopharyngeal lesions were investigated using high-definition NBI endoscopy preoperatively in local anesthesia and using SPIES system intraoperatively in general anesthesia from August 2016 to October 2017. Superficial vascular structures were classified preoperatively (NBI) and intraoperatively (SPIES) according to descriptive guidelines of vascular changes by Arens. All lesions were endoscopically evaluated and divided according to the histological examination into four groups (A—benign lesions, B—recurrent respiratory papillomatosis, C—low-grade dysplasia, D—high-grade dysplasia, carcinoma in situ or invasive squamous cell carcinoma), and results were compared with NBI and SPIES optical biopsy.

Results Benign lesions (polyps, cysts, chronic inflammation, hyperkeratosis) were histologically confirmed in 26/73 (35.6%) cases and identified by NBI in 20/26 lesions (76.9%) and in 20/26 cases (76.9%) by SPIES, respectively. Recurrent respiratory papillomatosis was confirmed in 16/73 (21.9%) and detected in 15/16 cases (93.8%) by NBI and in 16/16 cases (100.0%) by SPIES. Low-grade dysplasia (mild and moderate dysplasia) was histologically detected in 7/73 patients (9.6%) and accurately identified by NBI in 6/7 (85.7%) and by SPIES in 6/7 (85.7%) cases, respectively. Histopathological features of severe dysplasia, carcinoma in situ or invasive squamous cell carcinoma were detected in 24/73 (32.9%) patients. According to the NBI endoscopy the suspected vascular neoangiogenesis was recognized in 19/24 cases (79.2%) and in 18/24 cases (75.0%) using SPIES endoscopy. Sensitivity and specificity of NBI endoscopy and SPIES system in correct prediction of histological diagnosis of already detected lesions were 83.0 and 98.0% and 86.0 and 96.0%, respectively. Results of NBI/SPIES endoscopy and histopathological features of laryngeal and hypopharyngeal lesions were compared and the level of agreement was 81.43%, kappa index $\kappa=0.7428$ (95% CI 0.682–0.832) ($p<0.001$) by NBI endoscopy and 81.16%, kappa index $\kappa=0.7379$ (95% CI 0.638–0.880) ($p<0.001$) by SPIES endoscopy, respectively. The agreement was confirmed as substantial and strong. Level of agreement of both endoscopic methods was 92.54%, kappa index $\kappa=0.8965$ (95% CI 0.877–0.954) ($p<0.001$), agreement was confirmed as almost perfect. Between NBI and SPIES endoscopic imaging methods is no significant differentiation.

Conclusion Both methods, NBI endoscopy and SPIES system, are comparable in detection and analysis of superficial neoangiogenesis, typical for benign lesion and for precancerous or cancerous changes in larynx and hypopharynx.

Keywords Precancerous lesion · Squamous cell carcinoma of larynx · Narrow band imaging · SPIES · Endoscopy

✉ Pavel Komínek
pavel.kominek@fno.cz

¹ Department of Otorhinolaryngology and Head and Neck Surgery, University Hospital Ostrava, 17. listopadu 1790, 708 52 Ostrava, Czech Republic

² Department of Craniofacial Surgery, Faculty of Medicine, University of Ostrava, Ostrava, Czech Republic

Introduction

Precancerous and cancerous lesions of the larynx and hypopharynx manifest significant neoangiogenesis as epithelial and subepithelial microvascular changes that can be detected by image-enhanced-endoscopy, such as autofluorescence, contact endoscopy with vital tissue staining, and

more recently, narrow band imaging (NBI) [1] or the Storz Professional Image Enhancement system (SPIES) [2].

NBI (Olympus Corporation, Tokyo, Japan) has a wide application in otorhinolaryngology (ENT) for preoperative and perioperative workup [3–5] and is effective for the follow-up of patients with ENT cancer after surgical treatment and/or chemoradiotherapy [6, 7].

SPIES (Karl Storz, Tuttlingen, Germany) is a new digital technique used to improve endoscopic visual–digital reprocessing, based on the spectral separation of the record within a high-definition camera system. SPIES enhances the appearance of the mucosal surface, and the epithelial vascular architecture is characterized by five defined spectral ranges (Clara, Chroma, Clara + Chroma, Spectra A, and Spectra B) [2, 8].

The main target of analysis in these techniques is neoangiogenesis, and observation of thick dark spots within a well-demarcated brownish area with proliferation of dilated and abnormal intraepithelial capillary loops (IPCLs) is generally considered a hallmark of epithelial precancerous or neoplastic evolution on NBI [9]. With SPIES, there also can be significant vascular network changes identified, especially in the Clara + Chroma and Spectra A–B modes [2].

Although NBI has been used for years and its impact is established in epithelial pathologies, experience with SPIES is more limited, with few publications comparing both methods. The aim of this study thus was to investigate and compare the image quality of NBI and SPIES modalities on prehistologic *in vivo* diagnosis of laryngeal and hypopharyngeal pathologies.

Materials and methods

The study was approved by the institutional ethics committee and performed in accordance with the Declaration of Helsinki, good clinical practice, and applicable regulatory requirements. Informed written consent was obtained from all participants or a legal representative before initiation of any procedure.

Between 8/2016 and 10/2017 in the Department of Otorhinolaryngology and Head and Neck Surgery of University Hospital in Ostrava, 73 patients were examined at first by white light endoscopy or laryngoscopy for laryngeal or hypopharyngeal lesions (tumor, leukoplakia, recurrent respiratory papillomatosis (RRP), cyst, polyp, granuloma). All patients were symptomatic, especially they had hoarseness or other problems with voice. Recruited patients had either new, first-time evaluated lesion, or the previously diagnosed, chronic lesion (leukoplakia, RRP, granuloma), which was changed, enlarged and symptomatic. Patients with suspected lesions after radio- or chemoradiotherapy were excluded.

NBI and SPIES examination

Patients were investigated using a high-definition flexible endoscope with NBI endoscopy (Olympus Visera Elite system with an Olympus OTV-S190 camera head, Olympus ENF-VH 3.9 mm rhinolaryngovideoscope, and an OLYMPUS OEV-191H monitor; Olympus Medical System, Japan) under local anesthesia in an outpatient department. All patients also underwent direct laryngoscopy maximally 2–3 weeks after NBI endoscopy, and the microvascular patterns were evaluated using the Clara + Chroma and Spectra B modalities of the Storz Professional Image Enhancement System (IMAGE1 S™ camera platform with 30° rigid endoscope, Karl Storz, Tuttlingen, Germany), while ventilated via orotracheal intubation during the general anesthesia. Under endoscopic control, a target biopsy from the lesion was taken.

Evaluation of microvascular changes

Evaluation for neoangiogenesis was performed under NBI as well as SPIES endoscopy, and vascular patterns in the center and around the laryngeal or hypopharyngeal lesions were analyzed and classified according to descriptive guidelines of vascular changes by Arens et al. [10]. First, longitudinal (type I) and perpendicular vascular changes were characterized by three-dimensional perpendicular patterns, and the appearance of vascular loops was noted (types II–IV). In addition, every lesion was assigned to one of the four types of vascular patterns (Table 1). The vascular patterns alone would have been insufficient for discriminating pathological lesions, so the vascular network also was assessed in connection with the surface mucosal changes and epithelial abnormalities (exophytic or ulcerative lesion, smooth or rough surface, solitary or multiple lesion, laterality) that could clarify the endoscopic diagnosis. Extensions of microvascular changes detected in endoscopic images were noted, as were the limitations (mucus, irritation, bleeding, orotracheal tube) of the endoscopic imaging.

The NBI examination and SPIES endoscopy were performed by three experienced otolaryngologists, who described all microvascular changes without awareness of histology or diagnosis. Type of vascular architecture and the extent of microvascular patterns were compared between methods.

Histological examination

The lesions were evaluated by histological examination, and the cases were categorized into four groups, as follows: benign lesions, such as polyps, cysts, chronic

Table 1 Overview of vascular changes in the center or surrounding area of the laryngeal and hypopharyngeal lesions (according to Arens)

Type	Description of vascular pattern
I	Longitudinal vascular changes Enlarged and static vessels Meandering, tortuous, or dilated vessels Convolute vessels Increased number of vessels or branches of vessels “Feeding” blood vessels
II	Perpendicular vascular changes Real vessel loops with a wide-angled turning point embedded in a three-dimensional warty structure
III	Enlarged and symmetric dot-like loops Abnormal IPCLs with narrow-angled turning points
IV	Abnormal worm-like vessels with spiral morphology and bizarre course

inflammation, and hyperkeratosis, and excluding RRP; RRP; low-grade dysplasia, i.e., mild and moderate dysplasia; and severe dysplasia, carcinoma in situ, or invasive squamous cell carcinoma. Results were compared with NBI and SPIES optical biopsy findings (Table 2).

Statistical analyses

The kappa index (κ) was used to evaluate the agreement of NBI or SPIES results with histopathology findings and agreement between endoscopic methods. The sensitivity and specificity were independently analyzed and reported with 95% confidence intervals (CIs). A *p* value of < 0.05 was considered statistically significant. Statistical analysis was performed using the Stata statistical package (version 13; Stata Press Publication, Texas, 2013).

Results

Seventy-three patients with lesions of the larynx and hypopharynx were enrolled. Of this group, 50 (68.5%) were male and 23 (31.5%) were female, and their average age was 51.2 years (range 5–81 years).

Correlation between histology and NBI or SPIES optical biopsy findings

Benign lesions were histologically confirmed in 26/73 (35.6%) of cases. Longitudinal vascular patterns (type I) in high-definition endoscopic images typical for benign lesions were detected in 20/26 (76.9%) lesions using NBI endoscopy and in 20/26 (76.9%) using SPIES endoscopy. Vascular changes of type III were detected in 5/26 (19.2%) cases by NBI and in 4/26 (15.4%) by SPIES, respectively (Fig. 1). With SPIES endoscopy, 1 of 26 lesions (3.8%) was identified as type IV IPCL. With both endoscopic methods, the vascular network was invisible in 1 (3.8%) case.

Table 2 Evaluation of lesions by NBI and SPIES endoscopy and comparison of endoscopic imaging with histopathologic readings

Type of vascular changes	Histological findings (<i>N</i> = 73)							
	Benign 26/73		Recurrent respiratory papillomatosis 16/73		Low-grade dysplasia 7/73		High-grade dysplasia/carcinoma in situ/invasive squamous cell carcinoma 24/73	
	NBI	SPIES	NBI	SPIES	NBI	SPIES	NBI	SPIES
I	20/26 (76.9%)	20/26 (76.9%)	0	0	3/7 (42.9%)	4/7 (57.1%)	1/24 (4.2%)	0
II	0	0	15/16 (93.8%)	16/16 (100%)	0	0	0	0
III	5/26 (19.2%)	4/26 (15.4%)	0	0	3/7 (42.9%)	2/7 (28.6%)	3/24 (12.5%)	3/24 (12.5%)
IV	0	1/26 (3.8%)	0	0	1/7 (14.3%)	1/7 (14.3%)	19/24 (79.2%)	18/24 (75.0%)
Impossible to evaluate	1/26 (3.8%)	1/26 (3.8%)	1/16 (6.2%)	0	0	0	1/24 (4.2%)	3/24 (12.5%)

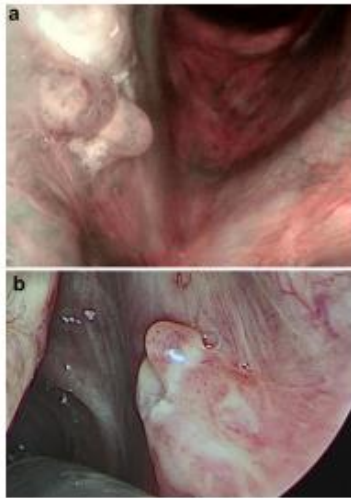


Fig. 1 Comparison of imaging of a tumor on the posterior third of the right vocal cord by NBI endoscopy (a) and SPIES endoscopy (b Spectra B mode). A perpendicular type III IPCL was recorded by both endoscopy methods on the surface of the tumor, and low-grade dysplasia was detected by histological examination

RRP was confirmed in 16/73 (21.9%) cases by histological examination. Perpendicular microvascular changes characteristic of RRP (type II) were imaged in 15/16 (93.8%) cases by NBI and in 16/16 (100.0%) by SPIES. In 1 of the 16 cases (6.2%), NBI evaluation was not possible because of irritation.

Low-grade dysplasia was detected by histological examination in 7/73 (9.6%) cases and accurately identified by NBI in 6/7 (85.7%) lesions: vascular type I in 3/7 (42.9%) and type III in 3/7 (42.9%) cases. With SPIES endoscopy, 6/7 (85.7%) lesions were recognized: vascular type I in 4/7 (57.1%) and type III in 2/7 (28.6%).

Histological features of severe dysplasia, carcinoma in situ, or invasive squamous cell carcinoma were detected in 24/73 (32.9%) patients. NBI identified neoplastic neoangiogenesis (type IV) in 19/24 (79.2%) and SPIES in 18/24 (75.0%) cases (Fig. 2). In 3/24 (12.5%), lesions were described by NBI as vascular type III, 1/24 (4.2%) as vascular type I, and 1/24 (4.2%) as unclear. In 3/24 (12.5%), lesions were assessed by SPIES as vascular type III. Epithelial vascular changes were not assessable by SPIES endoscopy in 3/24 (12.5%) cases because of tumor bleeding or endotracheal tube position during general anesthesia.

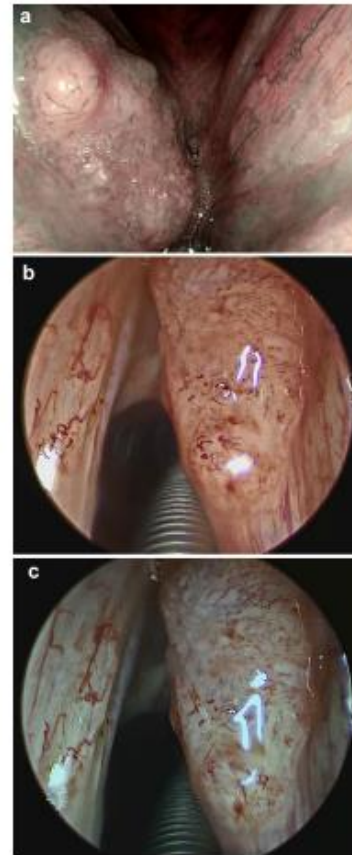


Fig. 2 Comparison of imaging of the tumor on the right vocal cord by NBI endoscopy (a) and SPIES endoscopy (b Clara+Chroma mode; c Spectra B mode). A pathological perpendicular type VI IPCL on the vocal cord was recorded by both endoscopy methods, and squamous cell carcinoma was confirmed by histological examination

Statistical analysis

Results of NBI/SPIES endoscopy and histopathological features of laryngeal and hypopharyngeal lesions were compared. The level of agreement between NBI and histological assessment was 81.43% ($\kappa=0.7428$; 95% CI 0.682–0.832; $p<0.001$); for SPIES and histological assessment, the agreement was 81.16% ($\kappa=0.7379$; 95% CI 0.638–0.880; $p<0.001$). The agreement in both cases was confirmed as substantial and strong. The level of agreement between the endoscopic methods was 92.54% ($\kappa=0.8965$; 95% CI 0.877–0.954; $p<0.001$), which was

near perfect. The two endoscopic imaging methods did not differ significantly from each other.

In the differentiation of non-malignant lesions (cyst, polyp, inflammation, hyperkeratosis, mild/moderate dysplasia) from malignant lesions (severe dysplasia, carcinoma in situ, invasive squamous cell carcinoma), the sensitivity and specificity of NBI endoscopy in prediction of histological diagnosis in white light detected lesions were 83.0% (95% CI 60–94) and 98.0% (95% CI 87–100), respectively; for SPIES, these values were 86.0% (95% CI 63–96) and 96.0% (95% CI 87–99), respectively. The positive and negative predictive values for NBI were 95 and 92%, respectively; for SPIES endoscopy, they were 90 and 94%.

A greater lesion extent and new lesions not visible in white light were detected in 16/73 (21.9%) cases with NBI endoscopy and in 15/73 (20.5%) cases with SPIES, respectively. The same demarcation of vascular changes with both endoscopic approaches was confirmed in 42/73 (57.5%) patients, with no significant difference.

Discussion

In recent decades, laryngeal and hypopharyngeal endoscopic methods and tools have improved, leading to earlier detection of not only epithelial, but also vascular changes [10–13]. A differentiated and structured assessment of superficial vascular patterns is important for developing a clear prognostic statement for benign and malignant laryngeal/hypopharyngeal diseases as well as for planning therapeutic strategies. In addition to normal white light endoscopy, among many other “biologic endoscopy” tools (e.g., autofluorescence, contact endoscopy with vital tissue staining, confocal endomicroscopy), NBI is increasingly preferred and recommended [14]. Although NBI endoscopy has been commonly used in the last decade, the first experiences with SPIES for assessment neoangiogenesis in ENT were published recently [2].

An integrated classification of epithelial microvascular changes in endoscopic imaging is not available, precluding a straightforward comparison NBI and SPIES. The first used classification described only the character of changes in capillary loop patterns in laryngeal tumors with NBI endoscopy [15]. This classification primarily applied a rigid schedule of such vascular changes correlated with their histopathologic nature and seemed insufficient for achieving the best possible results or improving the potential of endoscopic “pre-histologic diagnosis.” Nevertheless, these authors reported a diagnostic accuracy of 90.4% (sensitivity, specificity, and positive predictive value were, respectively, 88.9, 93.2, and 90.9%) in detecting malignant lesions from carcinoma in situ to invasive carcinoma.

Arens et al. divided superficial vascular architecture in a quite simplistic and practical approach, through a

dichotomous distinction between benign (longitudinal vessels) and premalignant or malignant (perpendicular vessels) lesions [10]. This descriptive classification of vascular changes was created especially for vocal folds, but we used it in our study for evaluation of all laryngeal and hypopharyngeal lesions on NBI and SPIES endoscopy, in particular because of the lack of an accurate classification for vascular patterns on SPIES imaging.

For longitudinal vascular changes, the typical measures are the two dimensions of length and width. Detecting this type of vessel on NBI endoscopy is not difficult because the vascular network is localized very often on the smooth surface of the pathological lesion. In our study, benign lesions or low-grade dysplasia were confirmed in 23/24 (95.8%) lesions with longitudinal vessels by NBI, respectively in 24/24 (100.0%) cases with SPIES imaging.

Perpendicular vascular networks are characterized by the development of IPCLs. Analysis of IPCLs could be useful for differentiating the spectrum of laryngeal epithelium changes toward malignancy. The main problems have been noted in the evaluation of the narrow-angled turning loop under the still translucent epithelium arising from deeper layers of the larynx or hypopharynx, where the IPCLs can be recognized as small symmetric dots [10, 15]. These features could be characteristic of benign lesions or low-grade dysplasia, typical for hyperkeratosis or mild or moderate dysplasia [15], but sometimes, this appearance could imitate vascular changes of HPV-related RRP [10, 16].

With RRP, the capillary loops can be confirmed as the typical three-dimensional warty structure by means of endoscopy. They represent the vascular loop below the epithelium, which rises from the deeper layers of the mucosal membrane. Unlike precancerous lesions, these capillary loops are symmetrical and point-like. In addition to changes in the vessels, however, the surrounding tissue also is changed by the epithelial stimulus. Typical warty changes develop with RRP. These features, like the central capillary loop in each morula-like bulge, generally help to differentiate the papilloma from more severe dysplasia or a squamous cell carcinoma [17].

In our analysis, the typical three-dimensional appearance with symmetrical capillary loops generally with clear epithelial surface was considered RRP, and this “optical” biopsy was histologically confirmed in all cases. The same results were detected with both endoscopic methods. One pediatric patient was not clearly examined by NBI endoscopy under local anesthesia because of crying and moving during assessment.

Enlarged, bifurcated, and relatively symmetrical dot-like loops or dark brown spots were the main problems in the evaluation. In the first and most extended classification of laryngeal vascular patterns in NBI endoscopy, Ni et al. described this appearance of vascular changes as benign

because low-grade dysplasia was more frequently observed in those lesions [15]. Arens et al. declared that in the carcinogenic process, the vascular loops become increasingly spiral [10, 12]. Emiliani et al. [8] noted an impact of the Clara + Chroma modality for detecting dark spots on SPIES endoscopy because of increased brightness and color contrast. We detected dot-like loops mostly on the smooth surface of laryngeal or hypopharyngeal lesions, in some cases in the surroundings of the granuloma or leukoplakia. Laryngeal leukoplakia is considered a precancerous lesion with quite variable macroscopic appearance under white-light endoscopy. NBI endoscopy significantly improves detection of malignant potential of leukoplakia during optical biopsy [18]. Dot-like loops correlated with mild or moderate dysplasia in 8/11 (72.7%) of NBI findings and in 6/9 (66.7%) cases of SPIES endoscopy, respectively. High-grade dysplasia or squamous cell carcinoma was confirmed histologically in the remaining lesions with detection of dot-like IPCLs on the rough surface and in one case, in the ulcerative lesion.

The growth of epithelial tumors leads to escalated disorderliness of vascular microarchitecture, which is observed in practice as changes in the IPCL arrangement, diameter, and shape and as a loss of regularity [10]. Collapse of the microvascular architecture can be frequently observed, and the abnormal dot-like vascular changes occur typically in the periphery of the exophytic as well as ulcerative areas of the tumor [10, 16]. On the background of those macroscopic features, irregular IPCLs with spiral morphology and a bizarre course and high-grade dysplasia or squamous cell carcinoma were confirmed by pathologists in 19/20 (95.0%) cases detected by NBI and 18/20 (90.0%) cases on SPIES endoscopy, especially with the Spectra A–B modality. Spectra A and B use different color filter settings that allow for better contrast between tissues. Emiliani et al. reported that the image quality of Spectra A and B has a worse score compared to white light because digital postprocessing manipulation may decrease image quality [8]. In our study, however, the accuracy rate using Spectra A and B was similar to that with NBI. Regardless, visualization of the vascular network was most difficult in those lesions. Using NBI endoscopy with local anesthesia, the lesions were very often covered hyperkeratosis or mucus; on the other hand, during SPIES endoscopy with general anesthesia, all patients were intubated, and brittle tissue was mostly damaged and bled. This last factor limited correct analysis of vascular changes characteristic for squamous cell carcinoma by NBI endoscopy in one case and by SPIES endoscopy in three.

The aim of our study was to compare outcomes of two different endoscopic systems in “optical biopsy.” This paper does not evaluate NBI or SPIES as a screening tool, but emphasizes the impact of endoscopic methods for clinical examination. Both methods seem to be effective and with approximately similar accuracy to histological results,

especially in recognition of benign lesions, including RRP or low-grade dysplasia. Detection of vascular IPCLs typical for benign laryngeal or hypopharyngeal pathologies mostly on the smooth epithelium was often easier than analysis of IPCLs on a rough and irregular tumor surface. In both endoscopic imaging modalities, the evaluation of dot-like loops presented the main problem of interpretation of prehistological diagnosis. Next steps should involve a focus on this type of vascular change in the context of the laryngeal and hypopharyngeal surface.

For examination by NBI or SPIES system, it is necessary to use endoscopic tower, camera head and flexible or rigid endoscope. The price of this equipment is quite similar in both systems; however, it could be different in each country. The costs of NBI and SPIES technology are also comparable.

Conclusion

Both the NBI videoendoscopy and SPIES endoscopy methods are comparable in detection and analysis of superficial neoangiogenesis that is typical for benign lesions and also for precancerous or cancerous changes.

Acknowledgements The authors would like to thank MSc. Ing. Hana Tomášková, Ph.D., from the Institute of Epidemiology and Public Health, Medical Faculty of the Ostrava University, Czech Republic, for help with statistical analysis.

Funding This paper was supported by the Ministry of Health, Czech Republic, Conceptual Development of Research Organization, MH CZ-DRO-FNOs/2017.

Compliance with ethical standards

Research involving human participants and/or animals All procedures performed in studies involving human participants were in accordance with the ethical standards of the institutional and/or national research committee and with the 1964 Helsinki Declaration and its later amendments or comparable ethical standards. Informed consent was obtained from all individual participants included in the study.

Conflict of interest The authors declare that there is no actual or potential conflict of interest in relation to this article. No benefits in any form have been received or will be received from a commercial party related directly or indirectly to the subject of this article.

References

1. Piazza C, Dessouky O, Peretti G, Cocco D, De Benedetto L, Nicolai P (2008) Narrow-band imaging: a new tool for evaluation of head and neck squamous cell carcinomas. Review of the literature. *Acta Otorhinolaryngol Ital* 28:49–54

2. Puxeddu R, Sionis S, Gerosa C, Carta F (2015) Enhanced contact endoscopy for the detection of neoangiogenesis in tumors of larynx and hypopharynx. *Laryngoscope* 125:1600–1606
3. Piazza C, Cocco D, De Benedetto L, Del Bon F, Nicolai P, Peretti G (2010) Narrow band imaging and high definition television in the assessment of laryngeal cancer: a prospective study on 279 patients. *Eur Arch Otorhinolaryngol* 267(3):409–414
4. Watanabe A, Taniguchi M, Tsujie H, Hosokawa M, Fujita M, Sasaki S (2009) The value of narrow band imaging for early detection of laryngeal cancer. *Eur Arch Otorhinolaryngol* 266(7):1017–1023
5. Staníková L, Kučová H, Walderová R, Zeleník K, Šatanková J, Komínek P (2015) Value of narrow band imaging (NBI) in early diagnosis of laryngeal cancer. *Klin Onkol* 28(2):116–120
6. Zábrodský M, Lukeš P, Lukešová E, Bouček J, Plzák J (2014) The role of narrow band imaging in the detection of recurrent laryngeal and hypopharyngeal cancer after curative radiotherapy. *Biomed Res Int*. <https://doi.org/10.1155/2014/175398> (article ID 175398, Epub 30 Jun 2014)
7. Piazza C, Cocco D, De Benedetto L, Del Bon F, Nicolai P, Peretti G (2010) Role of narrow-band imaging and high-definition television in the surveillance of head and neck squamous cell cancer after chemo- and/or radiotherapy. *Eur Arch Otorhinolaryngol* 267(9):1423–1428
8. Emiliani E, Talso M, Baghdadi M, Barreiro A, Orosa A, Servian P, Gavrilo P, Proietti S, Traxer O (2017) Evaluation of the Spies™ modalities image quality. *Int Braz J Urol* 43:476–480
9. Lin YC, Wang WH, Lee KF (2012) Value of narrow band imaging endoscopy in early mucosal head and neck cancer. *Head Neck* 34(11):1574–1579
10. Arens C, Piazza C, Andrea M, Dikkers FG, Tjon Pian Gi REA, Voigt-Zimmermann Z, Peretti G (2016) Proposal for a descriptive guideline of vascular changes in lesions of the vocal folds by the committee on endoscopic laryngeal imaging of the European Laryngological Society. *Eur Arch Otorhinolaryngol* 273(5):1207–1214
11. Voigt-Zimmermann S, Arens C (2014) Vascular lesions of vocal folds—part 1: horizontal vascular lesions. *Laryngo Rhino Otol* 93(1):1–12
12. Arens C, Glanz H, Voigt-Zimmermann S (2015) Vascular lesions of vocal folds—part 2: vertical vascular lesions. *Laryngo Rhino Otol* 94(11):738–744
13. Stevens SM, Johnson EA, Pfau PR, Dailey SH (2015) Visual evaluation of the larynx and hypopharynx during esophagogastroduodenoscopy: a safety and feasibility study. *Surg Endosc* 29:1209–1215
14. Piazza C, Del Bon F, Peretti G, Nicolai P (2012) Narrow band imaging in endoscopic evaluation of the larynx. *Curr Opin Otolaryngol Head Neck Surg* 20(6):472–476
15. Ni XG, He S, Xu ZG, Gao L, Lu N, Yuan Z, Lai SQ, Zhang JM, Yi JL, Wang WL, Zhang L, Li XY, Wang GQ (2011) Endoscopic diagnosis of laryngeal cancer and precancerous lesions by narrow band imaging. *J Laryngol Otol* 125(3):288–296
16. Lukeš P, Zábrodský M, Lukešová E, Chovanec M, Astl J, Betka J, Plzák J (2014) The role of NBI HDTV magnifying endoscopy in the prehistologic diagnosis of laryngeal papillomatosis and spinocellular cancer. *Biomed Res Int*. <https://doi.org/10.1155/2014/285486> (article ID 285486, Epub 17 Jun 2014)
17. Arens C, Betz C, Kraft M, Voigt-Zimmermann S (2017) Narrow band imaging for early diagnosis of epithelial dysplasia and microinvasive tumors in the upper aerodigestive tract. *HNO* 65(Suppl 1):S5–S12. <https://doi.org/10.1007/s00106-016-0284-x>
18. Staníková L, Šatanková J, Kučová H, Walderová R, Zeleník K, Komínek P (2017) The role of narrow-band imaging (NBI) endoscopy in optical biopsy of vocal cord leukoplakia. *Eur Arch Otorhinolaryngol* 274(1):355–359. <https://doi.org/10.1007/s00405-016-4244-6> (Epub 2016 Aug 11)

Příloha 9: STANIKOVA, Lucia, Martin FORMANEK, Pavel HURNIK, Peter KANTOR, Pavel KOMINEK a Karol ZELENIK. Diagnosis of Laryngeal Pemphigus Vulgaris Can Be Facilitated Using Advanced Endoscopic Methods. *Medicina-Lithuania* [online]. 2021, 57(7), 686. ISSN 1010-660X. Dostupné z: doi:10.3390/medicina57070686. (IF 2020 = 2,430; Q2)



Communication

Diagnosis of Laryngeal Pemphigus Vulgaris Can Be Facilitated Using Advanced Endoscopic Methods

Lucia Staníková¹, Martin Formánek^{1,2}, Pavel Hurník³, Peter Kántor^{1,2}, Pavel Komínek^{1,2} and Karol Zeleník^{1,2,*}

- ¹ Department of Otorhinolaryngology and Head and Neck Surgery, University Hospital Ostrava, 17. Listopadu 1790, 70800 Ostrava, Czech Republic; lucia.stanikova@fno.cz (L.S.); martin.formanek@fno.cz (M.F.); peter.kantor@fno.cz (P.K.); pavel.kominek@fno.cz (P.K.)
 - ² Department of Craniofacial Surgery, Faculty of Medicine, University of Ostrava, Syllabova 19, 70300 Ostrava, Czech Republic
 - ³ Department of Pathology, University Hospital Ostrava, 17. listopadu 1790, 70800 Ostrava, Czech Republic; pavel.hurnik@fno.cz
- * Correspondence: karol.zelenik@fno.cz

Abstract: *Background:* Isolated laryngeal pemphigus vulgaris (LPV) is rare; however, early diagnosis is crucial in determining its course and prognosis. This paper aims to describe mucosal vascular changes typical for LPV using advanced endoscopic methods, which include Narrow Band Imaging (NBI), IMAGE1-S video-endoscopy and enhanced contact endoscopy (ECE). *Materials and Methods:* Retrospective analysis of all laryngeal mucosal lesion examined using advanced endoscopic methods during 2018–2020 at tertiary hospital was performed. *Results:* Videolaryngoscopy examination records of 278 patients with laryngeal mucosal lesions were analyzed; three of them were diagnosed with LPV. Epithelial vascularization of LPV included specific pattern. Intraepithelial papillary capillary loops were symmetrically stratified and were organized into “contour-like lines”. This specific vascularization associated with LPV were different from other laryngeal mucosal pathologies. *Conclusions:* Using advanced endoscopic methods supports early diagnosis of LPV and accelerate the diagnosis and treatment.

Keywords: pemphigus vulgaris; larynx; Narrow Band Imaging (NBI); IMAGE1-S; enhanced contact endoscopy (ECE)



Citation: Staníková, L.; Formánek, M.; Hurník, P.; Kántor, P.; Komínek, P.; Zeleník, K. Diagnosis of Laryngeal Pemphigus Vulgaris Can Be Facilitated Using Advanced Endoscopic Methods. *Medicina* 2021, 57, 686. <https://doi.org/10.3390/medicina57070686>

Academic Editors: Sylvia Hsu and Kiran Motaparthy

Received: 17 June 2021

Accepted: 4 July 2021

Published: 6 July 2021

Publisher's Note: MDPI stays neutral with regard to jurisdictional claims in published maps and institutional affiliations.



Copyright: © 2021 by the authors. Licensee MDPI, Basel, Switzerland. This article is an open access article distributed under the terms and conditions of the Creative Commons Attribution (CC BY) license (<https://creativecommons.org/licenses/by/4.0/>).

1. Introduction

Pemphigus comprises a group of autoimmune blistering diseases with skin and mucosal manifestations. Pemphigus vulgaris (PV) is a mucocutaneous disease that presents as enanthemas and erosions, typically in the oral cavity. Other mucosal surfaces are less frequently involved [1]. Exfoliating blisters are painful, can bleed, and in severe cases, they can lead to rapid weight loss. Pemphigus may have an idiopathic origin, or in some cases may be a drug-induced reaction [2]. Rarely, particularly in patients with lymphoproliferative disorders (mostly non-Hodgkin lymphoma and chronic lymphocytic leukemia), PV is considered a paraneoplastic manifestation [1].

PV with primary laryngeal involvement and without other mucosal or skin lesions is extremely rare; to date, only a very limited number of case series and case reports have been published on this manifestation [3–8]. Laryngeal mucosal lesions, like leukoplakia and erythroplakia, typically arouse suspicion of a precancerous or cancerous lesion. Laryngeal pemphigus vulgaris (LPV) is not typically considered first in a differential diagnosis, although early diagnosis and treatment affect its course and prognosis.

It has been acknowledged that advanced endoscopy methods, like narrow band imaging (NBI), IMAGE1-S™ video-endoscopy and enhanced contact endoscopy (ECE), can facilitate the pre-histological diagnosis of mucosal lesions [9–18]. However, to date, no

study has described a vascular pattern typical of LPV. Therefore, this short communication aimed to describe the vascular pattern typical of LPV and discuss differences from other laryngeal pathologies.

2. Materials and Methods

Retrospective analysis of all flexible videolaryngoscopy examination records performed with aim to evaluate laryngeal mucosal lesions during 2018 to 2020 period was performed. After flexible videolaryngoscopy, all patients underwent microlaryngoscopy with excision of mucosal lesion and its histopathology examinations. Patients with diagnosed LPV were selected and their videolaryngoscopy examination records (including advanced endoscopy methods) were compared with other findings to determine if vascular pattern of LPV differs or not.

3. Results

Videolaryngoscopy examination records of 278 patients with laryngeal mucosal lesions were analyzed; 3 of them were diagnosed with LPV (Figure 1).

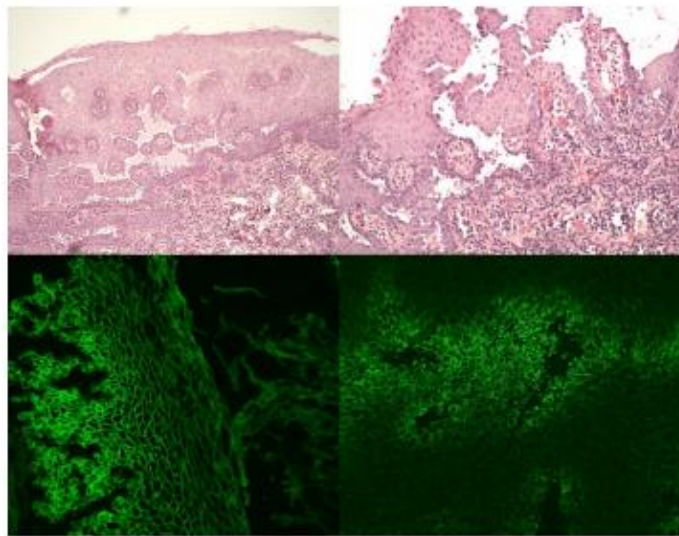


Figure 1. Histopathology and direct immunofluorescence of laryngeal pemphigus vulgaris specimens. Upper left—suprabasilar acantholytic blister with intraepithelial suprabasilar clefting; HE stain, 100× magnification. Upper right—suprabasilar acantholysis and plasma cell infiltrate among villous-like projections of lamina propria, covered by a few layers of epithelium; HE stain, 200× magnification. Lower left—intercellular linear deposition of IgG in direct immunofluorescence, DIF IgG, 200× magnification. Lower right—intercellular granular deposition of C3 in direct immunofluorescence, DIF C3, 200× magnification.

Epithelial vascularization of mucosal lesions in patients with LPV included specific pattern. LPV manifested as flat lesions that rise slightly above the mucosal surface. The surface of LPV lesions was partly coated with different thicknesses of leukoplakia. In areas of little or no leukoplakia, intraepithelial papillary capillary loops (IPCLs), symmetrically stratified and organized into contour-like lines, were observed with advanced endoscopic imaging (NBI, IMAGE1-S). IPCLs were very thin and short, and they ran towards the surface. They appeared as small brown spots, symmetrically distributed, aligned in regular rows and without clear boundaries. The overall picture resembles a “contour line map”

(Figures 2–4). This appearance is very specific and was not observed in other laryngeal pathologies (laryngeal cancer, dysplastic changes, papillomatosis, polyps etc.) in our group of patients. Enhanced contact endoscopy (ECE) revealed these changes even more precisely (Figure 5).

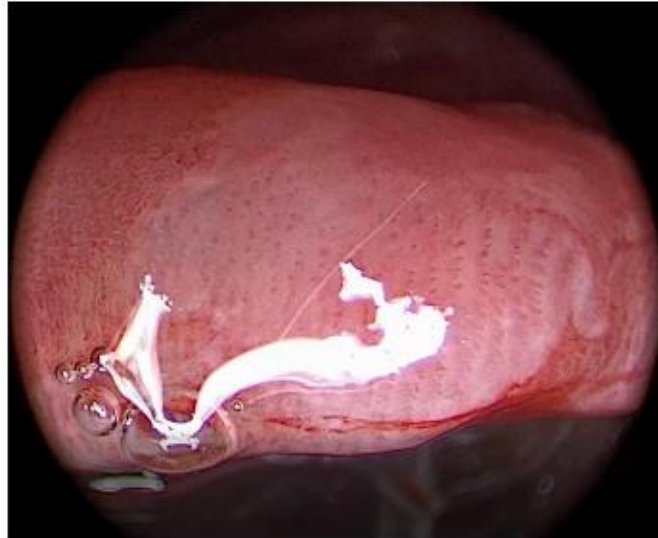

Figure 2. Patient 1, epiglottis. Typical endoscopic picture of laryngeal pemphigus vulgaris during laryngoscopy using IMAGE1-S, Clara + Chroma video-endoscopy. The overall picture resembles a “contour line map”.

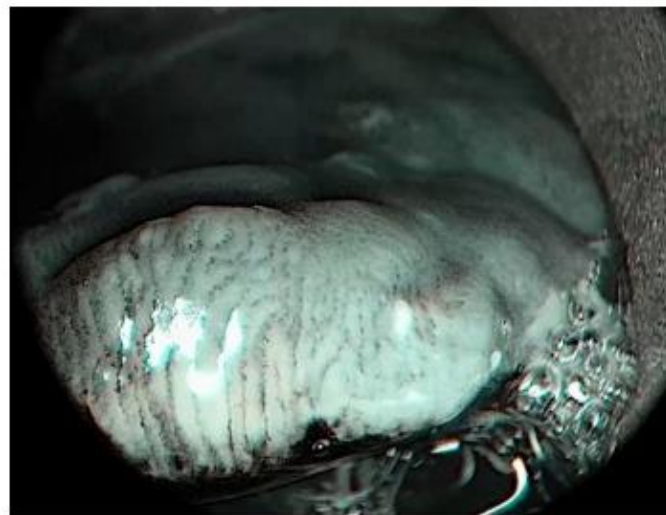


Figure 3. Patient 2, epiglottis. Epiglottis affected by laryngeal pemphigus vulgaris, imaged with IMAGE1-S, SPECTRA A mode. Intraepithelial papillary capillary loops (IPCLs) organized into contour lines are more accentuated with SPECTRA A modality.

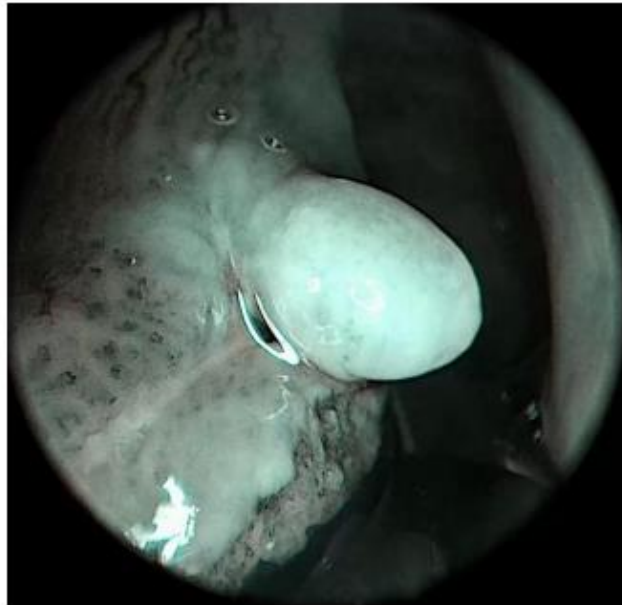


Figure 4. Patient 3, left vocal cord, posterior part. Laryngeal pemphigus vulgaris manifested as exophytic lesion covered with leukoplakia. Posteriorly to the exophytic lesion typical “contour line map” picture imaged with IMAGE1-S, SPECTRA A mode is present.

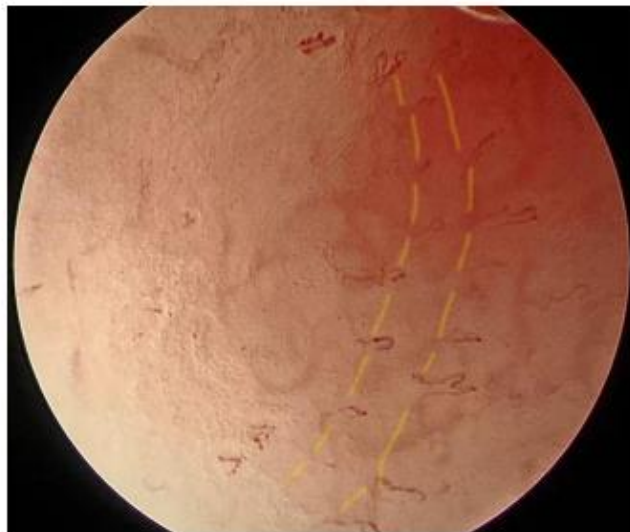


Figure 5. Epiglottis of patient 2 with laryngeal PV imaged with enhanced contact endoscopy (ECE), Clara + Chroma mode, 60× magnification. Very thin, short IPCLs are visible; they arise from the underlying vasculature and run toward the surface; they are symmetrically distributed and strictly stratified into regular rows (marked with yellow lines).

4. Discussion

Laryngeal mucosal lesions have broad differential diagnosis; it extends from chronic laryngitis, on one end, to invasive cancer, on the other end. Because LPV is rare, typical signs that can distinguish LPV from other pathologies might be overlooked. However, modern advanced endoscopic methods enable more precise visualization of vascular changes and can be used in “prehistological diagnostics”. Our observations suggest that the mucosal changes visible using advanced endoscopic methods and described above as a “contour line map” are quite indicative of LPV.

Main differential diagnosis of LPV include highly dysplastic lesions, laryngeal cancer, and papillomatosis. Indeed, the signs of malignant transformation in epithelial capillaries include irregular IPCL arrangements, asymmetric capillary courses, and increasing numbers and diameters of branching vessels [12,13,19–21]. The papilloma vascularization is typically characterized by irregular shapes and calibers, and IPCLs that course with regular exophytic papillae with central vessels [11]. However, these features are not present in PV lesions.

LPV vascularization resembles the benign, more than the malignant type of vascularization. PV vascularization best corresponds to Type III of the new Ni classification system [18]. The only sign that might lead us to consider malignancy is the presence of perpendicular vessels. However, the type of vessels and the typical “contour line map” pattern should indicate a diagnosis of LPV.

Using of advanced endoscopic methods (NBI, IMAGE1-S, ECE) to assess mucosal lesions is analogy to using modern dermoscopy and capillaroscopy techniques to assess tumorous, inflammatory, and rheumatological skin pathologies [22,23].

From the clinical point of view, it is important to mention that LPV lesions localized in the larynx can cause deterioration of airway patency [24]. Therefore, LPV should be included in the differential diagnosis in case of upper respiratory obstruction.

This report has certain shortcomings. Because no one patient from our group was diagnosed with pemphigoid, we could not provide differential diagnosis of LPV and pemphigoid. Moreover, we could not identify any report about vascular patten of pemphigoid described using advanced endoscopic methods in the current literature. Moreover, future studies are needed to explore this topic. Because LPV is a rare disease, multi-institutional cooperation is necessary to obtain more robust data on the subject.

5. Conclusions

Advanced endoscopic methods can facilitate distinguishing LPV from other, more common entities that occur in the larynx, particularly cancerous lesions. LPV can be identified by a typical “contour line map” pattern. Suspicion of LPV can accelerate the diagnostic process and treatment.

Author Contributions: Conceptualization, L.S., K.Z., and P.K. (Pavel Komínek) methodology, L.S., M.F., and P.K. (Peter Kántor); formal analysis, P.K. (Pavel Komínek), P.H., and L.S.; writing—original draft preparation, L.S. and M.F.; writing—review and editing, K.Z., funding acquisition, P.K. (Peter Kántor). All authors have read and agreed to the published version of the manuscript.

Funding: Supported by MH CZ—DRO—FNOs/2020.

Institutional Review Board Statement: The retrospective study was conducted according to the guidelines of the Declaration of Helsinki and approved by the Ethics Committee of University Hospital Ostrava (protocol code—135/2021, date of approval—25 March 2021).

Informed Consent Statement: Patient consent was waived due to retrospective nature of the study and using unidentifiable pictures.

Data Availability Statement: The data presented in this study are available on request from the corresponding author.

Conflicts of Interest: The authors declare no conflict of interest.

References

- Schmidt, E.; Kasperkiewicz, M.; Joly, P. Pemphigus. *Lancet* **2019**, *394*, 882–894. [\[CrossRef\]](#)
- Palleria, C.; Bennardo, L.; Dastoli, S.; Iannone, L.F.; Silvestri, M.; Manti, A.; Nisticò, S.P.; Russo, E.; De Sarro, G. Angiotensin-converting-enzyme inhibitors and angiotensin II receptor blockers induced pemphigus: A case series and literature review. *Dermatol. Ther.* **2019**, *32*, e12748. [\[CrossRef\]](#)
- Kavala, M.; Altıntaş, S.; Kocaturk, E.; Zindanci, İ.; Can, B.; Ruhi, Ç.; Turkoglu, Z. Ear, nose and throat involvement in patients with pemphigus vulgaris: Correlation with severity, phenotype and disease activity. *J. Eur. Acad. Dermatol. Venereol.* **2011**, *25*, 1324–1327. [\[CrossRef\]](#) [\[PubMed\]](#)
- España, A.; Fernández, S.; Del Olmo, J.; Marquina, M.; Pretel, M.; Ruba, D.; Sánchez-Ibarrola, A. Ear, nose and throat manifestations in pemphigus vulgaris. *Br. J. Dermatol.* **2007**, *156*, 733–737. [\[CrossRef\]](#) [\[PubMed\]](#)
- Vasiliou, A.; Nikolopoulos, T.P.; Manolopoulos, L.; Yiotakis, J. Laryngeal pemphigus without skin manifestations and review of the literature. *Eur. Arch. Otorhinolaryngol.* **2006**, *264*, 509–512. [\[CrossRef\]](#) [\[PubMed\]](#)
- Hale, E.K.; Bystyn, J.C. Laryngeal and nasal involvement in pemphigus vulgaris. *J. Am. Acad. Dermatol.* **2001**, *44*, 609–611. [\[CrossRef\]](#)
- Wallner, L.J.; Alexander, R.W. Pemphigus of the larynx. *Laryngoscope* **1964**, *74*, 575–586. [\[CrossRef\]](#)
- Obregon, G. Pemphigus of the larynx. *Ann. Otol. Rhinol. Laryngol.* **1957**, *66*, 649–655. [\[CrossRef\]](#)
- Ni, X.-G.; He, S.; Xu, Z.-G.; Gao, L.; Lu, N.; Yuan, Z.; Lai, S.-Q.; Zhang, Y.-M.; Yi, J.-L.; Wang, X.-L.; et al. Endoscopic diagnosis of laryngeal cancer and precancerous lesions by narrow band imaging. *J. Laryngol. Otol.* **2010**, *125*, 288–296. [\[CrossRef\]](#)
- Rzepakowska, A.; Sielska-Badurek, E.; Żurek, M.; Osuch-Wójcikiewicz, E.; Niemczyk, K. Narrow band imaging for risk stratification of glottic cancer within leukoplakia. *Head Neck* **2018**, *40*, 2149–2154. [\[CrossRef\]](#) [\[PubMed\]](#)
- Staníková, L.; Walderová, R.; Jančatová, D.; Formanek, M.; Zeleník, K.; Komínek, P. Comparison of narrow band imaging and the Storz Professional Image Enhancement System for detection of laryngeal and hypopharyngeal pathologies. *Eur. Arch. Oto-Rhino-Laryngol.* **2018**, *275*, 1819–1825. [\[CrossRef\]](#)
- Lukeš, P.; Zabrodsky, M.; Lukesova, E.; Chovanec, M.; Astl, J.; Betka, J.A.; Plizák, J. The Role of NBI HDTV Magnifying Endoscopy in the Prehistologic Diagnosis of Laryngeal Papillomatosis and Spinocellular Cancer. *BioMed Res. Int.* **2014**, *2014*, 1–7. [\[CrossRef\]](#) [\[PubMed\]](#)
- Puxeddu, R.; Sionis, S.; Gerosa, C.; Carta, F. Enhanced contact endoscopy for the detection of neoangiogenesis in tumors of the larynx and hypopharynx. *Laryngoscope* **2015**, *125*, 1600–1606. [\[CrossRef\]](#)
- Shoffel-Havakuk, H.; Lahav, Y.; Meidan, B.; Haimovich, Y.; Warman, M.; Haiin, M.; Hamzany, Y.; Brodsky, A.; Landau-Zemer, T.; Halperin, D. Does narrow band imaging improve preoperative detection of glottic malignancy? A matched comparison study. *Laryngoscope* **2017**, *127*, 894–899. [\[CrossRef\]](#) [\[PubMed\]](#)
- Ohki, M.; Kikuchi, S.; Ohata, A.; Sugiki, T.; Kitano, Y.; Yamada, M. Oral, Pharyngeal and Laryngeal Lesions in Mucous Membrane Pemphigoid and Usefulness of Narrow Band Imaging. *Otolaryngol. Res. Rev.* **2017**, *1*, 4–8.
- Di Pietro, M.; Palleschi, G.M.; Barzocchi, M.; Locatello, L.G.; Ninu, M.B. A case of laryngeal mucous membrane pemphigoid possibly triggered by radiotherapy. *Indian J. Dermatol.* **2020**, *65*, 546–547. [\[CrossRef\]](#)
- Staníková, L.; Šatanková, J.; Kučová, H.; Walderová, R.; Zeleník, K.; Komínek, P. The role of narrow-band imaging (NBI) endoscopy in optical biopsy of vocal cord leukoplakia. *Eur. Arch. Oto-Rhino-Laryngol.* **2017**, *274*, 355–359. [\[CrossRef\]](#)
- Klimza, H.; Jackowska, J.; Tokarski, M.; Piersiala, K.; Wierzbicka, M. Narrow band imaging (NBI) for improving the assessment of vocal fold leukoplakia and overcoming the umbrella effect. *PLoS ONE* **2017**, *12*, e0180590. [\[CrossRef\]](#) [\[PubMed\]](#)
- Ni, X.; Zhu, J.-Q.; Zhang, Q.-Q.; Zhang, B.-G.; Wang, G.-Q. Diagnosis of vocal cord leukoplakia: The role of a novel narrow band imaging endoscopic classification. *Laryngoscope* **2019**, *129*, 429–434. [\[CrossRef\]](#)
- Arens, C.; Piazza, C.; Andrea, M.; Dikkers, F.G.; Tjon Pian Gi, R.E.A.; Voigt-Zimmermann, Z.; Peretti, G. Proposal for a descriptive guideline of vascular changes in lesions of the vocal folds by the committee on endoscopic laryngeal imaging of the European Laryngological Society. *Eur. Arch. Otorhinolaryngol.* **2016**, *73*, 1207–1214. [\[CrossRef\]](#) [\[PubMed\]](#)
- Mehlum, C.S.; Rosenberg, T.; Dyrvig, A.-K.; Groentved, A.M.; Kjaergaard, T.; Godballe, C. Can the Ni classification of vessels predict neoplasia? A systematic review and meta-analysis. *Laryngoscope* **2018**, *128*, 168–176. [\[CrossRef\]](#) [\[PubMed\]](#)
- Sgouros, D.; Apalla, Z.; Ioannides, D.; Katoulis, A.; Rigopoulos, D.; Sotiriou, E.; Stratigos, A.; Vakirlis, E.; Lallas, A. Dermoscopy of Common Inflammatory Disorders. *Dermatol. Clin.* **2018**, *36*, 359–368. [\[CrossRef\]](#) [\[PubMed\]](#)
- Ingegnoli, F.; Smith, V.; Sulli, A.; Cutolo, M.; Francesca, I.; Vanessa, S.; Alberto, S.; Maurizio, C. Capillaroscopy in Routine Diagnostics: Potentials and Limitations. *Curr. Rheumatol. Rev.* **2018**, *14*, 5–11. [\[CrossRef\]](#) [\[PubMed\]](#)
- Gregoriou, S.; Koutsoukou, X.A.; Panayotides, I.; Theodoropoulos, K.; Loumou, P.; Prikas, K.; Katoulis, A.; Rigopoulos, D. Pemphigus vulgaris of the epiglottis successfully treated with rituximab. *J. Eur. Acad. Dermatol. Venereol.* **2015**, *29*, 1845–1846. [\[CrossRef\]](#)

Příloha 10: MASAROVA, M., J. SEKO, M. PLASEK, M. FORMANEK, O. JOR, V. NOVAK, P. KOMINEK a P. MATOUSEK. Význam spánkové endoskopie při titraci přetlakové ventilace – první výsledky. Ceska a Slovenska Neurologie a Neurochirurgie [online]. 2021, 84(2), 183–187. ISSN 1210-7859. Dostupné z: doi:10.48095/cccsnn2021183 (IF 2020 = 0,350; Q4)

doi: 10.48095/cccsnn2021183

Význam spánkové endoskopie při titraci přetlakové ventilace – první výsledky

The role of drug-induced sleep endoscopy for positive airway pressure titration – initial results

Souhrn

Cíť Cílem práce bylo sledovat vliv přetlakové ventilace (positive airway pressure; PAP) na jednotlivá místa obstrukce při léky navozené spánkové endoskopii horních dýchacích cest (HDC), hodnotit, při kterém tlaku dochází k vymizení/zhoršení obstrukce, a objasnit případné důvody možné intolerance PAP. **Soubor a metodika:** V období od 6/2018 do 12/2020 byla provedena zkouška PAP při spánkové endoskopii u 20 pacientů s obstrukční spánkovou apnoí bez předchozí terapie. V průběhu vyšetření byla identifikována místa obstrukce v HDC. Bylo hodnoceno, jak se rozdílný tlak nastavený při PAP odráží na chování HDC, na jejich roztažení či kolapsu vedoucím k jejich obstrukci. Sledování bylo zahájeno při tlaku 6 hPa, postupně byl tlak skokově zvyšován po 2 hPa v rozmezí 6–18 hPa. Každý tlak byl aplikován minimálně 20 s. Nálezy byly hodnoceny pomocí klasifikace VOTE dle Keziriana a vzájemně porovnány. **Výsledky:** Nejlepší efekt PAP byl pozorován v případě předozadní obstrukce v oblasti měkkého patra, průměrný otevírací tlak byl 11,2 hPa. U laterolaterální obstrukce orofaryngu byl průměrný otevírací tlak 12 hPa. PAP neměl efekt u 8/20 pacientů, 6x z důvodu koncentrické nebo laterolaterální obstrukce měkkého patra 2x u kolapsu epiglottis. U kolabující epiglottis PAP neuvolňuje dýchací cesty, protože se zvyšujícím se tlakem PAP dochází ke zhoršení obstrukce a nasávání epiglottis na zadní stěnu hltanu. **Závěr:** Léky navozená spánková endoskopie HDC s PAP je jednoduché a snadno proveditelné vyšetření, pomocí kterého lze snížit intoleranci PAP (např. při kolapsu epiglottis) a tím optimalizovat léčbu. Předpokládáme lepší complianci přetlakového přístroje u pacientů, kteří jsou k této léčbě indikováni.

Abstract

Aim: The aim of the work was to monitor the effect of positive airway pressure (PAP) on the particular sites of obstruction during the drug-induced sleep endoscopy to evaluate at which pressure the obstruction disappears/worsens and to clarify possible reasons for PAP intolerance. **Materials and Methods:** In the period from 6/2018 to 12/2020, a PAP test was performed during the drug-induced sleep endoscopy in 20 patients with obstructive sleep apnea without previous therapy. During the examination, sites of obstruction in the upper respiratory tract were identified. It was evaluated how the different pressure set during PAP ventilation reflects on the behaviour of the upper respiratory tract, and on its expansion or collapse leading to its obstruction. Monitoring was started at a pressure of 6 hPa, and gradually the pressure was increased stepwise by 2 hPa in the range from 6 to 18 hPa. Each pressure was applied for a minimum of 20 s. The findings were evaluated using the VOTE classification according to Kezirian and compared with each other. **Results:** The best effect of PAP was observed in the case of anteroposterior obstruction in the soft palate area, where the average opening pressure was 11.2 hPa. For laterolateral oropharyngeal obstruction, the average opening pressure was 12 hPa. PAP had no effect in 8/20 patients, 6 times due to concentric or laterolateral obstruction of the soft palate, and twice due to the collapse of the epiglottis. In the collapsing epiglottis, PAP ventilation does not relax the airways, because with increasing PAP pressure, the obstruction and suction of the epiglottis on the posterior wall of the pharynx worsens. **Conclusion:** Drug-induced sleep endoscopy of the upper airways with PAP is a simple and easy-to-perform examination which can reduce PAP intolerance (e.g., in the event of an epiglottis collapse) and thus optimize the treatment. We assume better compliance of the pressure device in patients who are indicated for this treatment.

Redakční rada potvrzuje, že rukopis práce splnil ICMJE kritéria pro publikace zaslané do biomedicínských časopisů.
The Editorial Board declares that the manuscript met the ICMJE "uniform requirements" for biomedical papers.

M. Masárová^{1,2}, J. Seko¹,
M. Plášek^{1,2}, M. Formánek^{1,2},
O. Jor³, V. Novák⁴, P. Komínek^{1,2},
P. Matoušek^{1,2}

¹Klinika otorinolaryngologie a chirurgie hlavy a krku LF OU a FN Ostrava

²Katedra kraniofaciálních oborů, LF OU, Ostrava

³Klinika anesteziologie, resuscitace a intenzivní medicíny FN Ostrava

⁴Centrum pro poruchy spánku a bdění – spánková laboratoř, Oddělení dětské neurologie, FN Ostrava



MUDr. Petr Matoušek, Ph.D.
Klinika otorinolaryngologie
a chirurgie hlavy a krku
LF OU a FN Ostrava
17. listopadu 1790/5
708 00 Ostrava
e-mail: petr.matousek@fno.cz

Přijato k recenzii: 10. 2. 2021

Přijato do tisku: 16. 3. 2021

Klíčová slova

léky navozená spánková endoskopie – obstrukční spánková apnoe – flexibilní endoskopie – přetlaková ventilace

Key words

drug-induced sleep endoscopy – obstructive sleep apnea – flexible endoscopy – positive airway pressure

Úvod

Flexibilní endoskopie horních dýchacích cest (HDC) v léky navozeném spánku (drug-induced sleep endoscopy; DISE) představuje v současnosti hlavní diagnostickou metodu k identifikaci míst obstrukce u pacientů s obstrukční spánkovou apnoí (OSA). Standardně je prováděna před plánovanou chirurgickou léčbou [1–3]. Poměrně velká část pacientů s OSA je indikována ke konzervativní léčbě přetlakovou ventilací (positive airway pressure; PAP), nicméně DISE nepodstupuje.

Přestože je PAP považován za zlatý standard léčby OSA, část pacientů (dle některých zdrojů až 50 %) přetlakovou léčbu netoleruje [4,5]. Důvodů intolerance nebo nefunkčnosti PAP je několik. Často se ale jedná o anatomické abnormality HDC či nesprávné nastavení PAP a zvolení neadekvátního tlaku [4,5].

První literární informace týkající se DISE se současným použitím PAP informují o tom, že optická kontrola účinku PAP umožňuje lépe porozumět tomu, jak PAP funguje na jednotlivých místech HDC [4,5].

Cílem naší studie bylo rozšířit využití DISE jako metody, pomocí které lze PAP titrovat, a tím optimalizovat léčbu.

Metodika

Prospektivní nerandomizovaná studie byla provedena od 6/2018 do 8/2020 ve FN Ostrava.

Vstupní kritéria

Do studie byli zařazeni pacienti ve věku od 18 do 70 let se středně těžkou a těžkou OSA (apnoe-hypopnoe index [AHI] > 15) diagnostikovanou pomocí celonoční limitované polygrafie. Mezi vylučující kritéria zařazení do studie patřily lehká OSA a prostá ronchopatie (AHI < 15), předchozí chirurgická terapie OSA, věk < 18, nebo > 70 let, závažná (kardiální, jaterní, ledvinová, nádorová a psychiatrická onemocnění), gravidita, vysoké operační riziko ASA (American Society of Anesthesiologists) IV a vyšší a tracheostomie.

Otorhinolaryngologické vyšetření

Po odebrání anamnézy absolvoval každý pacient podrobné otorhinolaryngologické vyšetření, při kterém byly hodnoceny přítomnost/nepřítomnost webbingu zadních patrových oblouků, přítomnost/nepřítomnost elongované uvuly, velikost patrových tonzil dle Friedmanna a vztah kofene jazyka k měkkému patru pomocí klasifikace Mallampati. HDC byly u každého pacienta vyšet-

řeny i pomocí flexibilního endoskopu, kde se hodnotily laterolaterální zúžení v oblasti orofaryngu, zúžení v oblasti kofene jazyka a přítomnost patologie v oblasti epiglottis.

U každého pacienta byly zaznamenány údaje o věku, pohlaví a index tělesné hmotnosti (body mass index; BMI). Součástí vyšetření bylo i dotazníkové vyšetření – Epworthská škála spavosti (kvantifikace denní spavosti) a dotazník analogové škály chrápaní (pacient subjektivně hodnotí míru chrápaní hodnotami 0–10, kdy 10 je maximum).

Spánková endoskopie horních dýchacích cest

Spánková endoskopie byla prováděna otorinolaryngologem na operačním sále ve spolupráci s anesteziologem. Celkem 30 min před vyšetřením byl u pacienta ležícího na zádech po podání premedikace (Dormicum 5 mg inj. i. m., atropin 0,5 mg inj. i. m., bez závislosti na tělesné hmotnosti a pohlaví) a aplikaci topické nosní anestezie na operačním sále (1 vstřík 10% lidokainu do obou nosních průduchů) navozen spánek pomocí nitrožilně podaného propofolu (bolus 1 mg/kg v úvodu, následně 10–20 mg každých 3–5 min). Anesteziologem byla po celou dobu vyšetření měřena hloubka anestezie bispektrálním indexem a udržována v rozmezí 50–70. Byly monitorovány životní funkce, tedy krevní tlak, srdeční tep, EKG, kyslíková saturace a dechová frekvence.

Spánková endoskopie byla provedena pomocí flexibilního endoskopu o průměru 3,5 mm a délka vyšetření byla u každého pacienta nejméně 15 min.

K hodnocení výsledků DISE byla použita klasifikace VOTE (V – Vellum, O – Oropharynx, T – Tongue base, E – Epiglottis) dle Keziriana, podle které je hodnocena obstrukce ve čtyřech etážích HDC – oblast měkkého patra, laterálních stěn faryngu a patrových tonzil, kofene jazyka a epiglottis. V každé této lokalizaci jsou hodnoceny stupeň obstrukce (0 – žádná obstrukce, 1 – částečná obstrukce, 2 – úplná obstrukce) a konfigurace obstrukce (předozadní, cirkulární, laterolaterální) [6].

Titrace PAP pod kontrolou DISE

Pro titraci byl použit přístroj BiPAP (bilevel positive airway pressure) A40 firmy Philips Respironics (Amsterdam, Nizozemsko) v režimu kontinuálního pozitivního přetlaku (continuous positive airway pressure; CPAP). Titrace PAP byla provedena bezprostředně po DISE, poloha pacienta byla na zádech. Na obličej pacienta byla nasazena odpovídající

celoobličejová maska PAP (velikosti S, M, L) tak, aby dobře těsnila, ale aby zároveň nezatlačovala dolní čelist dorzálně. Mezi masku a hadici přístroje bylo vloženo spojovací kolínko (speciální ventil), přes které byl do nosního průduchu a nosohltanu vložen flexibilní endoskop o průměru 3,5 mm. Maska byla následně fixována popruhy (obr. 1).

Poté byla provedena DISE při PAP. Začátek vyšetření byl při tlaku 6 hPa. Postupně byl tlak na PAP elevován vždy o 2 hPa (vždy po min. 20 s) v rozmezí 6–18 hPa. Při každém zkušebním tlaku proběhlo hodnocení, které bylo provedeno ihned v průběhu vyšetření nezávisle dvěma lékaři. Účinnost PAP byla posuzována vizuálně (při kterém nejnižším tlaku došlo k otevření HDC a zrušení obstrukce při současném odstranění dechových událostí).

K hodnocení byla při každém zkušebním tlaku PAP použita klasifikace. Na základě toho bylo možné sledovat, jak se zvyšujícím se tlakem dochází k vymizení/zhoršení obstrukce ve sledovaných lokalitách u jednotlivců.

Nález vyšetřovaných pacientů bylo porovnávány a bylo sledováno, které oblasti HDC (oblast měkkého patra, laterálních stěn faryngu a patrových tonzil, kofene jazyka a epiglottis) reagují na PAP lépe a na které má PAP horší efekt.

Současně bylo sledováno, zda je u jednotlivých pacientů, u kterých PAP nemá efekt, přítomna jednoetážová obstrukce (obstrukce v jedné lokalitě HDC) nebo multietážová obstrukce (obstrukce ve dvou a více lokalitách HDC).

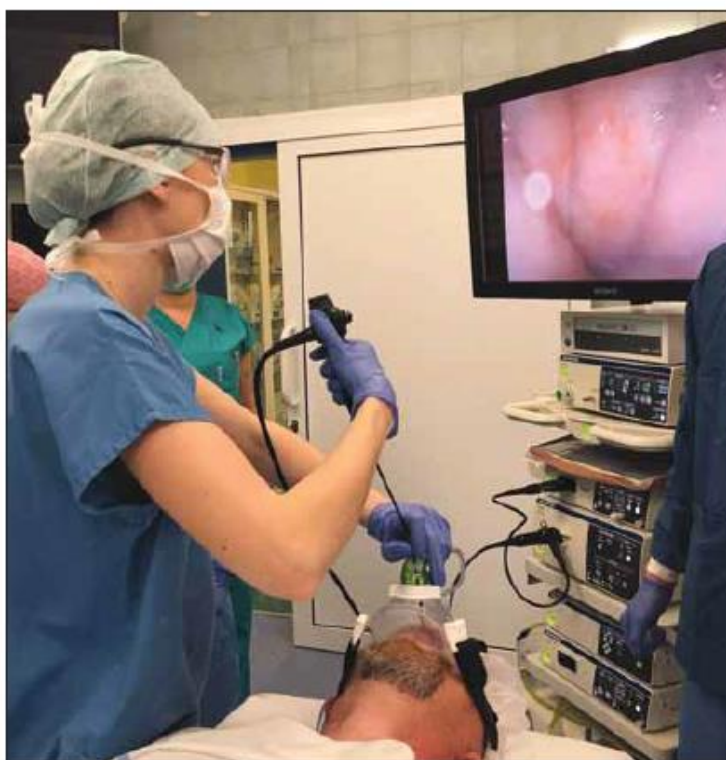Výsledky

Základní charakteristiky

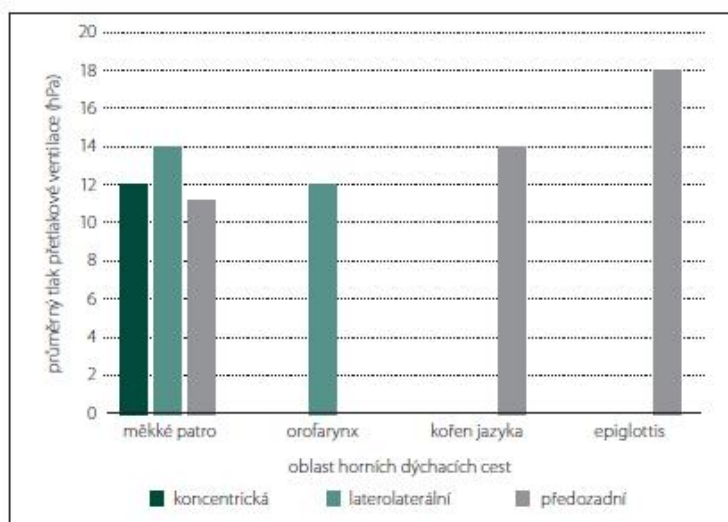
V období od 6/2018 do 12/2020 byla titrace PAP v průběhu DISE provedena u 20 pacientů (3 ženy, 17 mužů) ve věku 24–62 let. U 13/20 (65 %) pacientů se jednalo o středně těžkou OSA a u 7/20 (35 %) o těžkou OSA.

Při DISE byla obstrukce v oblasti měkkého patra pozorována u 19/20 (95 %) pacientů, obstrukce orofaryngu u 14/20 (70 %) pacientů, obstrukce kofene jazyka u 9/20 (45 %) pacientů, obstrukce epiglottis u 3/20 (15 %) pacientů (tab. 1).

U jednoho (5 %) pacienta byla zjištěna obstrukce pouze na jednom místě, u 19/20 (95 %) pacientů byla zjištěna multietážová obstrukce (ve dvou a více místech). obstrukce. U 6/20 (30 %) pacientů byla pozorována obstrukce na třech místech. Obstrukce ve všech čtyřech lokalitách současně nebyla pozorována.



Obr. 1. Spánková endoskopie s přetlakovou ventilací, zevní pohled.
Fig. 1. Drug-induced sleep endoscopy with positive airway pressure; external view.



Obr. 2. Průměrný otevírací tlak potřebný k překonání obstrukce v jednotlivých oblastech horních dýchacích cest.

Fig. 2. The average opening pressure required to overcome obstruction in the particular areas of the upper respiratory tract.

Tab. 1. Zastoupení typů obstrukcí horních cest dýchacích při spánkové endoskopii.

Typ obstrukce horních cest dýchacích	Počet pacientů (%)
měkké patro	
koncentrická	12/20 (60 %)
laterolaterální	2/20 (10 %)
předozadní	5/20 (25 %)
orofarynx	
laterolaterální	14/20 (70 %)
kořen jazyka	
předozadní	9/20 (45 %)
epiglottis	
laterolaterální	0/20 (0 %)
předozadní	3/20 (15 %)

Vliv PAP na měkké patro

V oblasti měkkého patra byly pozorovány tři typy obstrukcí (tab. 1).

Nejlepší efekt PAP byl pozorován v případě předozadní obstrukce, průměrný otevírací tlak byl 11,2 hPa. U 7/12 (58,3 %) koncentrických obstrukcí byl průměrný otevírací tlak 12,0 hPa. U 1/20 laterolaterálních obstrukcí byl otevírací tlak 14,0 hPa.

V případě 5/12 koncentrických a 1/20 laterolaterálních obstrukcí neměl PAP efekt ani při vyzkoušení nejvyššího tlaku (18,0 hPa).

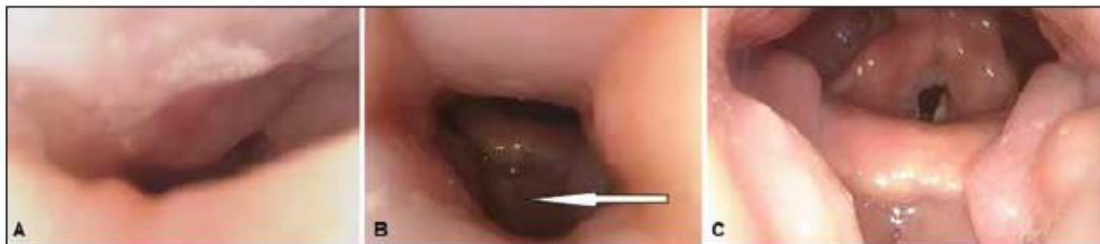U jednoho pacienta s koncentrickou obstrukcí byla při aplikaci vyššího tlaku (10,0 hPa) pozorována změna konfigurace obstrukce na předozadní. Při tlaku 12,0 hPa byl pacient již bez obstrukce.

Vliv PAP na laterální stěnu hltanu a patrové mandle

Laterolaterální obstrukce orofaryngu byla pozorována u 14/20 (70 %) pacientů – u 11/14 případů pouze částečná, u 3/14 případů úplná. Průměrný tlak, který při užití PAP způsobil odtlačení stěn hltanu laterálně a otevřel HDC na tomto místě, byl 12,0 hPa.

Vliv PAP na kořen jazyka

Předozadní obstrukce v oblasti kořene jazyka byla pozorována u 9/20 (45 %) pacientů, z toho v 6/9 případů byla částečná a ve 3/9 úplná. Průměrný otevírací tlak při PAP pro tento typ obstrukce byl 14,0 hPa u úplné a 12,0 hPa u částečné obstrukce.



Obr. 3. Spánková endoskopie s přetlakovou ventilací, endoskopický pohled na horní dýchací cesty. (A) Předozadní obstrukce měkkého patra při tlaku 0 hPa; (B) stav horních dýchacích cest při tlaku 12 hPa – částečná obstrukce v oblasti měkkého patra a orofaryngu, přetrvávání úplné obstrukce kořene jazyka s útlakem epiglottis (šipka); (C) horní dýchací cesty volné ve všech etážích při tlaku 18 hPa.

Fig. 3. Drug-induced sleep endoscopy with positive airway pressure; endoscopic view of the upper airways. (A) Anteroposterior obstruction of the soft palate at a pressure of 0 hPa; (B) posture of the upper airways at a pressure of 12 hPa – partial obstruction in the area of the soft palate and oropharynx, and persistence of complete obstruction of the root of the tongue with the oppression of the epiglottis (arrow); (C) upper airways without obstruction in all sites at a pressure of 18 hPa.

Vliv PAP na epiglottis

Úplná předozadní obstrukce v oblasti epiglottis (tzv. kolaps epiglottis) byla pozorována u 3/20 (15 %) pacientů. U 1/3 pacientů bylo sledováno, že při aplikaci PAP v rozmezí 6–14 hPa docházelo k ještě výraznějšímu přetlačení epiglottis na zadní stěnu hltanu, což klinicky korelovalo s přetrváváním apnoe se současným poklesem SpO_2 . Až tlak 18 hPa způsobil otevření HDC a odtlačení epiglottis od zadní stěny hltanu. Rovněž v dalších 2/3 případů kolapsu epiglottis bylo pozorováno, že PAP ještě zhoršoval obstrukci, nicméně při jeho aplikaci nedošlo k otevření HDC ani při nejvyšším z testovaných tlaků. PAP byl tedy nefunkční.

Laterolaterální obstrukce epiglottis nebyla pozorována ani u jednoho pacienta.

Výsledky týkající se průměrného otevíracího tlaku potřebného k překonání obstrukce v jednotlivých oblastech HDC jsou shrnuty na obr. 2.

Neúčinnost PAP

Přetlaková ventilace nefungovala u celkem 8/20 (40 %) pacientů. U 2/8 pacientů byl důvodem kolaps epiglottis, u 5/8 pacientů byla příčinou koncentrická obstrukce měkkého patra a u 1/8 pacientů byla důvodem laterolaterální obstrukce měkkého patra.

U všech z těchto pacientů byl zaznamenán BMI > 30 a při DISE byla přítomna multietážová obstrukce HDC.

Diskuze

Spánková endoskopie byla poprvé popsána v roce 1991 Croftem a Pringlem [7]. V současnosti představuje hlavní diagnostickou me-

todu, pomocí které lze určit místo obstrukce HDC a na základě těchto poznatků pomáhá optimalizovat léčbu [3,8,9]. V posledních letech se ukazuje, že DISE je možné efektivně využívat i při titraci PAP, kdy díky optické kontrole lze přímo sledovat, jak PAP funguje [4,5]. Nicméně studií, které sledovaly význam DISE při současném použití PAP, není mnoho – první články se objevily v roce 2012 a další až v průběhu posledních 3 let.

Dle současných znalostí reagují na PAP lépe obstrukce měkkého patra a orofaryngu než obstrukce kořene jazyka a epiglottis [5,10–12]. Torre et al v souhrnném článku z roku 2017 referují, že PAP nejlépe funguje na laterolaterální obstrukci v oblasti orofaryngu [5]. Rovněž Jung et al potvrdili ve své studii s 30 pacienty, že orofarynx má zásadní vliv na efekt PAP [10]. Tyto nálezy korelují i se studií Schwaba et al, kteří k posouzení účinnosti PAP využili vyšetření MR při různých tlacích (0, 5, 10, 15 hPa). Největší efekt PAP byl pozorován v působení na laterální stěny orofaryngu [11].

Torre et al uvádí, že v případě úplné koncentrické obstrukce měkkého patra byla při použití vyššího tlaku zaznamenána změna konfigurace na předozadní. Při tomto typu obstrukce se laterálně vytváří kanály, které umožňují proudění vzduchu, a PAP je tak účinný [5]. Ve studii bylo rovněž zjištěno, že průměrný tlak potřebný na to, aby byl PAP efektivní u dvouetážové obstrukce měkkého patra a orofaryngu, je 10 hPa [5]. V práci je ale také popsán případ pacienta s multietážovou obstrukcí s hypertrofičnými patrovými mandlemi, které kompletně uzavíraly HDC. U tohoto pacienta byl potřebný tlak na otevření HDC až 15 hPa. Vzhledem k tomu, že tento tlak byl pro pacienta nepřij-

emný, byla provedena oboustranná tonzilektomie. Následně mohl být tlak PAP snížen a byl již pacientem tolerován [5]. Tento případ popisuje další význam titrace PAP pod kontrolou DISE. Díky přímé vizualizaci HDC při současném použití PAP je možné odhalit případné anatomické abnormality, které lze řešit chirurgicky nebo ortodonticky, a tím umožnit redukcii tlaku PAP.

Lan et al a Torre et al potvrzují, že na PAP lépe reagují obstrukce měkkého patra a orofaryngu než obstrukce kořene jazyka a epiglottis [5,12].

Ve shodě s literaturou bylo i v naší studii pozorováno, že obstrukce v oblasti orofaryngu a předozadní obstrukce v oblasti měkkého patra reagují na PAP nejlépe (obr. 3). Dle výsledků provedené studie byl průměrný tlak potřebný k eliminaci obstrukce orofaryngu 12,0 hPa a průměrný otevírací tlak u předozadní obstrukce měkkého patra 11,2 hPa. V případě koncentrické a laterolaterální obstrukce měkkého patra byl potřebný průměrný tlak 12,3 hPa, avšak v šesti případech obstrukce měkkého patra nebyl PAP účinný vůbec. Změna konfigurace měkkého patra byla pozorována u jednoho pacienta.

Dle autorů Lai et al jsou v případě obstrukce v oblasti kořene jazyka potřebné vyšší tlaky, přičemž je oblast kořene jazyka zásadní pro správné nastavení PAP [13]. Rovněž Torre et al publikovali, že obstrukce v oblasti kořene jazyka a epiglottis vyžadují na otevření HDC vyšší tlak, průměrný tlak potřebný na eliminaci obstrukce v oblasti kořene jazyka byl 15,0 hPa [5].

Tyto výsledky jsou shodné s našimi nálezy, kdy jsme zaznamenali, že průměrný efektivní tlak u úplné předozadní obstrukce kořene jazyka byl 14,0 hPa.

V případě primární předozadní obstrukce epiglottis bylo publikováno několik studií, které potvrzují, že se zvyšujícím se tlakem PAP dochází ke zhoršení obstrukce a přetlačení epiglottis na zadní stěnu hltanu [14–16]. Torre et al uvádí, že PAP neřeší primární kolaps epiglottis a že na její otevření jsou potřebné tlaky vyšší než 10,0 hPa. Dále bylo zjištěno, že PAP je zvláště neúčinný v případech laterolaterální obstrukce epiglottis, u které problém přetrvává i při tlacích vyšších než 15,0 hPa [5].

U 3 (15 %) z našich 20 pacientů jsme pozorovali předozadní obstrukci (kolaps) epiglottis. V jednom případě byl otevřecí tlak až 18,0 hPa, u dvou pacientů neměl PAP efekt vůbec. Za významný benefit vyšetření je proto možné považovat skutečnost, že jen díky DISE s PAP bylo možné tento problém odhalit, při vyšetření v bdělém stavu nebyla kolabující epiglottis pozorována. V těchto případech je pak jako léčba OSA indikována epiglotoplastika [16].

U 8/20 (40 %) pacientů jsme nepozorovali žádný vliv PAP na uvolnění obstrukce HDC – dvakrát z důvodu kolabující epiglottis, pětkrát byla příčinou intolerance koncentrická a jednou laterolaterální obstrukce měkkého patra.

Naše výsledky jsou limitovány omezeným souborem pacientů a užitím klasifikace VOTE, která představuje subjektivní hodnotící systém. Nicméně i přesto lze konstatovat, že naše první výsledky jsou ve shodě s publikovanými pracemi zahraničních autorů. Je zapotřebí ve studii pokračovat a porovnat soubory s vyšším počtem pacientů.

Lze konstatovat, že DISE s PAP je jednoduchá metoda, která je využitelná v praxi. Vyšetření by mělo být provedeno u všech pacientů, kteří PAP v léčbě OSA netolerují.

Závěr

Titrace PAP pod kontrolou DISE je nová a jednoduchá metoda, pomocí které je možné přímo pohledem na dýchací cesty vizualizovat vliv přetlaku na jednotlivá místa obstrukce. Současně tím umožňuje správně nastavit optimální tlak PAP tak, aby byla léčba účinná. Lze tak předpokládat zlepšení compliance pacientů, kteří jsou indikováni k léčbě PAP.

Etické aspekty

Prospektivní studie byla provedena se souhlasem Etické komise Fakultní nemocnice Ostrava a byla provedena ve shodě s Helsinskou deklarací z roku 1975 (a jejími revizemi z let 2004 a 2008) a dle požadavků vyplývajících z dobré klinické praxe. Studie byla registrována pod číslem NCT02855515 v ClinicalTrials. Pacienti před vyšetřením podepsali informovaný souhlas.

Grantová podpora

Práce byla realizována za podpory projektu Institucionální podpory Ministerstva zdravotnictví České republiky, RVO – FNOS/2018.

Konflikt zájmů

Autoři deklarují, že v souvislosti s předmětem studie nemají žádný konflikt zájmů.

Literatura

1. Strollo PJ, Rogers RM. Obstructive sleep apnea. *N Engl J Med* 1996; 334(2): 99–104. doi: 10.1056/NEJM19960113340207.
2. Cavallere M, Russo F, Iemma M. Awake versus drug-induced sleep endoscopy: evaluation of airway obstruction in obstructive sleep apnea/hypopnea syndrome. *Laryngoscope* 2013; 123(9): 2315–2318. doi: 10.1002/lary.23881.
3. Hybášková J, Jor O, Novák V et al. Možné využití spánkové endoskopie pro zvýšení efektivity léčby (operační i neoperační) u pacientů s obstrukční spánkovou apnoí. *Cesk Slov Neurol N* 2017; 80(113(4)): 428–433. doi: 10.14735/amcsnn2017428.
4. Weaver TE, Grunstein RR. Adherence to continuous positive airway pressure therapy: the challenge to effective treatment. *Proc Am Thorac Soc* 2008; 5(2): 173–178. doi: 10.1513/pats.200708-119MG.

5. Torre C, Liu SY, Kushida CA et al. Impact of continuous positive airway pressure in patients with obstructive sleep apnea during drug-induced sleep endoscopy. *Clin Otolaryngol* 2017; 42(6): 1218–1223. doi: 10.1111/coa.12851.
6. Kezirian EJ, Hohenhorst W, de Vries N. Drug-induced sleep endoscopy: the VOTE classification. *Eur Arch Otorhinolaryngol* 2011; 268(8): 1233–1236. doi: 10.1007/s00405-011-1633-8.
7. De Vito A, Carrasco LM, Vanni A et al. European position paper on drug-induced sedation endoscopy (DISE). *Sleep Breath* 2014; 18(3): 453–465. doi: 10.1007/s11325-014-0989-6.
8. De Corso E, Florita A, Rizzotto G et al. The role of drug-induced sleep endoscopy in the diagnosis and management of obstructive sleep apnoea syndrome: our personal experience. *Acta Otorhinolaryngol Ital* 2013; 33(6): 405–413. doi: 10.1007/s12070-012-1113-6.
9. Betka J, Klozar J, Kuchar et al. Léky navozená spánková endoskopie – cesta k lepším chirurgickým výsledkům při léčbě syndromu obstrukční spánkové apnoe. *Cesk Slov Neurol N* 2016; 79(112(5)): 516–520.
10. Jung SH, Koo SK, Choi JW et al. Upper airway structural changes induced by CPAP in OSA patients: a study using drug-induced sleep endoscopy. *Eur Arch Otorhinolaryngol* 2017; 274(1): 247–252. doi: 10.1007/s00405-016-4233-9.
11. Schwab RJ, Pack AI, Gupta KB et al. Upper airway and soft tissue structural changes induced by CPAP in normal subjects. *Am J Respir Crit Care Med* 1996; 154(4): 1106–1116. doi: 10.1164/ajrccm.154.4.8887615.
12. Lan MC, Hsu YB, Lan MY et al. The predictive value of drug-induced sleep endoscopy for CPAP titration in OSA patients. *Sleep Breath* 2018; 22(4): 949–954. doi: 10.1007/s11325-017-1600-8.
13. Lai CC, Friedman M, Lin HC et al. Clinical predictors of effective continuous positive airway pressure in patients with obstructive sleep apnea/hypopnea syndrome. *Laryngoscope* 2015; 125(8): 1983–1987. doi: 10.1002/lary.25125.
14. Civelek S, Emre IE, Dizdar D et al. Comparison of conventional continuous positive airway pressure to continuous positive airway pressure titration performed with sleep endoscopy. *Laryngoscope* 2012; 122(3): 691–695. doi: 10.1002/lary.22494.
15. Kezirian EJ, White DP, Malhotra A et al. Interrater reliability of drug-induced sleep endoscopy. *Arch Otolaryngol Head Neck Surg* 2010; 136(4): 393–397. doi: 10.1001/archoto.2010.26.
16. Torre C, Camacho M, Liu SY et al. Epiglottis collapse in adult obstructive sleep apnea: a systematic review. *Laryngoscope* 2016; 126(2): 515–523. doi: 10.1002/lary.25589.

Příloha 11: STANIKOVA, Lucia, Karol ZELENIK, Martin FORMANEK, Jana SEKO, Radana WALDEROVA, Peter KANTOR a Pavel KOMINEK. Evolution of voice after transoral laser cordectomy for precancerous lesions and early glottic cancer. *European Archives of Oto-Rhino-Laryngology* [online]. 2021, 278(8), 2899–2906. ISSN 0937-4477. Dostupné z: doi:10.1007/s00405-021-06751-3. (IF 2020 = 2,503; Q2)

European Archives of Oto-Rhino-Laryngology (2021) 278:2899–2906
https://doi.org/10.1007/s00405-021-06751-3

LARYNGOLOGY



Evolution of voice after transoral laser cordectomy for precancerous lesions and early glottic cancer

Lucia Staníková¹ · Karol Zeleník^{1,2} · Martin Formánek^{1,2} · Jana Seko¹ · Radana Walderová¹ · Peter Kántor^{1,2} · Pavel Komínek^{1,2}

Received: 28 January 2021 / Accepted: 11 March 2021 / Published online: 18 March 2021
© The Author(s) 2021

Abstract

Purpose To evaluate voice quality evolution after a transoral laser cordectomy (TLC) for precancerous lesions and early glottic cancer.

Methods This prospective study enrolled 18 patients scheduled for TLC for high-grade dysplasia, Tis, T1, and T2 glottic squamous cell cancers, from May 2017 to March 2020. Patients were grouped according to the extent of TLC: Group I ($n = 11$, 61.1%): unilateral subepithelial or subligamental cordectomy; Group II ($n = 7$, 38.9%): unilateral transmuscular, total, or extended cordectomy. Voice quality parameters, including dysphonia grade (G), roughness (R), breathiness (B), maximal phonation time (MPT), jitter, and shimmer, were evaluated before, and at 6 weeks and 6 months after the TLC.

Results In Group I, the degree of G and R items remained without substantial improvement 6 weeks after surgery; however, improved above the pre-surgery level up to 6 months after surgery. The MPT, jitter, and shimmer did not change significantly at 6 weeks or 6 months post-TLC. In Group II, G, R, and B remained significantly impaired even 6 months post-surgery. Jitter, and shimmer worsened at 6 weeks, but reached preoperative levels at 6 months post-surgery. MPT was significantly worse at 6 weeks and remained deteriorated at 6 months post-surgery. All measured parameters were significantly worse in Group II than in Group I at 6 weeks and 6 months post-surgery. No patient required a phonosurgical procedure.

Conclusion After a TLC, voice quality evolution depended on the extent of surgery. It did not improve at 6 weeks post-surgery. Improvements in less extent cordectomies occurred between 6 weeks and 6 months post-surgery. Understanding voice development over time is important for counseling patients when considering phonosurgical procedures.

Keywords Precancerous laryngeal lesions · Early glottic cancer · Cordectomy · Quality of voice · Vocal function

Introduction

Transoral laser cordectomy (TLC) and radiotherapy are both considered highly effective treatment modalities for patients with precancerous lesions of the vocal cords and early glottic cancer [1, 2]. Both methods provide excellent disease-free intervals, overall survival, and larynx preservation for T1–T2 carcinoma [3–6]. However, TLC offers several advantages over radiotherapy, such as one-session

therapy, short hospitalization, reduced morbidity, and high cost-effectiveness [2, 3, 7]. In addition to survival, voice outcomes are important for posttreatment quality of life; therefore, starting from the time TLC was introduced, voice outcomes have been frequently discussed [8]. According to several studies, long-term voice outcomes (6–24 months) have been excellent after a subepithelial or subligamental cordectomy, but after more extended surgeries, voice outcomes remain poor, similar to preoperative tumor-associated dysphonia [4, 8–10]. Based on those findings, TLC is currently recommended, even for voice professionals (e.g., singers, sports casters, public speakers etc.), when a subepithelial or subligamental cordectomy is planned.

To date, the time period for voice recovery after TLC has not been examined. It is highly important for voice professionals to know when their voice will return. Therefore, the present study aimed to evaluate the development of voice

✉ Karol Zeleník
karol.zelenik@fno.cz

¹ Department of Otorhinolaryngology and Head and Neck Surgery, University Hospital Ostrava, 17. Listopadu 1790, 708 52 Ostrava, Czech Republic

² Department of Craniofacial Surgery, Faculty of Medicine, University of Ostrava, Ostrava, Czech Republic

quality after an endoscopic cordectomy for precancerous lesions or early glottic cancer, during the early postoperative period, and to assess differences in voice pattern evolution with different extents of surgery.

Materials and methods

This prospective study was performed in accordance with the Declaration of Helsinki, the requirements of good clinical practice, and all applicable regulatory requirements. It was approved by the Institutional Review Board. Written informed consent was obtained from all participants before any procedure was initiated.

Patient selection, allocation, and follow-up

This study enrolled patients with high grade dysplasia, carcinoma in situ (Tis), T1, and T2 glottic squamous cell cancer that were scheduled for TLC, from May 2017 to March 2020. No patient received previous radiotherapy or surgical treatment. Patients with symptoms of gastroesophageal reflux were not included in the study.

Patients were divided into two groups, according to the extent of cordectomy. Group I included patients that underwent unilateral subepithelial or subligamental cordectomies (European Laryngology Society [ELS] type I and II resections). Group II included patients that underwent unilateral transmuscular, total, or extended cordectomies (ELS III, IV, and V resections) [11]. We evaluated voice quality before the cordectomy and at 6 weeks and 6 months after the surgical treatment.

Evaluation of voice quality

Perceptual evaluation of voice quality

For perceived voice quality evaluation, voice recordings of patients were randomly analyzed by one of three specialists experienced in voice evaluation, based on the dysphonia grade (G), roughness (R), breathiness (B), items of GRBAS scale, which was introduced by Hirano in 1981. In this scale, the dysphonia grade is the perceived grade of hoarseness, including all voice components; roughness is an instability in voice intensity and frequency; breathiness is perceived air leakage on phonation [12]. Each parameter was scaled as follows: 0—normal, without perceived impairment; 1—small impairment; 2—moderate impairment; and 3—severe impairment. Voice recordings were made during the preoperative examination, 6 weeks and 6 months after TLC with lingWAVES software (version 2.5, Wevosys, Forchheim, Germany). During the recording, a microphone (Sound Level Meter Datalogger CENTER322, New Taipei City,

Taiwan) was set at a constant distance of 30 cm from the patient's mouth, and the patient named the months in a year with a normal voice.

Aerodynamic evaluation

The maximum phonation time (MPT, measured in seconds) was used to assess voice aerodynamics. The MPT was estimated with lingWAVES software (version 2.5, Wevosys, Forchheim, Germany). The patients recorded three trials of speaking the /a:/ vowel with maximum prolongation at a spontaneous, comfortable intensity, loudness, and pitch, after a maximal inspiration. The longest MPT was selected for further assessment.

Acoustic evaluation

The acoustic evaluation was performed with the Vospector program (provided with lingWAVES software). The patients recorded, in standard phonation, the /a:/ vowel at a comfortable frequency and intensity. We analyzed the 2 s after the middle part of the phonation. We estimated the percent jitter (reflecting short-term instability in voice frequency) and the percent shimmer (reflecting changes in voice amplitude) for each patient.

Oncological follow-up

Each patient in our study was re-evaluated at 1 year after the cordectomy. We detected no locoregional persistence or recurrence of laryngeal carcinoma, based on narrow band imaging coupled with high definition endoscopy in a conventional examination [13].

Statistical analysis

The evolution of voice parameters over time was ascertained and analyzed in each group separately. Thereafter, the differences between groups were analyzed. For G, R, and B items which are categorical ordinal data, comparison of absolute and relative frequencies was used for analysis. Numerical parameters of other parameters (MPT, jitter, shimmer) are expressed as the median and interquartile range (IQR), as well as the mean and standard deviation (SD). The Wilcoxon signed-rank test was used to evaluate changes in parameters between examinations. The groups were compared with the Mann–Whitney test. The significance level was set to 0.05. All analyses were performed with the R software (R version 4.0.2, <http://www.r-project.org>).

Results

Study group

This prospective study enrolled 25 patients. Of these, seven (28%) were excluded due to noncompliance with follow-up visits. Among the 18 remaining patients, 17 (94.4%) were men, 1 (5.6%) was a woman, and the median age was 67.0 years (range: 48–83). Group I included 11/18 (61.1%) patients with a mean age of 67.0 years. Group II included 7/11 (38.9%) patients with a mean age of 70.0 years. Age was not significantly different between groups.

Evolution of voice quality

Evolution of perceived voice quality in time using G, R and B evaluation is showed in detail in Fig. 1. In Group I, the degree of G and R items remained without improvement to mild or normal value in more than half of patients 6 weeks after surgery. However, up to 6 months after surgery, G and R improved in most patients and were above the pre-surgery level. Item B did not worse in 6 weeks nor in 6 months after surgery (Fig. 1). Moreover, Group I showed no significant change in MPT over time, and jitter and shimmer did not change significantly between the preoperative examination and 6 weeks after surgery. However, at 6 months after surgery, jitter and shimmer improved significantly.

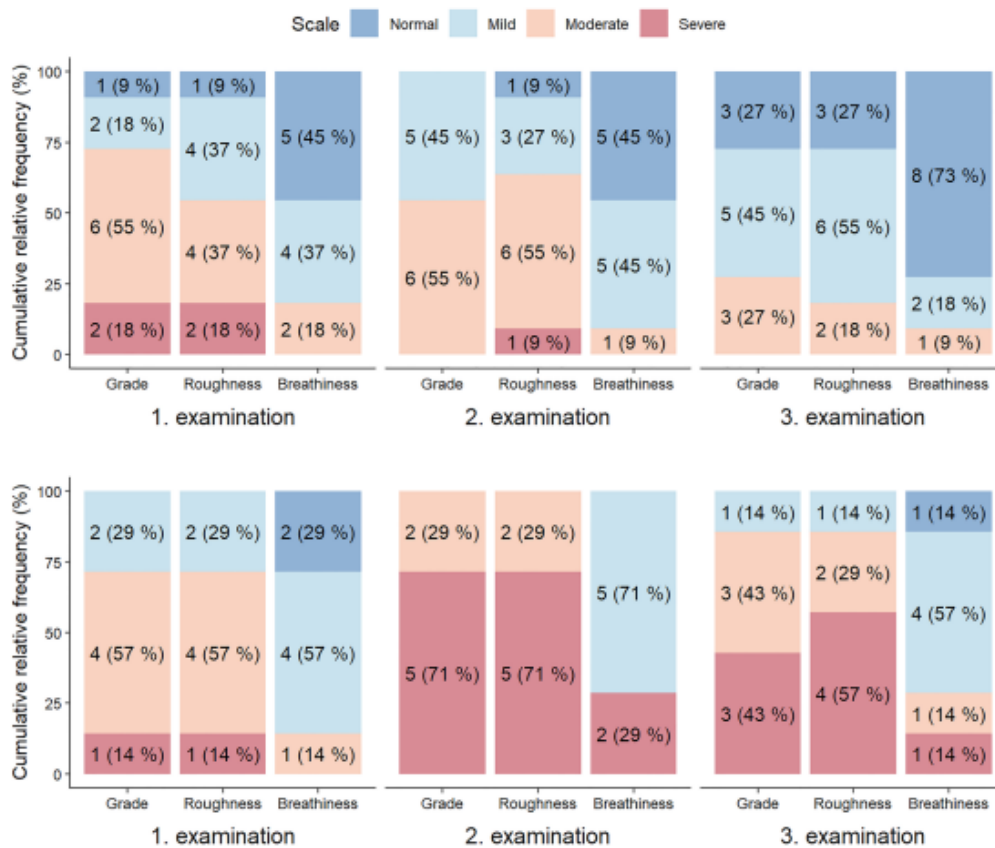


Fig. 1 Evolution of grade, roughness and breathiness in time for Group 1 (upper part) and Group 2 (lower part). 1. Examination—preoperative; 2. examination—6 weeks after surgery; 3. examination—6 months after surgery

Nevertheless, the preoperative and 6-month examinations did not differ significantly (Tables 1, 2; Fig. 2).

In Group II, all items (G, R and B) were significantly worse 6 weeks after surgery. Moreover, only partial improvement could be observed 6 months after surgery. In most patients, G and R items were scored as moderate to severe impairment even 6 months after surgery (Fig. 1).

Group II showed a significant worsening of the MPT between the preoperative and 6-week examinations, and it remained significantly worse at 6 months post-surgery. Jitter and shimmer significantly worsened at 6 weeks after surgery, but they both improved at 6 months after surgery; however, the 6-month values were not significantly different from preoperative values (Tables 1, 2; Fig. 2).

Table 1 Comparison of the changes in maximum phonation time (MPT), jitter and shimmer over time between Group 1 and Group 2

Examination	Group 1		Group 2		P ^c
	MED (IQR) ^a	Mean (SD) ^b	MED (IQR) ^a	Mean (SD) ^b	
MPT					
1	16.0 (10.5–22.0)	17.0 (7.8)	15.0 (11.5–16.0)	14.9 (5.3)	0.784
2	15.0 (10.0–16.5)	15.6 (9.6)	8.0 (6.0–9.0)	7.3 (2.5)	0.026
3	17.0 (11.5–19.5)	16.0 (7.0)	7.0 (5.5–9.0)	7.4 (3.3)	0.010
Jitter					
1	2.2 (0.9–6.6)	4.1 (4.5)	5.3 (2.4–9.8)	6.4 (5.0)	0.285
2	3.0 (0.5–4.8)	3.3 (3.1)	13.3 (10.3–16.2)	13.0 (5.0)	<0.001
3	0.5 (0.3–2.1)	2.1 (3.4)	7.8 (4.9–11.2)	8.4 (6.0)	0.009
Shimmer					
1	19.6 (13.8–25.3)	21.9 (11.0)	22.5 (15.3–29.4)	24.0 (10.5)	0.375
2	19.2 (15.5–26.2)	20.4 (5.6)	32.9 (28.1–41.9)	34.7 (8.9)	0.004
3	13.9 (11.8–20.6)	15.5 (5.3)	25.5 (21.3–32.5)	27.0 (10.7)	0.020

Group 1 European Laryngology Society type I and II resections, Group 2 European Laryngology Society type III, IV and V resections, 1 preoperative, 2 6 weeks post-surgery, 3 6 months post-surgery

^aThe median and the interquartile range

^bThe mean and the standard deviation

^cP value of the Mann–Whitney test

Table 2 Evolution of maximum phonation time, jitter and shimmer between examinations in Group 1 and Group 2

Examination	Group 1			Group 2		
	MED (IQR) ^a	Mean (SD) ^b	P ^c	MED (IQR) ^a	Mean (SD) ^b	P ^c
MPT progress						
1–2	–2.0 (–6.5; 3.5)	–1.5 (6.6)	0.574	–7.0 (–8.5; –6.0)	–7.6 (5.1)	0.036
2–3	1.0 (–0.5; 2.5)	0.5 (4.8)	0.448	0.0 (–2.0; 3.0)	0.1 (3.0)	>0.999
1–3	–1.0 (–3.5; 0.5)	–1.0 (6.0)	0.356	–6.0 (–8.5; –4.0)	–7.4 (5.3)	0.022
Jitter progress						
1–2	–0.4 (–3.9; 0.5)	–0.8 (4.9)	0.520	6.3 (4.5; 8.0)	6.5 (3.2)	0.016
2–3	–0.5 (–2.2; –0.1)	–1.2 (1.7)	0.019	–4.8 (–6.7; –2.1)	–4.6 (2.8)	0.016
1–3	–1.9 (–5.5; –0.1)	–2.0 (6.1)	0.147	1.4 (0.0; 3.9)	1.9 (3.3)	0.219
Shimmer progress						
1–2	0.7 (–6.7; 4.7)	–1.6 (9.6)	0.831	10.9 (8.7; 14.9)	10.7 (6.5)	0.031
2–3	–4.7 (–6.8; –3.0)	–4.9 (2.4)	<0.001	–7.4 (–10.8; –3.3)	–7.7 (5.1)	0.016
1–3	–1.3 (–13.8; 0.7)	–6.4 (11.3)	0.147	2.2 (–2.1; 8.5)	3.0 (6.0)	0.375

Group 1 European Laryngology Society type I and II resections, Group 2 European Laryngology Society type III, IV and V resections, 1 preoperative, 2 6 weeks post-surgery, 3 6 months post-surgery

^aThe median and the interquartile range

^bThe mean and the standard deviation

^cP value of the Wilcoxon signed-rank test

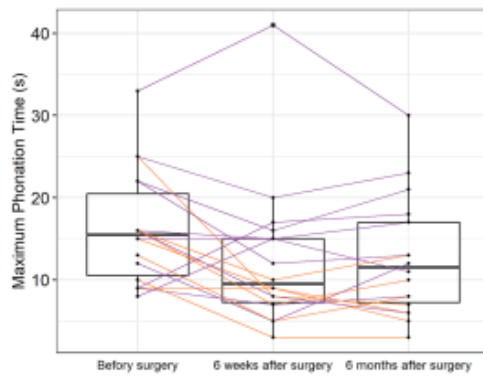


Fig. 2 Changes in the maximum phonation time. Group 1: purple lines; Group 2: orange lines; boxplot shows the median (horizontal line), interquartile range (box), and the maximum and minimum scores

Comparison of voice quality evolution between groups

A comparison of the two groups revealed no preoperative differences in the measured parameters. However, in Group II, all measured parameters (G, R, B, MPT, jitter, and shimmer) were significantly worse than those in Group I at 6 weeks after surgery. Moreover, all parameters in Group II remained significantly worse than those in Group I, even at 6 months after surgery. (Table 1; Figs. 1, 2).

Discussion

TLC and radiation therapy are the main treatment modalities for patients with early glottic cancer (Tis, T1–T2). Success is most frequently measured in terms of the local control rate, laryngeal preservation, or in the long term, overall and disease-free survival [3, 9, 14–18]. Endoscopic laser microsurgery costs significantly less than external beam radiotherapy; therefore, microsurgery has been advocated for the treatment of early glottic carcinomas, particularly T1a carcinoma [3, 7, 16, 19]. Nevertheless, radiotherapy is often considered the treatment of choice, due to the superior voice quality results [20], despite the comparable cure, similar larynx preservation rates, and lower cost of transoral laser microsurgery. Indisputably, aggravated voice quality significantly affects quality of life, particularly for voice professionals, which currently includes a wide range of professions.

Previous studies that compared transoral excisions and radiotherapy reported equivalent [2, 14, 21, 22] or better voice quality results with radiotherapy [23, 24]. However,

a later study found that the superiority claim resulted from the heterogeneity of surgical procedures for T1 vocal cord cancer, and that different extents of cordectomy might be necessary for a single TNM classification. Therefore, it was suggested that it might be more reasonable to rate voice outcomes according to the extent of cordectomy, rather than the TNM classification [25, 26].

A typical example of voice outcome assessments, according to the TNM classification, rather than the extent of cordectomy, was the first randomized controlled trial conducted by Aaltonen et al., in 1998–2008 [27]. They compared voice results between TLC and radiation therapy at 2 years after the treatments for T1a vocal cord cancer. They found that breathiness and asthenia were significantly worse in patients after TLC than after radiotherapy. However, the overall voice quality did not differ significantly between groups at 2 years after treatment. Nevertheless, although the self-reported voice quality did not differ between groups, hoarseness had less of an impact on daily living activities for patients in the radiation group than for patients in the TLC group. When interpreting the results of that study, it is important to note that those authors did not report the exact extent of the surgical procedures; in particular, they did not specify the types of cordectomy performed. They only stated, that “tumor tissue was removed down to a macroscopically healthy muscle layer.” Therefore, it is likely that the transmuscular type of cordectomy was performed in that study. In that case, the results of the study should not be taken as representative of T1a cancers treated with a subepithelial or subligamental cordectomy. Same approach to evaluate voice after cordectomies was utilized by other authors [7, 14, 24].

Fink et al. chose a different approach to assessing voice outcomes in their retrospective study [25]. Those authors analyzed voice results in patients that underwent an ELS Type I, II, or III cordectomy. They determined that the Voice Handicap Index (VHI) improved or showed a trend of improvement postoperatively, and a perceptual analysis did not reveal any significant deterioration in voice quality. The shortcomings of that study were that the exact time point of the postoperative examination was not stated, and the voice parameters were ascertained retrospectively. The VHI was assessed between 1 and 12 months after surgery (median 7 months), and the perceptual analysis was performed between 1 and 3 months after surgery (median 1.9 months). Therefore, it was not possible to trace the evolution of voice quality during the postoperative period.

Currently, most surgeons agree that measuring the extent of cordectomy is crucial in evaluating voice outcomes after a TLC [10, 25, 26, 28]. We chose this approach in the present study. We divided the patients into two groups, according to the extent of cordectomy. Group I included unilateral subepithelial or subligamental cordectomies (ELS I and II cordectomies), and Group II included

unilateral transmuscular, total, or extended cordectomies (ELS III, IV, and V resections). In addition to comparing the static differences between the groups, we compared the evolution of voice quality between groups, during the 6-week and 6-month periods post-surgery. Indeed, no previous study has published information about short-term voice quality after different extents of cordectomy. This information is important for voice professionals and for counselling patients about their plans to return to work.

Our 6-month data were consistent with data reported by Roh et al., who evaluated voice quality at 1 year after a TLC for T1 vocal cord cancer. Those authors reported considerable differences in both the subjective and objective voice outcomes that depended on the extent of surgery. ELS types I and II cordectomies led to significant voice improvements, but more advanced resections led to significantly worse voice outcomes that markedly influenced the quality of life and social activities [9]. Likewise, Peretti et al. showed significant voice improvements after ELS types I and II cordectomies; in those cases, the voice attained nearly normal parameters. On the other hand, after ELS types III, IV, and V cordectomies, the vocal outcomes at 6 months after surgery were not significantly different from the preoperative voice quality. Therefore, those authors concluded that ELS type I and II resections, when indicated, were adequate procedures, even for voice professionals [10]. Nevertheless, those studies only reported results after 6 or 12 months post-surgery, respectively.

The present study provided additional information about the post-surgical evolution of voice quality over a short time period in both groups. We found that, at 6 weeks after an ELS I or II cordectomy (Group I), G and R items remained without improvement; however, improved substantially between 6 weeks and 6 months after surgery. Thus, we could conclude that voice professionals would be not able to return to work for at least 6 weeks after those types of surgery. Furthermore, improvements in the voice above preoperative levels could be expected between 3 and 6 months after surgery. We also found that the other parameters did not significantly change postoperatively, in Group I. In contrast, in Group II, the G, R, and B were significantly worse at 6 weeks after surgery, and the voice did not improve even at 6-month-follow-up. Additionally, the MPT in Group II worsened significantly between the preoperative examination and 6 weeks after surgery, and it remained significantly worse than the preoperative level, even after 6 months. Jitter and shimmer were also significantly worse than the preoperative levels at 6 weeks after surgery; however, at 6 months after surgery, they were not significantly worse than the preoperative (tumor associated) level. Therefore, we concluded that after an ELS III, IV, or V cordectomy, the voice would not improve and might even become worse. Therefore, radiotherapy

might be preferable for patients that consider voice quality crucial.

This issue was studied with a different methodology by van Loon et al. Those authors presented long-term voice outcomes for patients treated for extended T1 and limited T2 glottic carcinoma. Their patients underwent unilateral transmuscular (ELS type III) or bilateral subligamental (ELS type II) resections. The results of that study suggested that the majority of patients could expect to have mild to very moderate dysphonia 1 year postoperatively, based on ratings by experienced listeners and patient self-assessments [28].

Patients with severe dysphonia that previously underwent a total or extended cordectomy (ELS types IV and V resections) could be recommended for laryngeal framework surgery, or medialization laryngoplasty. When medialization surgery is considered, it is necessary to allow a prudent lapse of time between the tumor excision and the phonosurgical procedure [29–31]. A minimum 6-month period between the cordectomy and framework surgery is enforced to allow the vocal cord to scar and form a fibrous “neocord”. Then, voice recovery can be evaluated, and the risk of operating on a patient with undiagnosed early recurrence can be avoided [30]. The reported need for medialization surgery after a total or extended cordectomy was 14.2% [30]. In the present study, after 6 months, all patients had acceptable voice outcomes for casual communication. Therefore, no patient required laryngeal framework surgery or a medialization laryngoplasty.

Conclusion

Our study showed that the evolution of voice quality after a TLC depended on the extent of the resection. Precancerous lesions and early glottic cancers that required limited surgery without muscular infiltration (i.e., ELS types I and II cordectomies) showed good voice quality outcomes. Thus, TLC should be offered for these lesions, even when the patient is a voice professional. However, patients should be informed that voice quality improvements require more than 6 weeks, and good voice quality can only be presumably achieved in 3–6 months after surgery. In contrast, when a more extensive cordectomy is planned, the patient should be informed that voice deterioration is expected, and if voice quality is essential for the patient, radiotherapy should be recommended.

Acknowledgements The authors would like to thank Mgr. Adéla Vrtková from the Department of Applied Mathematics, Faculty of Electrical Engineering and Computer Science, VŠB—Technical University of Ostrava, Czech Republic, for her assistance with the statistical analyses.

Funding This study was supported by the Ministry of Health, Czech Republic, Conceptual Development of Research Organization, MH CZ – DRO - FNOs/2020.

Declarations

Conflict of interest The authors declare that there is no actual or potential conflict of interest in relation to this article. No benefits in any form have been received or will be received from a commercial party related directly or indirectly to the subject of this article.

Ethical approval All procedures performed in this study were in accordance with the ethical standards of the institutional and/or national research committee and with the 1964 Helsinki Declaration and its later amendments.

Informed consent Informed consent was obtained from all individual participants included in the study.

Open Access This article is licensed under a Creative Commons Attribution 4.0 International License, which permits use, sharing, adaptation, distribution and reproduction in any medium or format, as long as you give appropriate credit to the original author(s) and the source, provide a link to the Creative Commons licence, and indicate if changes were made. The images or other third party material in this article are included in the article's Creative Commons licence, unless indicated otherwise in a credit line to the material. If material is not included in the article's Creative Commons licence and your intended use is not permitted by statutory regulation or exceeds the permitted use, you will need to obtain permission directly from the copyright holder. To view a copy of this licence, visit <http://creativecommons.org/licenses/by/4.0/>.

References

- McGuirt WF, Blalock D, Koufman JA, Feehs RS (1992) Voice analysis of patients with endoscopically treated early laryngeal carcinoma. *Ann Otol Rhinol Laryngol* 101:142–146
- Cragle SP, Brandenburg JH (1993) Laser cordectomy or radiotherapy: cure rates, communication, and cost. *Otolaryngol Head Neck Surg* 108:648–654
- Brandenburg JH (2001) Laser cordotomy versus radiotherapy: an objective cost analysis. *Ann Otol Rhinol Laryngol* 110:312–318
- Ansarin M, Santoro L, Cattaneo A, Massaro MA, Calabrese L, Giugliano G, Maffini F, Ostuni A, Chiesa F (2009) Laser surgery for early glottic cancer: impact of margin status on local control and organ preservation. *Arch Otolaryngol Head Neck Surg* 135(4):385–390. <https://doi.org/10.1001/archoto.2009.10>
- Vaculik MF, MacKay CA, Taylor SM, Trites JRB, Hart RD, Rigby MH (2019) Systematic review and meta-analysis of T1 glottic cancer outcomes comparing CO₂ transoral laser microsurgery and radiotherapy. *J Otolaryngol Head Neck Surg* 48(1):44. <https://doi.org/10.1186/s40463-019-0367-2>
- Gioacchini FM, Tulli M, Kaleci S, Bondi S, Bussi M, Re M (2017) Therapeutic modalities and oncologic outcomes in the treatment of T1b glottic squamous cell carcinoma: a systematic review. *Eur Arch Otorhinolaryngol* 274(12):4091–4102. <https://doi.org/10.1007/S00405-017-4736-Z> (EPUB 2017 SEP 19)
- Brondbo K, Benninger MS (2004) Laser resection of T1a glottic carcinomas: results and postoperative voice quality. *Acta Otolaryngol* 124:976–979
- Vilaseca I, Huerta P, Blanch JL, Fernández-Planas AM, Jiménez C, Bernal-Sprekelsen M (2008) Voice quality after CO₂ laser cordectomy – what can we really expect? *Head Neck* 30(1):43–49
- Roh JL, Kim DH, Kim SY, Park CI (2007) Quality of life and voice in patients after laser cordectomy for Tis and T1 glottic carcinomas. *Head Neck* 29(11):1010–1016. <https://doi.org/10.1002/hed.20625>
- Peretti G, Piazza C, Balzanelli C, Mensi MC, Rossini M, Antonelli AR (2003) Preoperative and postoperative voice in Tis-T1 glottic cancer treatment by endoscopic cordectomy: an additional issue for patient counseling. *Ann Otol Rhinol Laryngol* 112:759–763
- Remacle M, Eckel HE, Antonelli A, Brasnu D, Chevalier D, Friedrich G, Olofsson J, Rudert HH, Thumfart W, de Vincentis M, Wustrow TPU (2000) Endoscopic cordectomy. a proposal for a classification by the Working Committee, European Laryngological Society. *Eur Arch Otorhinolaryngol* 257:227–231
- Hirano M (1981) Clinical examination of voice, vol 190. Springer Verlag, New York, pp 3–20
- Staníková L, Šatanková J, Kučová H, Walderová R, Zeleník K, Komínek P (2017) The role of narrow-band imaging (NBI) endoscopy in optical biopsy of vocal cord leukoplakia. *Eur Arch Otorhinolaryngol* 274(1):355–359. <https://doi.org/10.1007/s00405-016-4244-6>
- Rosier JF, Gregoire V, Counoy H et al (1998) Comparison of external radiotherapy, laser microsurgery and partial laryngectomy for the treatment of T1N0M0 glottic carcinomas: a retrospective evaluation. *Radiother Oncol* 48:175–183
- Smith JC, Johnson JT, Myers EN (2002) Management and outcome of early glottic carcinoma. *Otolaryngol Head Neck Surg* 126:356–364
- Mendenhall WM, Werning JW, Hinerman RW, Amsrud RJ, Villaret DB (2004) Management of T1–T2 glottic carcinomas. *Cancer* 100:1786–1792
- Baird BJ, Sung CK, Beadle BM, Divi V (2018) Treatment of early-stage laryngeal cancer: a comparison of treatment options. *Oral Oncol* 87:8–16. <https://doi.org/10.1016/j.oraloncology.2018.09.012>
- Du Y, Shao S, Lv M, Zhu Y, Yan L, Qiao T (2020) Radiotherapy versus surgery—which is better for patients with T1–2N0M0 glottic laryngeal squamous cell carcinoma? Individualized survival prediction based on web-based nomograms. *Front Oncol* 10:1669. <https://doi.org/10.3389/fonc.2020.01669>
- Prettyjohns M, Winter S, Kerawala C, Paleri V (2017) Transoral laser microsurgery versus radiation therapy in the management of T1 and T2 laryngeal glottic carcinoma: which modality is cost-effective within the UK? *Clin Otolaryngol* 42(2):404–415. <https://doi.org/10.1111/coa.12807>
- Rydell R, Schalen L, Fex S, Elnér A (1995) Voice evaluation before and after laser excision vs. radiotherapy of T1a glottic carcinoma. *Acta Otolaryngol* 115(4):560–565. <https://doi.org/10.3109/00016489509139367>
- Peeters AJGE, van Gogh CDL, Goor KM et al (2004) Health status and voice outcome after treatment for T1a glottic carcinoma. *Eur Arch Otorhinolaryngol* 261:534–540. <https://doi.org/10.1007/s00405-003-0697-5>
- Spielmann PM, Majumdar S, Morton RP (2010) Quality of life and functional outcomes in the management of early glottic carcinoma: a systematic review of studies comparing radiotherapy and transoral laser microsurgery. *Clin Otolaryngol* 35:373–382. <https://doi.org/10.1111/j.1749-4486.2010.02191.x>
- Krengli M, Policarpo M, Manfreda I et al (2004) Voice quality after treatment for T1a glottic carcinoma—radiotherapy versus laser cordectomy. *Acta Oncol* 43:284–289
- Arias F, Arraras JL, Asin G, Uzcanga MI, Enrique Marav E, Chicata V, Eito C, Zarandona U, Mora I, Vila M, Domínguez MA (2014) Quality of life and voice assessment in patients with early-stage glottic cancer. *Head Neck* 37(3):340–346. <https://doi.org/10.1002/hed.23603>
- Fink DS, Sibley H, Kunduk M, Schexnaildre M, Kakade A, Sutton C, McWhorter AJ (2016) Subjective and objective voice outcomes after transoral laser microsurgery for early glottic cancer. *Laryngoscope* 126(2):405–407. <https://doi.org/10.1002/lary.25442>

26. Peretti G, Piazza C, Balzanelli C, Cantarella G, Nicolai P (2003) Vocal outcome after endoscopic cordectomies for Tis and T1 glottic carcinomas. *Ann Otol Rhinol Laryngol* 112(2):174–179. <https://doi.org/10.1177/000348940311200212>
27. Aaltonen LM, Rautiainen N, Sellman J, Saarihahti K, Mäkitie A, Rihkanen H, Laranne J, Kleemola L, Wigren T, Sala E, Lindholm P, Grenman R, Joensuu H (2014) Voice quality after treatment of early vocal cord cancer: a randomized controlled trial comparing laser surgery with radiation therapy. *Int J Radiat Oncol Biol Phys* 90:255–270
28. van Loon Y, Hendriksma M, Heijnen BJ et al (2019) Voice outcome after unilateral ELS type III or bilateral type II resections for T1–T2 glottic carcinoma: results after 1 year. *Head Neck* 41:1638–1647. <https://doi.org/10.1002/hed.25582>
29. Villaret AB, Piazza C, Redaelli De Zinis LO, Cattaneo A, Cocco D, Peretti G (2007) Phonosurgery after endoscopic cordectomies I. Primary intracordal autologous fat injection after transmuscular resection: preliminary results. *Eur Arch Otorhinolaryngol* 264:1179–1184. <https://doi.org/10.1007/s00405-007-0331-z>
30. Remacle M, Lawson G, Hedayat A, Trussart C, Jamart J (2001) Medialization framework surgery for voice improvement after endoscopic cordectomy. *Eur Arch Otorhinolaryngol* 258:267–271
31. Zeitels SM, Hillman RE, Franco RA, Bunting GV (2002) Voice and treatment outcome from phonosurgical management of early glottic cancer. *Ann Otol Rhinol Laryngol* 190:3–20. <https://doi.org/10.1177/0003489402111s1202>

Publisher's Note Springer Nature remains neutral with regard to jurisdictional claims in published maps and institutional affiliations.

Příloha 12: FORMÁNEK, M.*(corresponding author)*, K. ZELENÍK, J. DVORÁČKOVÁ a P. KOMÍNEK. Chondrosarkom prstencové chrupavky. Otorinolaryngologie a Foniatrie. 2013, 62(3), 136–139.

KAZUISTIKY

Chondrosarkom prstencové chrupavky

Formánek M.¹, Zeleník K.^{1,2}, Dvořáčková J.², Komínek P.¹

Otorinolaryngologická klinika FN Ostrava,
přednosta doc. MUDr. P. Komínek, Ph.D., MBA¹
Katedra chirurgických oborů, Lékařská fakulta, Ostravská univerzita v Ostravě,
vedoucí katedry doc. MUDr. P. Zonča, Ph.D.²
Ústav patologie FN Ostrava,
přednosta MUDr. J. Dvořáčková, Ph.D.³

SOUHRN

Autoři článku prezentují kazuistiku 56letého pacienta s chondrosarkomem hrtanu. Jedná se o raritní maligní nádor vycházející nejčastěji z prstencové chrupavky. V počáteční fázi růstu bývá nádor asymptomatický, s pokračujícím růstem se manifestuje chrapotem nebo postupně narůstající inspirační dušností. Diagnostika zahrnuje kromě anamnézy a fyzikálního vyšetření (včetně endoskopie) také zobrazovací metody, metodou volby je CT. K definitivní diagnóze je nezbytné histologické vyšetření, hodnocení vzorků tkáně pa-

tologem a stanovení sarkomu ale není pro vysokou diferenciaci tkáně snadné. Terapeutický přístup by měl být chirurgický s preferencí endoskopického přístupu a s maximální snahou o zachování fyziologických funkcí hrtanu.

KLÍČOVÁ SLOVA

chondrosarkom, hrtan, prstencová chrupavka, etiologie, operace, narůstající inspirační dušnost

SUMMARY

Formánek M., Zeleník K., Dvořáčková J., Komínek P.:
Chondrosarcoma of Cricoid Cartilage

A case report of a 56-year-old man with a chondrosarcoma of larynx is presented. Chondrosarcoma of larynx is a rare malignant tumour that has its origin most commonly in cricoid cartilage. Main symptoms are hoarseness and progressive inspiratory dyspnoea. However, it is mostly asymptomatic at the beginning of its growth. Detailed medical history, physical examination including endoscopy and computed tomography

scans are the main parts of the diagnostic process of this tumour. Biopsy is essential for final diagnosis but it is not simple to evaluate differentiation of chondrosarcoma properly. Endoscopic surgery with maximized effort to preserve laryngeal function should be preferred as treatment.

KEYWORDS

chondrosarcoma, larynx, cricoid cartilage, etiology, surgery, progressive inspiratory dyspnea

Otorinolaryngologie a foniatrie 2013, 62, č. 3 s. 136–139

ÚVOD

Chondrosarkom (CHS) je pomalu rostoucí maligní nádor vycházející z chrupavčité tkáně. Poprvé byl popsán Traversem v roce 1816, ale termín CHS použil až New v roce 1935 (17, 27). V oblasti hlavy a krku se vyskytuje poměrně vzácně, přesto je nejčastějším sarkomem hrtanu s maximem výskytu u pacientů mezi 55 a 65 lety, téměř čtyřikrát častěji jsou postiženi muži a sedmkrát častěji

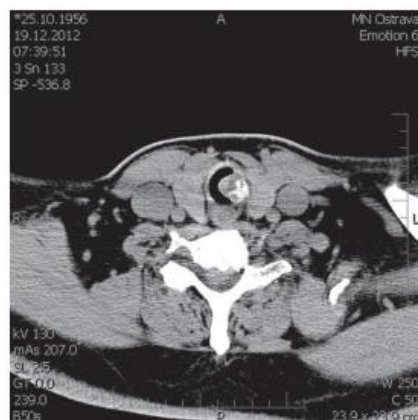
běloši než afroameričané (5, 13, 19). Celkově bylo v literatuře popsáno přibližně 600 případů CHS hrtanu většinou ve formě kazuistických sdělení. Z českých autorů referoval o 3 případech chondrosarkomu například Slavíček (23). Ve většině případů má svůj původ v prstencové chrupavce (70 - 80 %), za predilekční místo vzniku je považována lamina posterior v oblasti úponů hrtanových svalů, kde začíná osifikace prstencové chrupavky

(4, 25). Nejčastějšími symptomy jsou pozvolně narůstající inspirační dušnost a chrápot.

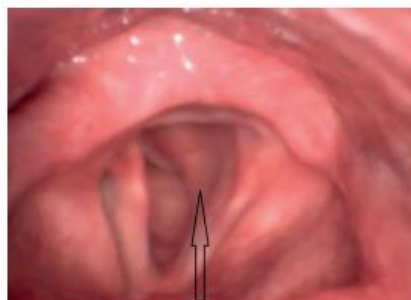KAZUISTIKA

56letý pacient, stopkuřák od 30 let, navštívil před rokem a půl svého praktického lékaře pro narůstající dušnost při zátěži. Po vyloučení kardiální příčiny byl pacient odeslán ke spirometrickému vyšetření, kde byla zjištěna zvýšená bronchiální rezistence. Bylo doplněno ORL vyšetření, které neprokázalo žádnou patologii. Pro chrápání a suspektní syndrom obstrukční spánkové apnoe podstoupil pacient vyšetření limitovanou polygrafií, s negativním nálezem.

Dýchání s inspiračním stridorem se postupně zhoršovalo. Pacient rok od první návštěvy u praktického lékaře zkolaboval, pro trvající dechové problémy byl odeslán opět na plicní vyšetření, kde byl stav pacienta zhodnocen jako akutní bronchitida, bronchoskopie nebyla provedena. Pro neustále se zhoršující inspirační dušnost bylo provedeno vyšetření otorinolaryngologem, který po úroveň hlasivek neprokázal žádnou patologii, oblast pod hlasivkami ale nebyla dobře přehledná. Vzhledem k nejasné etiologii inspirační dušnosti bylo indikováno CT vyšetření krku a hrudníku, při kterém se zobrazilo hladké vyklenutí z levé části prstencové chrupavky zasahující přes střední čáru o denzitě 55 HU (obr. 1). Pacient byl následně odeslán k dalšímu řešení na naše pracoviště.



Obr. 1 Předoperační CT - obraz hladkého vyklenutí z levé části prstencové chrupavky o denzitě 55 HU zasahující přes střední čáru.



Obr. 2 Předoperační flexibilní endoskopie - hladké růžové vyklenutí pod levou hlasivkou zasahující nejméně do poloviny lumina hrtanu.

Při vyšetření flexibilním endoskopem bylo nalezeno hladké růžové vyklenutí pod levou hlasivkou, které zasahovalo nejméně do poloviny lumina hrtanu (obr. 2).

K bližšímu vyšetření hrtanu a odebrání vzorku tkáně byl zvolen endoskopický přístup při předchozím zajištění dýchacích cest tracheotomií v místní anestezii (pacienta nebylo možné zaintubovat endotracheální rourkou). Endoskopické vyšetření potvrdilo nález na CT - tuhý tumor jdoucí z laterální strany prstencové chrupavky, nejméně ze 2/3 obturující prostor subglottis. Postupně bylo provedeno částečné odstranění tumoru o velikosti cca 13x15 mm a uvolněn tak celý subglottický prostor, stěna prstencové chrupavky zůstala zachována. Cílem operace bylo získat dostatečný vzorek tkáně a zároveň odstranit co možná největší část tumoru se zachováním prstencové chrupavky. Již 2. pooperační den byl pacient dekanylován.

Histologicky byl prokázán low-grade chondrosarkom. Vzhledem k výsledku histologie bylo rozhodnuto o dalším sledování pacienta bez zvyšování radikality výkonu ve smyslu pokusu o odstranění celého tumoru (bylo by nutné odstranit i prstencovou chrupavku, což by vedlo ke kolapsu hrtanu a k trvalému nosičství tracheostomické kanyly). Pacient byl propuštěn po 9 dnech hospitalizace domů v celkově dobrém stavu, bez dechových obtíží a je dále sledován. Pět měsíců po operaci je pacient bez potíží, dýchací cesty jsou volné a nejsou klinické známky růstu nádoru.

DISKUSE

Chondrosarkom je raritní maligní nádor. Etiologie vzniku CHS hrtanu je neznámá, někteří autoři nicméně zmiňují jako rizikové faktory

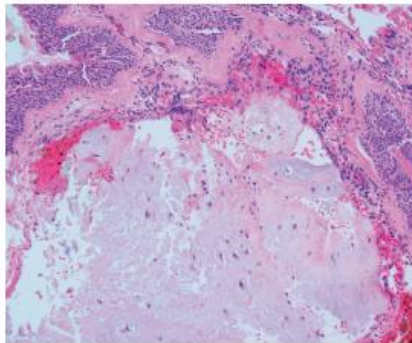
KAZUISTIKY

v minulosti používané teflonové injekce a radioterapii (6, 12, 21). Ve větších studiích měla téměř třetina pacientů s CHS v anamnéze abúzus tabáku (25).

Klinické symptomy CHS prstencové chrupavky se mohou lišit. Nejčastěji nacházíme dlouhodobou postupně narůstající inspirační dušnost při expanzivním růstu tumoru do lumina dýchacích cest. Narůstající dušnost a inspirační stridor bývají prvním znakem zejména u tumorů, které nezasahují do oblasti hlasivek, jak tomu bylo i v případě našeho pacienta. Dalším velmi častým symptomem je chrapot, který je převážně způsobený měnicími se anatomickými poměry v oblasti glotis nebo kompresí n. laryngeus inferior. Při retrokrikoidním růstu dominují dysfagické obtíže. Méně častý je pak nález nebolestivé masy na krku (4, 25).

Při rozhodování o možné příčině dušnosti je indikováno nejprve provedení endoskopického vyšetření, které lze dnes provést obvykle ambulantně pomocí zvětšovací laryngoskopie či flexibilní laryngoskopie, doplněné o plicní vyšetření. Při nejjasnostech by mělo být provedeno zobrazovací vyšetření. Metodou volby je CT vyšetření, na kterém je pro CHS hrtanu charakteristický nález submukózní masy nejčastěji zadní části subglottis (nebo postihující více chrupavek) s tečkovitými kalcifikacemi, které se po podání kontrastní látky mírně zvýrazní (18). Na RTC snímku pak nalezneme obláčkované kalcifikace v mase měkkého tumoru (popcorn-like calcification) (25). Vyšetření magnetickou rezonancí nám může pomoci zhodnotit vztah tumoru k okolním měkkotkáňovým strukturám (18).

Z hlediska rozhodnutí o léčbě je nesmírně důležité histologické vyšetření, které by mělo dát odpověď na to, jestli se jedná o chondrom, low-grade chondrosarkom nebo high-grade chondrosarkom. CHS je možné odlišit od chondromu pomocí histologických kritérií malignity chrupavky dle Lichtensteina a Jaffeho nebo dle Evanse nálezem větší buněčnosti, vyššího počtu mitóz a buněčné atypie - lakunární jedno-, dvou-, či vícejaderné buňky, vyšší nukleo-cytoplazmatický poměr (obr. 3) (5, 13, 20). Toto odlišení bývá ovšem velmi obtížné. Úroveň dediferenciace je pak určen grading CHS (grade 1-3) (13). Přibližně 80 % CHS hrtanu má nízký grade, metastazuje proto velmi zřídka (ve 2 - 10 %) (4, 18, 25). V porovnání s CHS v častějších lokalizacích (pánev, hrudní kost, žebra, dlouhé kosti) je diferencovanější a méně agresivní (1). Z důvodu nutnosti odebrat velký vzorek tkáně, nepříznivé lokalizace a konzistence CHS může být nicméně odebrání biopsie dostatečné ke stanovení diagnózy velmi problematické.



Obr. 3 Histologie - ložiskovitě buněčnější chondrogenní nádor, jehož buňky vykazují jaderné atypie místy až se zdvojením jader, který proniká až do subepiteliální části sliznice, HE.

Terapeutické možnosti jsou z důvodu rezistence CHS na radioterapii a chemoterapii omezeny na chirurgické odstranění nádoru. Tumor lze odstranit endoskopicky, cestou laryngofisury nebo provedením totální laryngektomie. Z důvodu poměrně příznivého chování CHS v této lokalitě je preferován, pokud je to možné, endoskopický přístup s maximální možnou radikalitou resekce tak, aby zůstaly zachovány fyziologické funkce hrtanu (2, 11, 22, 25). Pokud je lokalizace pro endoskopický přístup nevhodná, je možno zvolit přístup z laryngofisury. Od provedení totální laryngektomie jako primární operace je v poslední době odklon (2, 11, 22, 23, 25). Tento výkon je rezervován pro tumory s nepříznivým gradingem, lokálně se šířící do důležitých struktur, nebo jako salvage chirurgie, pokud po prvotní endoskopické resekci nebo resekci z laryngofisury došlo k rychlé klinicky manifestní recidivě s nutností tracheostomie. Z českých autorů referoval o 3 případech chondrosarkomu Slavíček, kdy všechny případy byly vždy řešeny odstraněním tumoru cestou laryngotomie s maximální snahou zachovat funkce hrtanu i za cenu neradikalit, pro opakované pooperační recidivy tumoru musela být u 1 pacienta provedena totální laryngektomie (23). V poslední době se rozvíjejí způsoby rekonstrukce prstencové chrupavky, umožňující resekci její větší části a zároveň zachování funkcí hrtanu, nejčastěji se pro tyto účely využívají stopkaté laloky a autologní štěpy (2, 7-10, 15). Rekurence CHS hrtanu se objevuje u 35-40 % případů, dlouhodobá prognóza je ale dobrá - desetileté přežití v 95 % (25). Radioterapie by měla být zvažována pouze jako adjuvantní léčba dediferencovaných CHS (16).

ZÁVĚR

Přestože je chondrosarkom vzácným maligním nádorem hrtanu, je třeba jej diferenciálně diagnosticky vzít do úvahy jako možnou příčinu dlouhodobě postupně narůstající inspirační dušnosti. Zvláště při vyloučení častějších příčin dušnosti a v případech, že endoskopicky není možné zhodnotit subglotický prostor, by mělo být indikováno CT vyšetření. V léčbě jsou v současnosti upřednostňovány chirurgické metody, při kterých je zachován hrtan, třeba i za cenu snížené radikality.

Vytvořeno s podporou grantu IGA MZ ČR NT13725-4/2012.

Literatura

1. Baatnburg de jung, R. J., Van Lent, S., Hogendoorn, P. C.: Chondroma and chondrosarcoma of the larynx. Current Opinion in Otolaryngology & Head and Neck Surgery, roč. 12, 2004, č. 2, s. 98-105.
2. Bahannan, A., Slavíček, A., Taudy, M., Chovanec, M.: Septal graft in laryngeal reconstruction. Saudi Med. J., roč. 11, 2006, č. 27, s. 1758-1760.
3. Buda, I., Hod, R., Feinmesser, R., Shvero, J.: Chondrosarcoma of the larynx. Isr. Med. Assoc. J., roč. 14, 2012, č. 11, s. 681-684.
4. Casiraghi, O., Martínez-Madrígal, F., Pineda-Daboin, K., Mamelle, G., Resta, L., Luna, M. A.: Chondroid tumors of the larynx: a clinicopathologic study of 19 cases, including two de-differentiated chondrosarcomas. Ann. Dian. Pathol., roč. 8, 2004, č. 4, s. 189-197.
5. Evans, H. L., Ayala, A. G., Romsdahl, M. M.: Prognostic factors in chondrosarcoma of bone: a clinicopathologic analysis with emphasis on histologic grading. Cancer, roč. 40, 1977, č. 2, s. 818-831.
6. Ghalib, S. H., Warner, E. D., DeGowin, E. L.: Laryngeal chondrosarcoma after thyroid irradiation. JAMA, roč. 210, 1969, č. 9, s. 1762-1763.
7. Hagen, R.: Functional long-term results following hemipharyngo-hemilaryngectomy and microvascular reconstruction using the radial forearm flap. Laryngorhinotologie, roč. 81, 2002, č. 3, s. 233-242.
8. Chanowski, E. J., Haxer, M. J., Chepeha D. B.: Microvascular cricoid cartilage reconstruction with the thoracodorsal artery scapular tip autogenous transplant. Laryngoscope, roč. 122, 2012, č. 2, s. 282-285.
9. Gilber, R. W., Neligan, P. C.: Microsurgical laryngotracheal reconstruction. Clin. Plast. Surg., roč. 32, 2005, č. 3, s. 293-301.
10. Kobayashi, M., Fukuda, A., Onozuka, N., Kawagoe, C., Wakayama, F., Harada, O.: Design of a new technique using a free tracheal autologous graft for reconstruction of the cricoid cartilage and trachea. Surg. Today, roč. 36, 2006, č. 4, s. 316-320.
11. Lewis, J. E., Olsen, K. D., Inwards, C. Y.: Cartilaginous tumors of the larynx: clinicopathologic review of 47 cases. Ann. Otol. Rhinol. Laryngol., roč. 106, 1997, č. 2, s. 94-100.
12. Lewy, R. B.: Experience with vocal cord injection. Ann. Otol. Rhinol. Laryngol., roč. 85, 1976, č. 4, s. 440-450.
13. Lichtenstein, L., Jaffe, H.: Chondrosarcoma of bone. Am. J. Pathol., roč. 19, 1943, č. 4, s. 553-589.
14. Lukáš, K., Žák, A. et al.: Chorobné znaky a príznaky. Grada, 2010.
15. Masuda, M., Kamizono, K., Ejima, M., Fujimara, A., Uryu, H., Kadota, H.: Tracheal reconstruction with a modified infrahyoid myocutaneous flap. Laryngoscope, roč. 122, 2012, č. 5, s. 992-996.
16. Mishell, J. H., Schild, J. A., Mafee, M. F.: Chondrosarcoma of the larynx. Diagnosis with magnetic resonance imaging and computed tomography. Arch. Otolaryngol. Head Neck Surg., roč. 116, 1990, č. 11, s. 1338-1341.
17. New, G. B.: Sarcoma of the larynx: report of two cases. Arch. Otolaryngol., 1935, č. 21, s. 648-652.
18. Nicolai, P., Ferlito, A., Sasaki, C. T., Kirchner, J. A.: Laryngeal chondrosarcoma: incidence, pathology, biological behaviour and treatment. Ann. Otol. Rhinol. Laryngol., roč. 99, 1990, č. 7, s. 515-523.
19. O'Reilly, R. C., Elford, B. R.: Imaging quiz case 1. Grade 1 chondrosarcoma (CS) of the larynx. Arch. Otolaryngol. Head Neck Surgery, roč. 126, 2000, č. 10, s. 1266, 1270-1271.
20. Povýšil, C., Šteiner, I. et al.: Speciální patologie. Galén, Karolinum, 2007.
21. Reiter, R., Rettinger, G., Veit, J., Pilcher, C., Brosch, S.: Chondrosarcoma of the larynx in patient with vocal fold augmentation with teflon. Laryngorhinotologie, roč. 91, 2012, č. 10, s. 644-645.
22. Rinaldo, A., Howard, D. J., Ferlito, A.: Laryngeal chondrosarcoma: a 24-year experience at the Royal National Throat, Nose and Ear Hospital. Acta Otolaryngol., roč. 120, 2000, č. 6, s. 680-688.
23. Slavíček, A., Betka, J., Taudy, M., Miřejovský, P.: Chondrosarkom hrtanu. Otorinolaryngolog., roč. 45, 1996, č. 3, s. 152-156.
24. Snow, J. B., Wackym, P. A., Ballenger, J. J.: Otorinolaryngology, 2009.
25. Thompson, L. D., Gannon, F. H.: Chondrosarcoma of the larynx: a clinicopathologic study of 111 cases with a review of the literature. Am. J. Surg. Pathol., roč. 26, 2002, č. 7, s. 836-851.
26. Travers, F.: A case of ossification and bony growth of the cartilages of the larynx. Med. Chir. Trans., 1816, č. 7, s. 150-151.
27. Thompson, L. D.: Chondrosarcoma of the larynx. Ear Nose Throat. J., roč. 83, 2004, č. 9, s. 609.

Adresa ke korespondenci:

MUDr. Martin Formánek
Otorinolaryngologická klinika FN
17. listopadu 1790
708 52 Ostrava - Poruba
e-mail: martin.formanek@fno.cz

Příloha 13: ZELENÍK, Karol, Martin FORMÁNEK, Radana WALDEROVA, Debora FORMANKOVA a Pavel KOMINEK. Five-year results of vocal fold augmentation using autologous fat or calcium hydroxylapatite. *European Archives of Oto-Rhino-Laryngology* [online]. 2021, 278(4), 1139–1144. ISSN 0937-4477. Dostupné z: doi:10.1007/s00405-020-06479-6. (IF 2020 = 2,503; Q2)

European Archives of Oto-Rhino-Laryngology (2021) 278:1139–1144
https://doi.org/10.1007/s00405-020-06479-6

LARYNGOLOGY



Five-year results of vocal fold augmentation using autologous fat or calcium hydroxylapatite

Karol Zeleník^{1,2} · Martin Formánek^{1,2} · Radana Walderová^{1,2} · Debora Formánková^{1,2} · Pavel Komínek^{1,2}

Received: 17 August 2020 / Accepted: 5 November 2020 / Published online: 23 November 2020
© Springer-Verlag GmbH Germany, part of Springer Nature 2020

Abstract

Purpose To evaluate 5-year voice outcomes of vocal fold augmentation (VFA) using autologous fat (AF) injection via direct microlaryngoscopy versus office-based calcium hydroxylapatite (CaHA) injection.

Methods Retrospective study of patients who underwent VFA between 2012 and 2015, with a 5-year follow-up. Patients with a glottic gap of ≤ 3 mm caused by unilateral vocal fold paralysis or vocal fold atrophy were included in the study. VFA was performed using AF injection via direct microlaryngoscopy in 17 patients, and using office-based CaHA injection in 19 patients. Subjective satisfaction with voice, voice handicap index (VHI), and maximal phonation time (MPT) were analyzed pre-injection, and at 12 and 60 months post-VFA.

Results Altogether 36 patients underwent VFA between 2012 and 2015, of whom 5 were excluded within 1 year post-VFA, and 2 were excluded between 1 and 5 years post-VFA. Of the remaining 29 patients, 3 (10.3%) underwent re-intervention at between 1 and 3 years post-VFA. Thus, the 5-year follow-up included 26 patients (72.2%; 11 males and 15 females). At 5 years after surgery, 73.1% of the patients were satisfied with their voice, with no significant between-group difference ($P = 0.307$). The mean improvement of VHI was 28.8 ± 17.82 in the autologous fat group versus 33 ± 26.24 in the CaHA group ($P = 0.458$). MPT improvement was also similar between the two groups: 6.2 ± 4.26 for the autologous fat group versus 6.3 ± 4.34 for the CaHA group ($P = 0.667$).

Conclusions Both AF injection via direct microlaryngoscopy and office-based CaHA injection yielded good and comparable 5-year results.

Keywords Glottic insufficiency · Autologous fat augmentation · Calcium hydroxylapatite · Voice handicap index · Maximal phonation time

Introduction

For over 100 years, vocal fold augmentation (VFA) has been performed for treatment of glottic insufficiency, and yet no single long-term or permanent injection material has been deemed ideal for this purpose. Autologous fat (AF) and calcium hydroxylapatite (CaHA) are both commonly used to obtain long-term results, and are frequently discussed in

the literature [1–3], but data beyond 1 year of follow-up are scarce [4–10]. However, such information is highly important for patients, who typically hope that the effect of the surgery will be permanent. Moreover, when VFA is considered, patients often receive only limited counseling, without data regarding the long-term results of the offered surgery. Thus, patients commonly do not have sufficient information to decide whether their expectations will be better met by VFA or by medialization thyroplasty as a permanent alternative to VFA.

In the present study, we aimed to compare the voice outcomes at 5 years after VFA performed using AF via direct microlaryngoscopy versus office-based CaHA. We also compared these 5-year results with previously published 12-month results to assess the deterioration of voice outcomes over time [11].

✉ Karol Zeleník
karol.zelenik@fno.cz

¹ Department of Otorhinolaryngology and Head and Neck Surgery, University Hospital Ostrava, 17. listopadu 1790, 70800 Ostrava, Czech Republic

² Department of Craniofacial Surgery, Faculty of Medicine, University of Ostrava, Syllabova 19, 70300 Ostrava, Czech Republic

Methods

This retrospective study was approved by the Ethics Committee of the Tertiary Hospital and was registered at ClinicalTrials.gov under identifier NCT02275130.

Inclusion and exclusion criteria

This study included adult patients with glottic insufficiency lasting over 12 months and a glottic gap of ≤ 3 mm caused by unilateral vocal fold palsy or vocal fold atrophy, who underwent VFA between September 2012 and September 2015. Exclusion criteria were reduced or absent mucosal wave, prior chordectomy or radiotherapy, history of previous chronic voice disorders, and concomitant functional voice disorders.

Patients enrollment

From September 2012 to September 2014, VFA was performed using AF via direct microlaryngoscopy under general anesthesia in 17 consecutive patients. From October 2014 to September 2015, VFA was performed as an office-based procedure under local anesthesia using CaHA in an additional 19 consecutive patients.

Surgical procedures

All procedures were performed by a single surgeon experienced in performing VFA. In both groups, VFA was performed by injecting the thyroarytenoid muscle at the point at which a transverse line from the tip of the vocal process laterally intersects the superior arcuate line. For vocal cord atrophy, a second injection was made at the maximum point of the gap, when needed. Patients in both study groups were instructed to maintain complete voice rest for 48 h, followed by relative voice rest for the following week.

Autologous fat

VFA using AF was performed via direct microlaryngoscopy under general anesthesia. AF was harvested from the patient's infraumbilical region, and then the fat lobules were separated from the surrounding connective tissue, cut into 1- to 2-mm pieces, and rinsed in saline. These pieces were placed directly into a Brüning laryngeal injector (Karl Storz, Tuttlingen, Germany). Before injection, palpation of the arytenoid cartilage was performed to exclude cricoarytenoid joint fixation. As recommended when using AF, VFA was performed to 100% overcorrection. To prevent possible leakage of fat particles from the vocal cord, a small

endotracheal tube was used (with a 5.5-cm inner diameter), and the anesthetist was instructed to awake the patient from general anesthesia as gently as possible. The mean injected fat volume was 1.2 cc (range, 0.7–1.6 cc), although determination of the exact amount is not possible since tiny aliquots of fat ooze out when the needle is withdrawn. Moreover, some fat particles could escape the vocal cords when the patient is awoken from general anesthesia.

Calcium hydroxylapatite

VFA with CaHA (Radiesse Voice®, Merz Aesthetics, San Mateo, CA, USA) was performed as an office-based procedure under local anesthesia using a transoral approach. As recommended when using CaHA, VFA was performed to 15–30% overcorrection. The mean injected CaHA volume was 0.6 cc (range, 0.3–1.0 cc).

Follow-up

Patients were scheduled for follow-up examinations at 12 months after VFA. Moreover, all patients were scheduled for further check-ups at 1-year intervals for the next 4 years, enabling assessment of the results at 5 years after initial surgery. A total of seven patients did not attend follow-up examinations between the first and fifth year after surgery, but when contacted by phone, they agreed to attend a 5-year follow-up examination.

Evaluated parameters

Videolaryngostroboscopic findings, subjective satisfaction with voice, voice handicap index (VHI), and maximal phonation time (MPT) were evaluated before injection and at every follow-up assessment. Subjective satisfaction with voice was evaluated using a four-item scale: not satisfied, more unsatisfied than satisfied, pretty satisfied, or very satisfied. The responses "pretty satisfied" and "very satisfied" were considered to indicate satisfaction with the outcome.

Statistical analysis

Demographic descriptors were summarized as mean (and standard deviation) for continuous variables, and as percentage for categorical variables. We analyzed the differences in each outcome measure between injection materials using paired-sample *t* tests. A *P* value of less than 0.05 was considered to indicate statistical significance. Statistical analyses were performed using SPSS version 21.0 (Statistical Package for Social Sciences, Inc., Chicago, IL, USA).

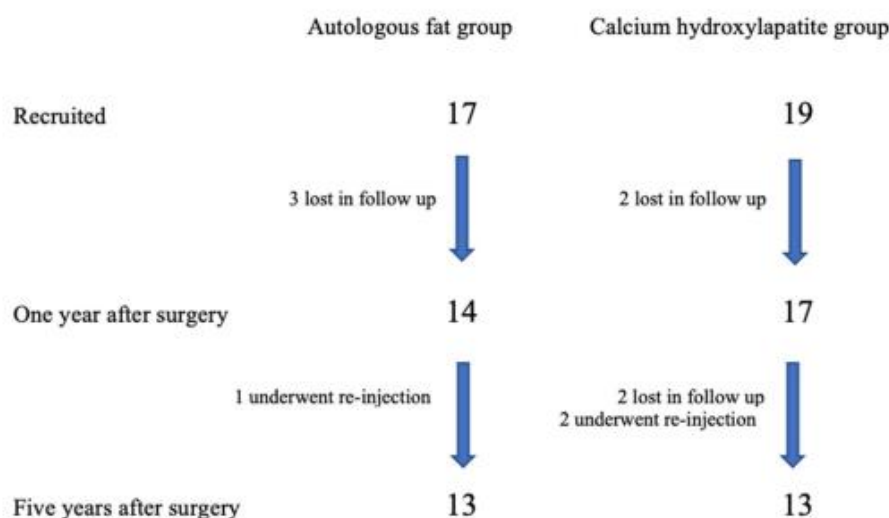


Fig. 1 Diagram of follow-up data for both study groups

Results

This study included a total of 36 patients: 17 (47.2%) in the AF group and 19 (52.8%) in the CaHA group. Overall, 5/36 patients (13.9%), including three from the AF group and two from the CaHA group, were lost to follow-up during the first 12 months post-VFA. Thus, a total of 31 patients—including 14 (45.2%) in the AF group and 17 (54.8%) in the CaHA group—were analyzed at the 1-year follow-up, and these results have been previously published [11]. Another 2/17 patients (11.8%) in the CaHA group were lost to follow-up between 1 and 5 years post-VFA. Due to unsatisfactory voice results, re-injection with the originally injected material was performed in 1/14 patients (7.1%) from the AF group (3 years after the surgery) and 2/17 patients (11.8%) from the CaHA group (2 and 3 years after the surgery) (Fig. 1). These 3/29 patients (10.3%) were excluded from analysis of the 5-year follow-up data. Thus, the analysis of 5-year follow-up data included 13 patients from the AF group and 13 patients from the CaHA group.

Table 1 presents the subjects' demographic data. In two-thirds of the patients, the indication for VFA was vocal fold paralysis, predominantly caused by previous thyroid surgery (Table 2). Table 3 summarizes the 5-year voice results. In total, 19/26 patients (73.1%) reported overall satisfaction with their voices at 5 years after surgery. The mean improvement in VHI was 30.7 ± 20.24 points, and the mean improvement in MPT was 6.2 ± 4.26 s. The

Table 1 Demographics of the study groups

	AF group (N = 13)	CaHA group (N = 13)
Sex	5	6
Male (N = 11)	8	7
Female (N = 15)		
Age in years, mean \pm SD	56.5 \pm 6.62	63.3 \pm 8.12
Voice therapy before surgery, N (%)	12 (92.3%)	11 (84.6%)

Table 2 Etiology of glottal insufficiency in the two study groups

Etiology of glottic insufficiency	AF group (N = 13)	CaHA group (N = 13)	Total
Vocal cord paralysis	8	11	19
Post-thyroidectomy	5	5	10
Spine or intrathoracic surgery	1	1	2
Other ^a	1	1	2
Unknown	1	3	4
Vocal cord atrophy (presbylarynx)	5	2	7
Total	13	13	26

^aOther: after extirpation of vagal nerve neurinoma or after Zenker's diverticulum surgery

evaluated parameters did not significantly differ between groups (Table 3).

When comparing the results between 1 and 5 years after surgery, we must note that two patients were lost to

Table 3 Comparison of 5-year results between the two study groups

Evaluated parameters	Total (N = 26)	AF group (N = 13)	CaHA group (N = 13)	P value
Satisfaction with voice	19 (73.1%)	9 (69.2%)	10 (76.9%)	0.307
VHI improvement	30.7 (20.24)	28.8 (17.82)	33 (26.24)	0.458
MPT improvement	6.2 (4.26)	6.0 (3.42)	6.3 (4.34)	0.667

AF autologous fat, CaHA Calcium Hydroxylapatite, MPT maximal phonation time, VHI voice handicap index

Table 4 Comparison of the results at 1 and 5 years after initial surgery among all patients

Evaluated parameters	One year after surgery (N = 31)	Five years after surgery (N = 26 ^a)
Satisfaction with voice	21 (67.8%)	19 (73.1%)
VHI improvement	33.7 (21.68)	30.7 (20.24)
MPT improvement	5.8 (3.66)	6.2 (4.26)

MPT maximal phonation time, VHI voice handicap index

^aThree patients underwent re-injection and two patients did not attend 5-year follow-up visit

follow-up, and have no information about their voice quality. Moreover, three patients underwent re-intervention between first and fifth year after initial surgery. These patients were excluded from the 5-year statistical analysis, because their voice results after re-intervention were good and these patients were satisfied, but at 2–3 years after surgery, they were not satisfied and agreed with the suggested re-intervention. The remaining 26/29 patients (89.6%) experienced no further substantial deterioration in their voice between the first and fifth year after surgery (Table 4).

Discussion

AF and CaHA are both long-lasting materials that are frequently used for VFA, and the advantages and disadvantages of both materials have been thoroughly described [1–3]. Many studies have confirmed that VFA with AF or CaHA yields excellent short-term (3–6 months) results. However, patients are much more interested in the long-term results. Long-term data are highly important, particularly due to the existence of an alternative permanent surgery: medialization thyroplasty. There is currently no consensus regarding what time period should be considered as “long-term”. Most authors report the data from 12 months post-VFA as long-term results [10–13] and extremely limited results have been reported from beyond 12 months after VFA using AF or

CaHA. Indeed, there are several aspects that complicate the assessment of reliable data from beyond 12 months after VFA.

The main issue is the substantial loss of patients to follow-up over time in both prospective studies and retrospective case series, which has been reported in most previously published studies [4–6]. There are many possible explanations for why patients are lost to follow-up. We can speculate that patients who are satisfied with their results after VFA do not feel a need to see their physician. Moreover, since a significant portion of VFA patients are elderly, they may prioritize dealing with other medical issues. Distance from the Voice Centre might also play a role [5]. On the other hand, patients might not be satisfied with their voice after VFA, but since surgery did not meet their expectations, they do not see a reason for follow-up. For example, in the retrospective study of Benninger et al. data beyond 1 year after VFA with AF were available from only 12/43 patients (27.9%) [4]. Of these 12 patients, 10 (83%) exhibited improved voice symptoms compared to their preoperative baseline. However, it is not possible to accurately estimate the long-term results of all injected patients since data were unavailable from 31 patients (72.1%) [4]. Similarly, Cantarella et al. recruited 148 patients who underwent VFA with AF injected in multiple tunnels during a 15-year study period. However, only 79 (53.4%) of these patients completed follow-up at 12 months, only 11 (7.4%) were followed-up for 3 years, and only 5 (3.4%) for 10 years [5]. Interestingly, for the patients excluded due to incomplete data, some information regarding postoperative voice quality was obtained via phone call, which suggested that these patients did as well as the 79 patients included in the analysis. Therefore, the authors concluded that dropouts did not represent a bias in their study design and results [5]. However, there is a great deal of uncertainty regarding data obtained in such a way.

A second issue complicating the acquisition of long-term results from a large group of patients is the great inconsistency regarding indications for VFA, material used, surgery technique, and outcome measures [9]. These factors make it more difficult to perform a multi-institutional study with the aim of obtaining more robust data. Moreover, the feasibility of performing controlled randomized trials of VFA treatment is complicated by blinding issues and ethical concerns. Thus, most published studies are single-center case series of dozens of patients, and the majority are carried out in a retrospective manner [9]. This also means that meta-analysis of the performed studies provides information of limited value.

Thirdly, there are factors that affect vocal folds over time and thus influence the long-term results of VFA. One important issue is the aging of vocal folds [14]. Particularly in elderly individuals, vocal folds lose volume and tension through the natural process of aging, and it is difficult to establish the extent to which voice deterioration may result

from augmentation material resorption or aging. Voice quality over follow-up can also be influenced by voice abuse and any voice disorders developing during that time (e.g., chronic laryngitis, including reflux laryngitis; neurological disorders; adverse effect of medication; etc.). Therefore, it is important to thoroughly ask the patient about changes in their medical status during every follow-up visit. On the other hand, some voice parameters (e.g., MPT) exhibit better results over time, which can be explained by the patient's learning curve, and can positively influence the "objective" results of VFA.

In the present study, we aimed to determine and compare the results of two VFA materials and procedures, which are both considered to provide long-term results. Although AF has been used for 30 years, few studies report results from beyond 1 year post-surgery [4–8]. In a retrospective review, McCulloch et al. analyzed the outcomes of 31 patients, and found a 4-year success rate of 55% [6]. Similarly, Benninger et al. reported unsatisfactory results more than 1 year after lipoinjection in a retrospective study [4]. In contrast, Umeno et al. followed 73 patients for a median of 4 years after fat injection laryngoplasty, and reported "stable voice results", with reinjection required in only 5 patients (6.8%) [7]. Similarly, Havas and Priestley followed 45 patients for a median of 33 months, and found that 87% had "near-normal voices", and only 13% required a secondary intervention following lipoinjection [8]. Cantarella et al. also found stable results more than 1 year after lipoinjection [5]. Moreover, the authors performed radiological evaluation (computed tomography or magnetic resonance imaging) in 16 patients to determine the long-term survival of the grafted fat, and they did not find clinically relevant graft resorption, which is a main concern regarding long-term lipoinjection outcomes [5].

Nishio et al. performed a unique study, providing answers to many questions regarding fat absorption [15]. The authors used computed tomography to study autologous fat resorption in vocal folds after VFA. They found that the injected fat volume decreased within the first 3 months, and reported a 30% residual rate of injected fat at 3 months post-injection. However, after 3 months, the residual fat volume remained at the same level for up to 24 months after injection [15]. These data appear to support two conclusions: that substantial overcorrection (at least 100%) is needed to provide stable long-term results of VFA using AF, and that no substantial AF resorption occurs beyond 1 year after surgery.

These findings are consistent with our present results. We found that 69.2% of our patients were satisfied with the results of VFA using AF at 5 years after surgery. Moreover, the mean VHI and MPT improvements were stable at 5 years post-VFA. Between the first and fifth year after surgery, we did not note any deterioration of subjective satisfaction with quality of voice, or decrease in mean VHI

and MPT improvement. One patient underwent re-injection 3 years after initial surgery, and was then satisfied with the results at 5 years after surgery.

Regarding the long-term results of CaHA injection, Shen et al. conducted a meta-analysis, in which they evaluated ten studies (only two were prospective) with follow-up durations ranging from 6 to 23.8 months [9]. They confirmed that VFA using CaHA yielded significant improvements in VHI and MPT, with no significant difference compared to the result of medialization thyroplasty [9]. Cantillo-Banos et al. assessed voice results at 6 and 24 months after VFA using CaHA, and found similar results between the 6-month and 24-month follow-up data [16]. No prior studies have reported results from beyond 24 months after VFA using CaHA.

We also reported promising results regarding the long-term effects of CaHA. Only two patients (11.7%) required re-injection between the second and third year after their initial surgery. Among the rest of our patients, 76.9% were satisfied with the results of CaHA injection at 5 years after surgery. Similar to the results of lipoinjection, we found stable mean improvements in VHI and MPT between the first and fifth year after surgery. The 5-year results did not significantly differ between lipoinjection via direct microlaryngoscopy versus office-based CaHA injection.

Limitation of our study was retrospective character of the study and the relatively small number of participants who completed 5-year follow-up. However, this number was similar compared with other studies. Moreover, our present study had many advantages and was a unique investigation. There was a relatively small loss to follow-up over the 5-year study period (7/36; 19.4%). Next, based on good long-term voice results, we can assume that there was no significant resorption of AF and CaHA between the first and fifth year after surgery, and re-intervention was indicated in only 10% of patients during this period. Moreover, we found that there was no significant difference between the two materials and techniques over the 5-year follow-up.

Conclusions

Both AF injection via direct microlaryngoscopy and office-based CaHA injection yielded good 5-year results for the treatment of vocal fold insufficiency. In 10% of our patients, re-intervention was required at between 2 and 3 years after surgery. At 5 years after injection, the results did not differ between the two procedures.

Funding Not applicable.

Compliance with ethical standards

Conflict of interest The authors declare that they have no conflict of interest.

Ethical approval All procedures performed in studies involving human participants were in accordance with the ethical standards of the institutional and/or national research committee and with the 1964 Helsinki declaration and its later amendments or comparable ethical standards.

References

- Rosen CA, Gartner-Schmidt J, Casiano R et al (2009) Vocal fold augmentation with calcium hydroxylapatite: twelve-month report. *Laryngoscope* 119(5):1033–1041. <https://doi.org/10.1002/lary.20126>
- Sulica L, Rosen CA, Postma GN et al (2010) Current practice in injection augmentation of the vocal folds: indications, treatment principles, techniques, and complications. *Laryngoscope* 120(2):319–325. <https://doi.org/10.1002/lary.20737>
- Mallur PS, Rosen CA (2010) Vocal fold injection: review of indications, techniques, and materials for augmentation. *Clin Exp Otorhinolaryngol* 3(4):177–182. <https://doi.org/10.3342/ceo.2010.3.4.177>
- Benninger MS, Hanick AL, Nowacki AS (2016) Augmentation autologous adipose injections in the larynx. *Ann Otol Rhinol Laryngol* 125(1):25–30. <https://doi.org/10.1177/0003489415595427>
- Cantarella G, Mazzola RF, Gaffuri M et al (2018) Structural fat grafting to improve outcomes of vocal folds' fat augmentation: long-term results. *Otolaryngol Head Neck Surg* 158(1):135–143. <https://doi.org/10.1177/0194599817739256>
- McCulloch TM, Andrews BT, Hoffman HT, Graham SM, Karnell MP, Minnick C (2002) Long-term follow-up of fat injection laryngoplasty for unilateral vocal cord paralysis. *Laryngoscope* 112(7 Pt 1):1235–1238. <https://doi.org/10.1097/00005537-200207000-00017>
- Umeno H, Chitose S, Sato K, Ueda Y, Nakashima T (2012) Long-term postoperative vocal function after thyroplasty type I and fat injection laryngoplasty. *Ann Otol Rhinol Laryngol* 121(3):185–191. <https://doi.org/10.1177/000348941212100308>
- Havas TE, Priestley KJ (2003) Autologous fat injection laryngoplasty for unilateral vocal fold paralysis. *ANZ J Surg* 73(11):938–943. <https://doi.org/10.1046/j.1445-2197.2003.02824.x>
- Shen T, Damrose EJ, Morzaria S (2013) A meta-analysis of voice outcome comparing calcium hydroxylapatite injection laryngoplasty to silicone thyroplasty. *Otolaryngol Head Neck Surg* 148(2):197–208. <https://doi.org/10.1177/0194599812464193>
- Carroll TL, Rosen CA (2011) Long-term results of calcium hydroxylapatite for vocal fold augmentation. *Laryngoscope* 121(2):313–319. <https://doi.org/10.1002/lary.21258>
- Zelenik K, Walderová R, Kučová H, Jančatová D, Komínek P (2017) Comparison of long-term voice outcomes after vocal fold augmentation using autologous fat injection by direct microlaryngoscopy versus office-based calcium hydroxylapatite injection. *Eur Arch Otorhinolaryngol* 274(8):3147–3151. <https://doi.org/10.1007/s00405-017-4600-1>
- Fang TJ, Li HY, Gliklich RE, Chen YH, Wang PC, Chuang HF (2010) Outcomes of fat injection laryngoplasty in unilateral vocal cord paralysis. *Arch Otolaryngol Head Neck Surg* 136(5):457–462. <https://doi.org/10.1001/archoto.2010.42>
- Elbadan HEM, Hussein WKA, Elmaghraby RM (2017) Transcervical fat injection laryngoplasty for unilateral vocal fold paralysis: an easy way to do the job. *Eur Arch Otorhinolaryngol* 274(12):4161–4167. <https://doi.org/10.1007/s00405-017-4758-6>
- Crawley BK, Dehom S, Thiel C et al (2018) Assessment of clinical and social characteristics that distinguish presbylaryngis from pathologic presbyphonia in elderly individuals. *JAMA Otolaryngol Head Neck Surg* 144(7):566–571. <https://doi.org/10.1001/jamaoto.2018.0409>
- Nishio N, Fujimoto Y, Hiramatsu M et al (2017) Computed tomographic assessment of autologous fat injection augmentation for vocal fold paralysis. *Laryngoscope Invest Otolaryngol* 2(6):459–465. <https://doi.org/10.1002/lio2.125>
- Cantillo-Baños E, Jurado-Ramos A, Gutiérrez-Jódas J, Ariza-Vargas L (2013) Vocal fold insufficiency: medialization laryngoplasty vs calcium hydroxylapatite microspheres (Radiesse Voice®). *Acta Otolaryngol* 133(3):270–275. <https://doi.org/10.3109/00016489.2012.728717>

Publisher's Note Springer Nature remains neutral with regard to jurisdictional claims in published maps and institutional affiliations.

Příloha 14: MASAROVA, M., J. SEKO, J. KUBICKOVA, O. JOR, V. NOVAK, M. KOTULEK, P. MATOUSEK, M. FORMANEK, K. ZELENIK a P. KOMINEK. Epiglotopex v léčbě obstrukční spánkové apnoe. Ceska a Slovenska Neurologie a Neurochirurgie [online]. 2021, 84(1), 95–97. ISSN 1210-7859. Dostupné z: doi:10.48095/cccsnn202195. (IF 2020 = 0,350; Q4)

LETTER TO EDITOR

DOPIS REDAKCI

doi: 10.48095/cccsnn202195

Epiglotopex v léčbě obstrukční spánkové apnoe

Epiglottopexy in the treatment of obstructive sleep apnea

Vážená redakce, flexibilní endoskopie horních dýchacích cest (HDC) v umělé navozeném spánku (drug-induced sleep endoscopy; DISE) představuje hlavní diagnostickou metodu využívanou k určení míst obstrukce u pacientů s obstrukční spánkovou apnoí (OSA). DISE je obvykle prováděna před plánovanou chirurgickou léčbou OSA [1]. Pacienti, kteří jsou indikováni k léčbě kontinuálním pozitivním přetlakem (continuous positive airway pressure; CPAP), ve většině případů DISE nedostupují [1,2]. Je známo, že CPAP mnoho (50–60 %) pacientů netoleruje a v přibližně 10–12 % nemá efekt [1,2]. V posledních letech se ukazuje, že DISE má své odůvodnění i při titraci CPAP (prováděné během DISE), kdy může pomoci odhalit některé příčiny jeho intolerance či nefunkčnosti [3]. Se zavedením titrace CPAP při DISE je možné pozorovat, že důvodem intolerance CPAP může být nedostatečně tuhá epiglotis, která při aplikaci přetlakové ventilace způsobí ještě výraznější obstrukci dýchacích cest [2,3]. Aby byl pacient správně léčen, je nezbytné nutné tuto patologii odhalit.

Do studie byli zařazeni pacienti se středně těžkou a těžkou OSA, kteří netolerovali CPAP. Každý pacient absolvoval otorinolaryngologické (ORL) vyšetření, DISE a titraci CPAP při DISE. U pacientů s nálezem obstrukce v oblasti epiglotis při DISE v případě současné netolerance CPAP (přetrvávání/zhoršení obstrukce při aplikaci přetlaku) byla indikována epiglotopex v druhé době. Epiglotopex byla provedena v celkové anestezii v rámci direktivní laryngoskopie s optickou kontrolou. Po deepitelizaci sliznice kořene jazyka a kaudální lingvální plochy epiglotis a epiglotických válek byla provedena fixace epiglotis ke kořeni jazyka dvěma vstřebatelnými stehy. Kontrolní limitovaná polygrafie byla provedena 5–6 měsíců po operaci.

Pacient 1 ve věku 22 let byl vyšetřen pro 2 roky trvající chrápání, zástavy dechu ve spánku a zvýšenou denní únavu. Při ORL vyšetření byla pro nález hypertrofických patrových tonzil (Friedman 3) zvažo-

vána oboustranná tonzilektomie, index tělesné hmotnosti (body mass index; BMI) byl 29,0 kg/m² [1]. Na základě celonoční limitované polygrafie byla prokázána těžká OSA s apnoe-hypopnoe indexem (AHI) 49,9 a vysokým podílem času ve spánku při saturaci < 90 % (t90 = 16,4 %). Pacient byl indikován k léčbě CPAP. Přetlakovou ventilaci pacient netoleroval, proto byla provedena DISE s nálezem předozadní obstrukce v oblasti epiglotis, oblast orofaryngu byla bez obstrukce. V průběhu DISE byla také provedena titrace CPAP, při které bylo zjištěno, že v rozmezí 6–14 hPa docházelo k ještě výraznější retroflexi epiglotis na zadní stěnu hltanu, což korelovalo s poklesem SpO₂. Až tlak 18 hPa způsobil odklopení epiglotis od zadní stěny hltanu a otevření dýchacích cest (obr. 1). Pacient byl indikován k chirurgické léčbě. V odstupu 3 týdnů byla cestou direktivní hypofaryngoskopie v celkové anestezii provedena parciální resekce kořene jazyka thuliovým laserem a epiglotopex (obr. 2). Po operaci byl pacient bez obtíží, bez desaturací a AHI poklesl 5 měsíců po operaci na hodnotu 1,3 (norma).

Pacientka 2 ve věku 50 let s BMI 31,8 kg/m² byla vyšetřena pro několik let trvající chrápání a zvýšenou denní únavu. Před 4 lety u ní byla provedena uvulopalatofaryngoplastika. Na základě limitované polygrafie (těžká OSA, AHI 33, t90 = 8 %) byla indikována léčba CPAP. Přetlaková ventilace byla bez efektu, při titraci CPAP přetrvával vysoký reziduální AHI (28). Byla provedena DISE s nálezem hypertrofické jazykové mandle způsobující vjeze úplnou obstrukci hypofaryngu a předozadní obstrukce v oblasti epiglotis, která v inspiriu kolabovala do nitra hltanu. V druhé době byla v celkové anestezii provedena parciální resekce kořene jazyka s epiglotopexí. Pooperačně došlo k celkovému zlepšení stavu a k postupnému vymizení obtíží. Dle kontrolní limitované polygrafie 6 měsíců od operace byla pacientka vyléčena (AHI 4,2).

Podíl obstrukce hrtanu na vzniku OSA u dospělých je obecně znám již mnoho

Redakční rada potvrzuje, že rukopis práce splnil ICME kritéria pro publikace zaslané do biomedicínských časopisů.

The Editorial Board declares that the manuscript met the ICME "uniform requirements" for biomedical papers.

**M. Masárová^{1,2}, J. Seko¹,
J. Kubíčková^{1,2}, O. Jor³, V. Novák⁴,
M. Kotulek⁵, P. Matoušek^{1,2},
M. Formánek^{1,2}, K. Zeleník^{1,2},
P. Komínek^{1,2}**

¹Klinika otorinolaryngologie a chirurgie hlavy a krku LF OU a FN Ostrava

²Katedra kraniofaciálních oborů, LF OU, Ostrava

³Klinika anesteziologie, resuscitace a intenzivní medicíny FN Ostrava

⁴Centrum pro poruchy spánku a bdění – spánková laboratoř, Oddělení dětské neurologie, FN Ostrava

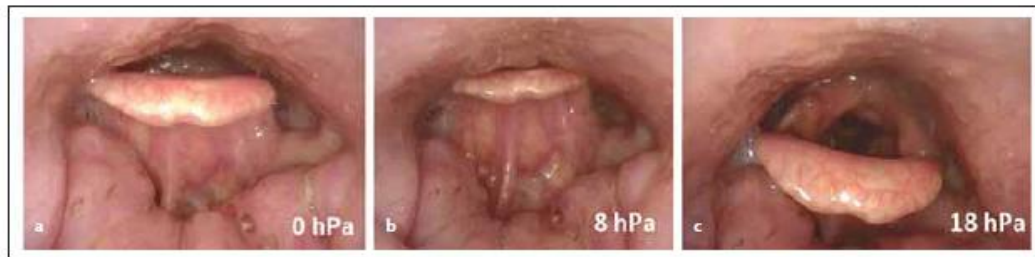⁵Klinika otorinolaryngologie a chirurgie hlavy a krku, Pardubická nemocnice



MUDr. Michaela Masárová
Klinika otorinolaryngologie
a chirurgie hlavy a krku
FN Ostrava
17. listopadu 1790
708 52 Ostrava
e-mail: michaela.masarova@fno.cz

Přijato k recenzii: 25. 9. 2020
Přijato do tisku: 20. 1. 2021

let. Před zavedením DISE do běžné klinické praxe se předpokládalo, že se epiglotis podílí na vzniku OSA v přibližně 12 % [3]. V posledních letech se ale na základě DISE ukazuje, že nedostatečně rigidní epiglotis je mnohem častější (dle některých studií až 73 %) příčinou vzniku OSA, a to samostatně nebo v rámci multietážové obstrukce HDC, a může být příčinou intolerance léčby CPAP až v 15 % [3–5]. V případě primární obstrukce v oblasti epiglotis existuje několik studií, které potvrzují, že se zvyšujícím se tlakem

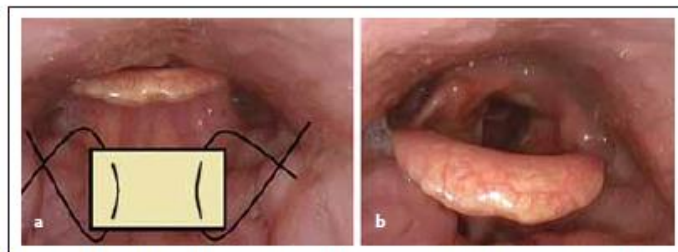


Obr. 1. Endoskopie v uměle navozeném spánku s CPAP, pohled do hypofaryngu a na vchod hrtanu flexibilním endoskopem – (a) předozadní obstrukce v oblasti epiglottis při tlaku 0 hPa; (b) kolaps epiglottis při použití tlaku 8 hPa, selhání CPAP, zhoršení obstrukce; (c) oddálení epiglottis od zadní stěny hltanu až při tlaku 18 hPa.

CPAP – kontinuální pozitivní pletlak

Fig. 1. Drug-induced sleep endoscopy and CPAP, view of the hypopharynx and the entrance of the larynx with a flexible endoscope – (a) the anterior-posterior obstruction of epiglottis at a pressure of 0 hPa; (b) collapse of the epiglottis at a pressure of 8 hPa, CPAP failure, worsening of obstruction; (c) removal of epiglottis from the posterior wall of the pharynx beyond the pressure of 18 hPa.

CPAP – continuous positive airway pressure



Obr. 2. Princip epiglottopexie – (a) odstranění sliznice z oblasti lingvální plochy epiglottis a epiglottických valemek, fixace epiglottis ke kořeni jazyka dvěma vstřebatelnými stehy; (b) stav po zhojení.

Fig. 2. The principle of the epiglottopexy – (a) removal of the mucosa from the lingual surface of the epiglottis and epiglottic valleculae, fixation of the epiglottis to the root of the tongue with two absorbable sutures; (b) condition after healing.

CPAP dochází ke zhoršení obstrukce a k nasávání epiglottis na zadní stěnu hltanu [6,7]. Torre et al uvádějí, že CPAP neřeší primární kolaps epiglottis a na její odtlačení od zadní stěny hltanu jsou potřebné tlaky > 10 hPa u předozadní obstrukce a 15 hPa u latero-laterální obstrukce [6]. V případech, kdy je příčinou vzniku OSA nedostatečně tuhá (kolabující) epiglottis, je indikována chirurgická léčba a zpevnění epiglottis. Chirurgická léčba pak řeší OSA definitivně nebo se podílí na následném zlepšení compliance léčby pletlakovou ventilací. Existují dvě základní metody chirurgie hrtanu u pacientů s OSA – resekční (zejména parciální epiglottektomie) a epiglottopexie. Operace mohou být spojeny i s redukcí hypertrofického kořene jazyka [4,8]. Epiglottopexie představuje operační výkon, jehož podstatou je fixace volné části epiglottis ke kořeni jazyka [4,8].

Cílem chirurgické techniky je zabránit nasávání nedostatečně tuhé epiglottis na zadní stěnu hltanu při inspiriu při současném zachování anatomie a fyziologie hrtanu, tedy bez ovlivnění funkce polykání. Protože nedostatečně tuhou epiglottis způsobující obstrukci HDC lze diagnostikovat pouze ve spánku, je indikace k tomuto výkonu stanovena na základě DISE [3,8,9]. Komplikace epiglottopexie (krvácení, otok hrtanu s dyspnoe, dysfagie) jsou poměrně vzácné a většinou přechodné [3,8].

Na Klinice otorinolaryngologie a chirurgie hlavy a krku podstoupili v letech 2016–2019 epiglottopexii celkem čtyři pacienti s těžkou OSA, kteří současně netolerovali CPAP. Všichni operovaní pacienti byli indikováni k epiglottopexii na základě DISE. V prezentované první kazuistice se jednalo o pacienta s primární jednoetážovou obstrukcí v oblasti

epiglottis a v druhé kazuistice se prokázala dvouetážová obstrukce v oblasti kořene jazyka a epiglottis. Za významný benefit DISE je možné považovat především skutečnost, že díky tomuto vyšetření bylo možné obstrukci v oblasti epiglottis odhalit. Na základě DISE došlo také u jednoho pacienta (kazuistika 1) ke změně indikace k operaci – v bdělém stavu byly pozorovány hypertrofické patrové mandle, ale až při DISE byla jako příčina OSA identifikována kolabující epiglottis. U všech pacientů došlo kooperativně k subjektivnímu zlepšení stavu a poklesu AHI do normy.

I přesto, že jsou naše výsledky limitovány malým souborem pacientů, lze konstatovat, že správně indikovaná epiglottopexie se jeví jako velmi účinná léčba OSA. Z našich zkušeností tak jednoznačně vyplývá, že pacienti, kteří netolerují CPAP, by měli podstoupit DISE s cílem vyloučit obstrukci v oblasti epiglottis, která vede k netoleranci CPAP. U těchto pacientů by mohla právě epiglottopexie představovat elegantní a poměrně jednoduché definitivní řešení OSA.

Grantová podpora

Práce byla realizována za podpory projektu Institucionální podpory Ministerstva zdravotnictví České republiky, RVO – FNČS/2020.

Literatura

1. Cavaliere M, Russo F, Iemima M. Awake versus drug-induced sleep endoscopy: evaluation of airway obstruction in obstructive sleep apnea/hypopnea syndrome. *Laryngoscope* 2013; 123(9): 2315–2318. doi: 10.1002/lary.23881.
2. Hybášková J, Jor O, Novák V et al. Možné využití spánkové endoskopie pro zvýšení efektivity léčby (operační i neoperační) u pacientů s obstrukční spánkovou

apnot. *Cesk Slov Neurol N* 2017; 80/113(4): 428–433. doi: 10.14735/amcsnn2017428.

3. Roustan V, Barbieri M, Incandela, F et al. Transoral glossoepiglottomy in the treatment of adult obstructive sleep apnoea: a surgical approach. *Acta Otorhinolaryngol Ital* 2018; 38(1): 38–44. doi: 10.14639/0392-100X-1857.

4. Kwon OE, Jung SY, Al-Dilaljan K et al. Is epiglottis surgery necessary for obstructive sleep apnea patients with epiglottitis obstruction? *Laryngoscope* 2019; 129(11): 2658–2662. doi: 10.1002/lary.27808.

5. Dedhia RC, Rosen CA, Soose RJ. What is the role of the larynx in adult obstructive sleep apnea? *Laryngoscope* 2014; 124(4): 1029–1034. doi: 10.1002/lary.24494.

6. Torre C, Liu SY, Kushida CA et al. Impact of continuous positive airway pressure in patients with obstructive sleep apnea during drug-induced sleep endoscopy. *Clin Otolaryngol* 2017; 42(6): 1218–1223. doi: 10.1111/coa.12851.

7. Civelek S, Emre IE, Dizdar D et al. Comparison of conventional continuous positive airway pressure to contin-

uous positive airway pressure titration performed with sleep endoscopy. *Laryngoscope* 2012; 122(3): 691–695. doi: 10.1002/lary.22494.

8. Klozar J, Zelenik K. Chirurgicalká léčba oblastí hrtanu. In: Beška J, Kubičková J (eds). *Poruchy dýchání ve spánku*. 1. vyd. Praha: Tobias 2019: 174–177.

9. Aktas O, Erdur O, Cirik AA et al. The role of drug-induced sleep endoscopy in surgical plan-n-ing for obstructive sleep apnea syndrome. *Eur Arch Otorhinolaryngol* 2014; 272(8): 2039–2043. doi: 10.1007/s00405-014-3162-8.

Rozšířenou verzi tohoto článku naleznete na webu csnn.eu.



Jedličkovy dny

28–29/5 2021

Hotel Pyramida

I. Informace

Zahraniční host v jednání.

Odborný program:

1. Komorbidita u RS
2. Progresivní fenotyp RS
3. Workshop jak komunikovat diagnózu RS
4. Likvorologie
5. Varia
6. Postery

Pořadatel
IMPULS, nadační fond
Kateřinská 30, 128 08 Praha 2
IČ: 28189428
www.multiplesclerosis.cz
jedlickovydny@multiplesclerosis.cz

Organizační zajištění
(registrace a ubytování účastníků):
MH Consulting s.r.o.
Narcisová 2850, 106 00 Praha 10
IČ: 27132412
www.mhconsulting.cz
martin.horna@mhconsulting.cz
tel: +420 731 008 820

Bělohorská 125/24
189 00 Praha 6



www.multiplesclerosis.cz

Spolupořadatel:



www.neuro-imunologie.cz

Příloha 15: FORMÁNEK, Martin a Karol ZELENÍK. Přímá laryngoskopie. In: CHROBOK, Viktor, Pavel KOMÍNEK, Jan PLZÁK, Petr ČELAKOVSKÝ a Karol ZELENÍK. Otorinolaryngologie a chirurgie hlavy a krku. 1. vydání. Havlíčkův Brod: TOBIÁŠ, 2022. s. 428-430. Medicína hlavy a krku. ISBN 978-80-7311-205-9.

Viktor Chrobok, Pavel Komínek,
Jan Plzák, Petr Čelakovský, Karol Zeleník
a kolektiv

OTORINOLARYNGOLOGIE A CHIRURGIE HLAVY A KRKU



MEDICINA
HLAVY
A KRKU

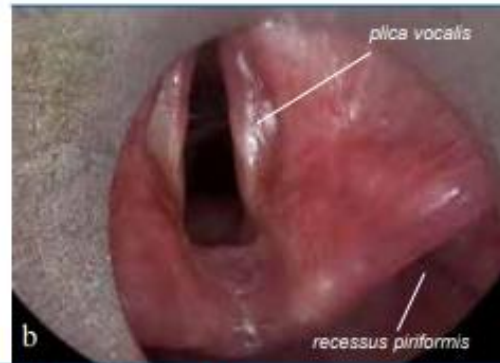Editor: Viktor Chrobok

TOBIÁŠ
2022

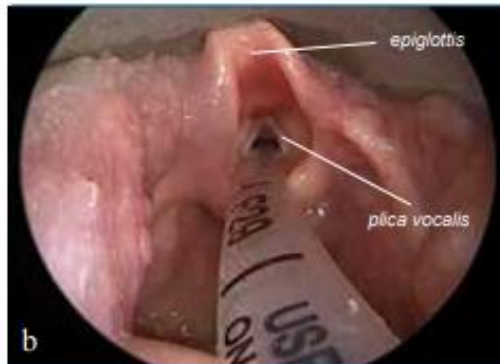28 PŘÍMÁ LARYNGOSKOPIE

M. Formánek, K. Zeleník

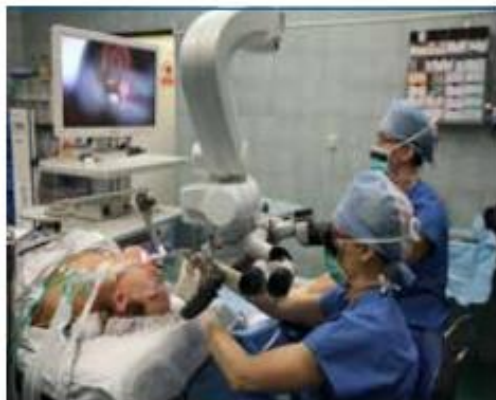- *Princip*
Jedná se o výkon, při kterém je v celkové anestézii u pacienta ležícího na zádech vyšetřeny hrtan i okolní struktury. Cílem je zjištění/vyloučení onemocnění hrtanu a jeho rozsahu nebo provedení terapeutického výkonu. K provedení je využíván přímý rigidní laryngoskop (dutý kovový nástroj) různých velikostí a tvarů (obr. 28.1a, 28.2a).
- *Indikace*
Přímá laryngoskopie je indikována ze širokého spektra důvodů – diagnostických i terapeutických.
 - *Diagnostická laryngoskopie* má za cíl zhodnocení nepřehledného nebo jinak nedostupného nálezu v oblasti hrtanu a hypofaryngu (často u zhoubných nádorů) nebo zjištění rozsahu léze (palpací, odtažením struktur apod.).
 - *Terapeuticky* se přímá laryngoskopie provádí při různých operacích v hrtanu (získání vzorku na histologické vyšetření, resekce hlasivky – chordektomie, odstranění polypu, granulomu a cysty, augmentace hlasivky a další).
- *Provedení*
Výkon je vždy prováděn v celkové anestézii. Operátor sedí za hlavou pacienta ležícího na zádech. Hlava pacienta je zakloněna, krční páteř je v mírné flexi vzhledem k hrudníku, hlava je v extenzi ke krční páteři a dolní čelist je předsunutá (tzv. sniffing pozice). Zuby horní čelisti chráníme silikonovým chráničem. Operační laryngoskop je zaveden ústy do hrtanu a zafixován pomocí vzpěry o fixátor nebo hrud' pacienta, osvětlení je zajištěno světlovodným kabelem (obr. 28.1–4). Pro provedení výkonu a dobrou přehlednost operačního pole je stěžejní zvolit správnou velikost a tvar laryngoskopu. K lepší vizualizaci patologie jsou používány rigidní endoskopy nebo mikroskop. Samotný operační výkon může být proveden studenými nástroji, laserem nebo vzácně shaverem (rotační nástroj – fréza, spojený s odsáváním, využívaný standardně především u nosních polypů, viz odd. 26).
- *Komplikace*
Mezi nejčastější komplikace patří vznik hematomů a otoků sliznic dýchacích nebo polykacích cest nebo poškození dentice. Vzácná je pooperační dušnost s nutností zajištění dýchacích cest (intubace, tracheotomie).



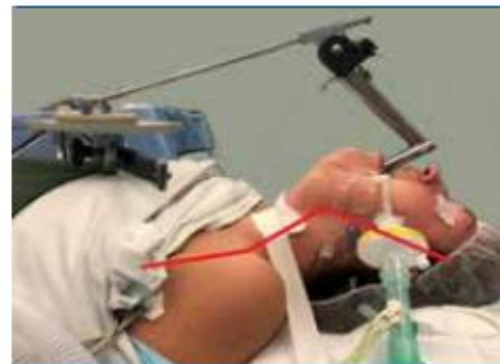28.1 a – dospělý laryngoskop; b – přímá laryngoskopie, endoskopický pohled.



28.2 a – Benjaminův laryngoskop; b – přímá laryngoskopie, endoskopický pohled.



Obr. 28.3 Provedení přímé laryngoskopie – je zaveden a fixován přímý laryngoskop, výkon je prováděn pod mikroskopickou kontrolou, do nitra laryngoskopu jsou chirurgem zavedeny instrumenty, obraz z mikroskopu je přenášen také na obrazovku.




28.4 Přímá závěsná laryngoskopie, orotracheálně intubovaná pacientka uložena do sniffing polohy. Trup a krk ve vzájemné flexi, krk a hlava v extenzi (červená linie). Zaveden laryngoskop a fixován na zevní fixátor. Pomocí tahu náplasti přes krytí na přední straně krku zlepšena přehlednost přední komisury hrtanu.

Příloha 16: ZELENÍK, Karol, Pavel KOMÍNEK, Lucia STANÍKOVÁ a Martin FORMÁNEK*(corresponding author)*. Local Bevacizumab Treatment of Juvenile-Onset Respiratory Papillomatosis Might Induce Multiple Tracheal Pyogenic Granulomas. *Laryngoscope* [online]. 2021, 131(2), E518–E520. ISSN 0023-852X. Dostupné z: doi:10.1002/lary.28928. (IF 2020 = 3,325; Q1)

The Laryngoscope
© 2020 The Authors. *The Laryngoscope*
published by Wiley Periodicals LLC on
behalf of The American Laryngological,
Rhinological and Otological Society, Inc.

Case Report

Local Bevacizumab Treatment of Juvenile-Onset Respiratory Papillomatosis Might Induce Multiple Tracheal Pyogenic Granulomas

Karol Zeleník, MD, PhD; Pavel Komínek, MD, PhD; Lucia Staníková, MD, PhD; Martin Formánek, MD, PhD 

Key Words: Recurrent respiratory papillomatosis, bevacizumab, laryngeal application, adverse effect, pyogenic granuloma.

Laryngoscope, 131:E518–E520, 2021

INTRODUCTION

Juvenile-onset recurrent respiratory papillomatosis (JORRP) is the most common pediatric neoplastic disease of the airway. Its estimated annual incidence is 0.17–1.34 per 100,000 children. Although multiple treatment strategies for JORRP exist, surgical debulking remains the therapeutic mainstay. In the last 10 years, the vascular endothelial growth factor (VEGF) inhibitor, bevacizumab, has been administered to adults and children with severe disease, and it has shown promising effects. For aggressive laryngeal disease, bevacizumab is administered with an intra-lesion or sub-lesion injection. When tracheobronchial involvement is extensive, intravenous bevacizumab administration might be considered.^{1,2}

To date, no adverse effect has been reported for local bevacizumab applications. Here, we present the first case of a multiple tracheal pyogenic granuloma that developed after intra-epithelial bevacizumab application in a 2-year-old child.

Case Report

A 2-year-old girl had been diagnosed with JORRP at 1.5 years old. In the first year after the JORRP diagnosis, she underwent five microlaryngoscopies to ablate papillomas with a CO₂ laser. Each surgery was indicated by

rapid papilloma recurrence and substantial worsening of voice quality, until aphonia occurred (Fig. 1). Each surgery included a tracheoscopy, and no spread of papillomas was detected in the trachea. Bevacizumab (25 mg/mL) was applied locally in the epithelial layer of the vocal cords during the third, fourth, and fifth surgeries, at doses of 12 mg, 16 mg, and 16 mg, respectively. Half the bevacizumab dose was applied under the lesion before papilloma ablation, and half was injected into the epithelium after papilloma removal. For the first four microlaryngoscopies, the airway was managed with endotracheal intubation. However, during the fifth surgery, supraglottic jet ventilation was applied when removing papillomas from the posterior section of the vocal cords and when injecting bevacizumab into the epithelium at the end of surgery.

During the sixth surgery, 3 months later, in addition to a significant papilloma recurrence in the vocal cords, a tracheoscopy revealed multiple white granular mucosal lesions that filled the trachea (Figs. 2 and 3). Nodules did not look like papillomas in white light. Moreover, imaging with the Karl Storz Image1 S system (KARL STORZ, Tuttlingen, Germany) showed no vascularization typical of papillomas (Fig. 4). A histopathological examination revealed granulated tissue with a fibrous “cap” on the surface, consistent with a pyogenic granuloma diagnosis. Based on this diagnosis, the physician chose to manage the child with careful observation over the following weeks. The post-surgical clinical course was uneventful. The child exhibited no dyspnea or significant cough. The next microlaryngoscopy, scheduled 4 months later, showed no evidence of a tracheal granuloma. During the most recent microlaryngoscopy, 4 months later, no tracheal granuloma was detected.

DISCUSSION

Bevacizumab is a human monoclonal antibody that binds to VEGF and prevents its interaction with VEGF receptors (VEGFRs). VEGF plays a role in JORRP development. Previous in vitro studies have shown strong

This is an open access article under the terms of the Creative Commons Attribution-NonCommercial License, which permits use, distribution and reproduction in any medium, provided the original work is properly cited and is not used for commercial purposes.

From the Department of Otorhinolaryngology and Head and Neck Surgery (K.Z., P.K., L.S., M.F.), University Hospital Ostrava, Ostrava, Czech Republic.

Editor's Note: This Manuscript was accepted for publication on June 21, 2020.

The authors have no conflicts of interest to declare.

This work was supported by the Ministry of Health, Czech Republic - conceptual development of research organization (FNOs/2017).

Send correspondence to Martin Formánek, MD, PhD, Department of Otorhinolaryngology and Head and Neck Surgery, University Hospital Ostrava, 17 listopadu 1790; 708 52 Ostrava, Czech Republic. E-mail: martin.formanek@fno.cz

DOI: 10.1002/lary.28928

Laryngoscope 131: February 2021

E518

Zelenik et al.: Pyogenic Granulomas in Trachea After Bevacizumab

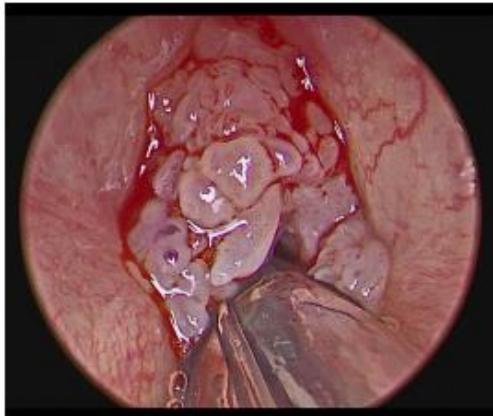


Fig. 1. Direct videolaryngoscopy. Both vocal cords are completely covered with papillomas.

expression of VEGF-A in papilloma epithelium and VEGFR-1 and VEGFR-2 messenger RNAs were detected in the underlying vascular endothelial cells.^{1,2} Local intra-lesional and sub-lesional laryngeal bevacizumab injections have been used to treat JORRP with promising results more than 10 years. To date, no adverse effects of this treatment have been reported. Moreover, no detrimental vocal fold changes were observed during a study that investigated potential pathologic changes in porcine laryngeal specimens injected with bevacizumab.^{1,2} However, paronychia, associated with a pyogenic granuloma,

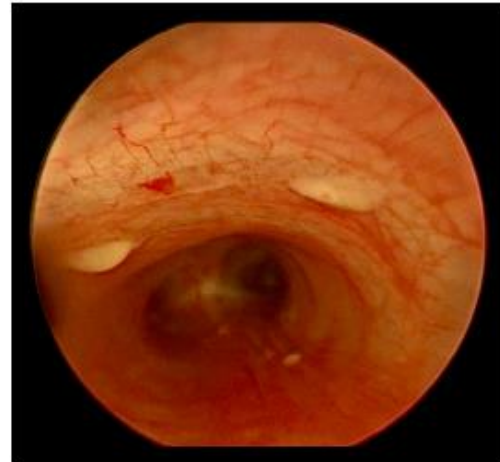

Fig. 3. Tracheoscopic image of the distal trachea shows multiple white granular mucosal lesions diagnosed as pyogenic granulomas.

has been frequently mentioned among the specific side effects of VEGF inhibitors administered intravenously.³

Pyogenic granuloma is a polypoid, granulated tissue-like capillary hemangioma, with a controversial pathogenesis. It is hypothesized to be a nonspecific tissue reaction to various types of insults. It occurs on the skin and at mucosal surfaces. It might cause a pertinacious cough, and it could potentially obstruct breathing, when localized in trachea. Moreover, pyogenic granuloma was also

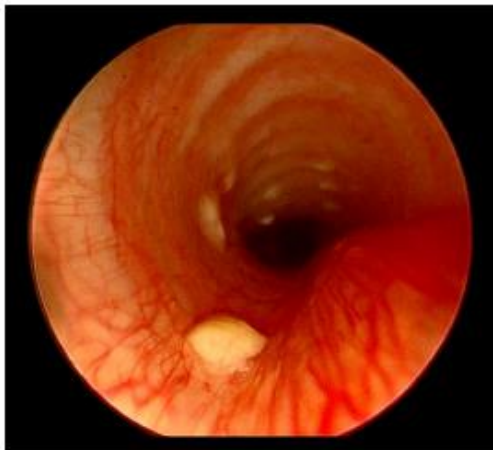

Fig. 2. Tracheoscopic image of the proximal trachea shows multiple white granular mucosal lesions diagnosed as pyogenic granulomas.

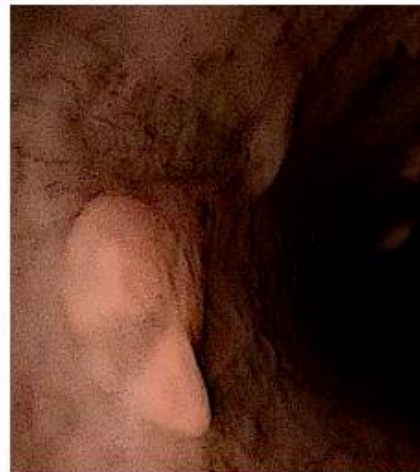

Fig. 4. Tracheoscopic image displayed in the KARL STORZ IMAGE 1S system. The vascularization typical of papillomas is not present on the granulomas.

reported to cause hemoptysis.^{4,5} As of 2016, only 16 cases of solitary pyogenic granuloma of the trachea had been reported.⁵ In addition, only one case of multiple pyogenic granulomas, remarkably similar to our case, was reported previously.⁴ However, in that case, the granulomas developed in an adult patient after treating lung cancer intravenously with the epidermal growth factor receptor inhibitor, erlotinib.⁴

To our knowledge, this study was the first to describe multiple pyogenic granulomas in a child's trachea. We speculated that the pyogenic granulomas we observed developed due to a reaction in the tracheal mucosa against bevacizumab. It is highly likely that some bevacizumab had unintentionally penetrated into the trachea during an intra-epithelial laryngeal injection. Moreover, we speculated that the jet ventilation might have facilitated the spreading of bevacizumab into the trachea and tracheal epithelium. Due to the lack of another explanation for the presence of a pyogenic granuloma in the trachea of our patient, we made the diagnosis after ruling out other potential causes and based on similarities to a previously published case report of an adult patient.⁴

Several observations supported our diagnosis. First, although granulations might develop in the trachea in response to a wide range of mechanical airway irritations (eg, an intubation cannula or tracheostomy tube), those granulations looked different from the granulations we found, and they were typically localized in the areas where the cannula contacted the trachea. Moreover, no previous report mentioned that multiple pyogenic granulomas might occur as a side effect of jet ventilation. In

addition, multiple pyogenic granulomas did not develop in our patient when endotracheal intubation was applied during a bevacizumab application in previous surgeries.

CONCLUSION

Due to the promising results observed in patients with JORRP, the number of patients that undergo laryngeal intra-epithelial bevacizumab injections is likely to grow. Therefore, it is important to alert clinicians about the potential side effects of administering bevacizumab locally. The present case report showed that bevacizumab could spread into the tracheal mucosa during jet ventilation and could induce multiple pyogenic granulomas. Therefore, we recommend avoiding jet ventilation during an intra-laryngeal bevacizumab injection.

BIBLIOGRAPHY

1. Derkay CS, Bluber AE. Update on recurrent respiratory Papillomatosis. *Otolaryngol Clin North Am* 2019;52:669-679.
2. Kumar N, Preciado D. Airway Papillomatosis: new treatments for an old challenge. *Front Pediatr* 2019;18:383.
3. Balagula Y, Garbe C, Myskowski PL, et al. Clinical presentation and management of dermatological toxicities of epidermal growth factor receptor inhibitors. *Int J Dermatol* 2011;50:129-146.
4. Putora PM, Benz G, Rodriguez R, Brutsche M, Fruh M. Tracheal granuloma pyogenicum with erlotinib treatment for lung cancer. *Eur Respir J* 2011; 38:1228-1230.
5. Acharya MN, Kotidis K, Loubani M. Tracheal lobular capillary Haemangioma: a rare benign cause of recurrent Haemoptysis. *Case Rep Surg* 2016;2016:6290424.

Příloha 17: FORMANEK, Martin*(corresponding author)*, Radana WALDEROVA, Sarka BANIKOVA, Irina CHMELOVA, Debora FORMANKOVA, Karol ZELENIK a Pavel KOMINEK. Effect of voice therapy with or without transcutaneous electrical stimulation on recovery of injured macroscopically intact recurrent laryngeal nerve after thyroid surgery. *European Archives of Oto-Rhino-Laryngology* [online]. 2020, 277(3), 933–938. ISSN 0937-4477. Dostupné z: doi:10.1007/s00405-020-05806-1. (IF 2020 = 2,503; Q2)

European Archives of Oto-Rhino-Laryngology (2020) 277:933–938
https://doi.org/10.1007/s00405-020-05806-1

MISCELLANEOUS



Effect of voice therapy with or without transcutaneous electrical stimulation on recovery of injured macroscopically intact recurrent laryngeal nerve after thyroid surgery

Martin Formánek^{1,2} · Radana Walderová¹ · Šárka Baníková³ · Irina Chmelová³ · Debora Formánková¹ · Karol Zeleník^{1,2} · Pavel Komínek^{1,2}

Received: 28 July 2019 / Accepted: 18 January 2020 / Published online: 24 January 2020
© The Author(s) 2020

Abstract

Purpose Electrical stimulation-supported therapy is an often used modality. However, it still belongs to experimental methods in the human larynx. Data are lacking with which to evaluate the real effect in recurrent laryngeal nerve injury. The aim of this study was to investigate whether transcutaneous electrical stimulation added to voice therapy has a beneficial effect compared to voice therapy alone on vocal fold movement recovery in the case of an injured macroscopically intact recurrent laryngeal nerve.

Methods Adults with unilateral vocal fold paralysis after thyroidectomy, in which the recurrent laryngeal nerve was left macroscopically intact, were included in this case–control study performed in tertiary referral hospital between September 2006 and June 2018. Among 175 eligible participants, 158 were included. Compliance with 6 months follow-up was 94.3%. Interventions: medication therapy and voice therapy (group 1) vs. medication therapy and voice therapy and transcutaneous electrical stimulation (group 2). Main outcome: vocal fold movement.

Results A total of 149 patients were included in the analysis (group 1, 89 patients; group 2, 60 patients). The groups were homogenous. In groups 1 and 2, 64% and 60% of vocal folds, respectively, were improved after 6 months ($P=0.617$). No difference was found between patients who improved and patients who did not improve.

Conclusions Adding transcutaneous electrical stimulation to voice therapy provided no beneficial effect on the recovery of vocal fold movement. Therefore, its indications should be re-evaluated; it is questionable whether stimulation should be routinely recommended.

Keywords Electrical stimulation · Transcutaneous electrical nerve stimulation · Recurrent laryngeal nerve · Vocal cord paralysis · Voice training · Treatment outcome

Introduction

Recurrent laryngeal nerve (RLN) lesions cause vocal fold paralysis, and the symptoms are dependent on the position in which the vocal fold remains [1]. The lesions can be almost asymptomatic to unprofessional hearing in as many as 30% of patients or can cause incomplete glottic closure, which can lead to dysphonia, dysphagia, or life threatening aspiration in some cases [2]. These symptoms can significantly deteriorate the patient's quality of life.

RLN lesions are most often iatrogenic, caused by operations on the thyroid or parathyroid gland. Thyroid gland surgery is becoming more and more frequent, with hundreds of thousands of worldwide surgeries performed each year [3, 4]. RLN injury is one of its most feared complications, with rates of

✉ Martin Formánek
martin.formanek@fno.cz

¹ Department of Otorhinolaryngology and Head and Neck Surgery, University Hospital Ostrava, 17. Listopadu 1790, 70852 Ostrava, Czech Republic

² Department of Craniofacial Surgery, Faculty of Medicine, University of Ostrava, Syllabova 19, 703 00 Ostrava, Czech Republic

³ Department of Rehabilitation and Physical Medicine, University Hospital Ostrava, 17. Listopadu 1790, 70852 Ostrava, Czech Republic

permanent damage from 0.5 to 3% of nerves at risk and several times more frequent transient damage [5–9]. The number of injured RLNs is likely even higher because not every patient routinely undergoes a vocal fold check after surgery, such as when surgery is performed by general surgeons [9]. The main principal of safe surgery is exposure and gentle preparation near the RLN [10]. However, the RLN is very sensitive. Even a macroscopically intact nerve can be harmed through a variety of mechanisms, including stretching, crushing, thermal, or electrical injury [11]. Neurapraxia or axonotmesis can be present in such a case. Only temporary loss of function occurs in neurapraxia and, dissimilar to axonotmesis, Wallerian degeneration does not occur. However, neurapraxia and axonotmesis cannot be differentiated macroscopically [12].

The main goal of post-operative care is to reduce edema, facilitate nerve regeneration as much as possible, and reduce the number of cases of permanent paralysis. Voice therapy is currently recommended in the case of postoperative vocal fold paralysis [13, 14]. However, success is far from certain, and whether therapy has an effect on the recovery of vocal fold motility or only provides compensation until regeneration is complete is unclear [13, 14]. Therefore, other procedures facilitating regeneration are being investigated, including electrical stimulation.

Electrical stimulation-supported therapy is a well-known modality in the field of orthopedics and physical medicine [15]. However, it is still an experimental method in the human larynx. Data are lacking for the evaluation of its real effects in the case of RLN injury. The main aim of our prospective case control trial was to investigate whether transcutaneous electrical stimulation added to voice therapy has a beneficial effect compared to voice therapy on the recovery of an injured macroscopically intact RLN after thyroid or parathyroid surgery.

Materials and methods

This case-control study was approved by the Ethics Committee under the identifier 1117 and performed in accordance with the Declaration of Helsinki and applicable regulatory requirements using good clinical practice. Written informed consent was obtained from the patients before initiating any procedure. The study was performed between September 2006 and June 2018 in a tertiary referral hospital. Because the study began in 2006, the study was not registered in a public trials registry. All authors reviewed and approved the final manuscript.

Participants

Adults with unilateral vocal fold paralysis after thyroidectomy or parathyroidectomy during which the RLN was left

macroscopically intact were included in the study. Patients were divided into two groups according to whether they underwent additional transcutaneous electrical stimulation during their postoperative rehabilitation. All patients (both groups) were treated with corticosteroids, B vitamins, and voice therapy. Patients in group 2 were also treated with added transcutaneous electrical stimulation. Exclusion criteria were vocal fold paralysis due to loss of RLN continuity, previous voice or electrical stimulation therapy, presence of other conditions that could possibly interfere with the therapy, such as cognitive deficits or other serious diseases, or refusal to sign informed consent. Among 175 eligible participants, 158 were included. Added transcutaneous electrical stimulation was offered to all not contraindicated patients and patients were given a free choice of therapy. Patients who did not want electrical stimulation or in whom the procedure was contraindicated were assigned to group 1. Patients treated with added transcutaneous electrical stimulation were assigned to group 2.

Data acquisition and follow-up

Vocal fold mobility was evaluated using a 2.7-mm flexible HD endoscope (Olympus Europa SE & Co., Hamburg, Germany) 1 day and 6 months after the surgery. Vocal fold movement was scored as none (= not improved), normal (= improved), or partial (= partially improved) if moving vocal fold did not reach the midline.

Medicament therapy

Medicament therapy started 1 day after the surgery. All patients were treated with intravenous methylprednisolone sodium succinate at a decreasing dose for 7 days (250 mg for 3 days, 125 mg for 2 days, 80 mg for 2 days), and then with 20 mg methylprednisolone orally for 3 days. All patients were also treated with 80 mg benfotiamine, 180 mg pyridoxine hydrochloride, and 0.5 mg cyanocobalamin orally every 8 h for 30 days.

Voice therapy

Voice therapy sessions started 3 days after surgery. Exercise for glottis closure correction was applied. The patient was instructed to pronounce with pushing syllables “ha”, “he”, “hy”, “ho”, “hu”, which was accompanied by thoraco-petal upper limbs flexing. Patient was educated by a phoniatrician and, from the second session, performed under the guidance of a speech therapist. A total of five sessions were held with 7–10 days interval to adequately educate the patient. The patient was instructed to perform exercises at home every day for at least 15 min for 6 months.

Transcutaneous electrical stimulation

Electrical stimulator Gymna (Gymna NV, Bilzen, Belgium) was used for stimulation. The stimulation was performed with the sitting patient in the outpatient department by an experienced physiatrist educated in voice therapy. The cathode was placed at a muscle motor point on the skin above the thyroid cartilage unilateral to the vocal fold paralysis, and the anode was placed on the skin above the contralateral trapezius muscle (Fig. 1). Direct current was applied for 10 min (oblique impulses with slow growing intensity, pulse width 500 ms, frequency 0.4 Hz, intensity corresponding to individual motor threshold). The patient underwent passive stimulation with maximum effort to achieve the peak of the pulse in the first 2 min. This was facilitated by the audio signal from the stimulator. The patient accompanied each impulse with upper limb flexing and pronounced with pushing gradually prolonged syllables “ha”, “he”, “hy”, “ho”, “hu” over 8 min (active stimulation). The intervention was performed three or four times a week for a total of 20 interventions at a maximum interval of two business days. Contraindication to stimulation was pacemaker, cochlear implant, metal implants in the head and neck region, severe arterial hypertension or hypotension, complicated wound healing, neck skin pathology, fever, or psychological disorders.

Statistical analysis

Descriptive statistics, such as the arithmetic mean, standard deviation, and absolute and relative frequency tables, were used for data processing. Pearson’s Chi-squared test and two-sample *t* test with equal variances were used for comparisons between groups. The statistical tests were assessed using a significance level of 5%. Therapy was considered successful if there was a return of vocal fold movement. The statistical analyses were performed using Stata 13 software (Stata Corp., College Station, TX, USA).

Results

A total of 158 patients met the inclusion criteria and were included in the study. Nine patients (three in group 1 and six in group 2) were lost to follow-up (Fig. 1). The compliance with follow-up was 94.3%. A total of 149 patients with vocal fold paralysis (84 left-sided and 65 right-sided) were included in the analysis. Group 1 included 89 patients and group 2 (with electrical stimulation) included 60 patients. No differences were found between the groups in regards to average age, sex distribution, and prevalence of glandular malignant tumors (Table 1).

There were no partially improved patients. No significant difference was found between the two groups in the

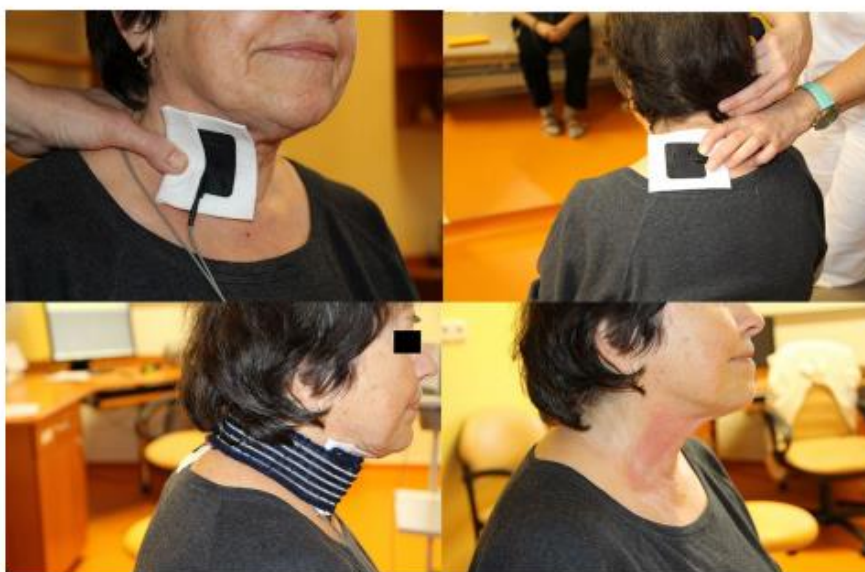

Fig. 1 Transcutaneous electrical stimulation—electrodes placement in case of right vocal fold paralysis

Table 1 Characteristics of the study participants

Characteristic	Group 1 (n = 89)	Group 2 (n = 60)	P value ^a
Age, years	55.3 (14.45)	50.5 (14.79)	0.051
Male	7 (7.9)	6 (10)	0.651
Female	82 (92.1)	54 (90)	0.651
Malignant tumor	9 (10.1)	7 (11.7)	0.764

Data are presented as mean (SD) or n (%)

^aPearson's Chi-squared test

Table 2 Comparison of improvement between groups

	Group 1	Group 2
Not improved	32 (36)	24 (40)
Improved	57 (64)	36 (60)
P value ^a	0.617	

Data are presented as n (%)

^aPearson's Chi-squared test

Table 3 Comparison of improved and not improve

	Not improved (n = 56)	Improved (n = 93)	P value
Age, years	53.3 (16.63)	53.3 (13.55)	0.994 ^a
Male	7 (53.8)	6 (46.2)	0.205 ^b
Female	49 (36)	87 (64)	0.205 ^b
Malignant tumor	5 (31.2)	11 (68.8)	0.764 ^b

Data are presented as mean (SD) or n (%)

^aTwo-sample *t* test with equal variances

^bPearson's Chi-squared test

post-treatment improvement in vocal fold movement after 6 months (Table 2). No difference was found when patients who improved and patients who did not improve were analyzed in regards to age, sex distribution, and malignancy (Table 3).

Discussion

Electrical stimulation-supported therapy is a well-known modality in the field of orthopedics and physical medicine, but is still an experimental method in the human larynx [15]. Satisfactory data on its real effect in the case of RLN injury are missing. Most data on the possible effectiveness of stimulation on RLN regeneration come from animal studies [16–18]. Ptok et al. was one of the few groups to clinically investigate this issue in humans [19]. In this prospective study, voice exercise was compared to electrical

stimulation-supported voice exercises in 88 patients with unilateral vocal fold paralysis, and added electrical stimulation was superior in terms of vocal fold vibration irregularity after 3 months. This seems to be inconsistent with the results of our clinical trial. However, vocal fold movement was not really evaluated in Ptok et al.'s study, and there was no difference in maximum phonation time, which indirectly indicates how well the vocal folds are approximating/moving. Therefore, if the results are analyzed in more detail, the previous study actually supports the results of our study. Furthermore, patients with many different etiologies of paralysis (e.g., postoperative, idiopathic, post-infectious) were included in Ptok et al.'s study. In addition, patients with paralysis lasting from 2 weeks to 6 months were included, which also could have affected the results considering short follow-up and relatively slow nerve regeneration, which can take up to 6–12 months depending on the mechanism and localization of damage [9, 19].

Therefore, several issues had to be considered in order to provide valid data. Only patients with the same etiology and same duration of paralysis were included in our study in order to eliminate potential bias. A follow-up of 6 months was established in our trial because this time should be sufficient for nerve regeneration if we take into account that the RLN was injured no more than several centimeters before the entry point to the larynx. End-organ (muscle) stimulation was used, which should not accelerate nerve regeneration, but rather facilitate it [20]. Therefore, more frequent checks were not indicated and time to recovery was not monitored. Voice parameters were also not monitored, as they are dependent on the patient's effort and not quite comparable among patients due to the paralytic vocal fold remaining in a different position each time. On the other hand, vocal fold movement is a clearly defined, easily comparable, objective parameter.

We decided not to use questionnaires for treatment co-evaluation either because of several reasons. First, they are not always accurate and reliable. Second, patient's voice is not routinely scored before every thyroid surgery; therefore preoperative data would be missing. We could only score patient's voice a few days after the surgery, when vocal folds are still harmed by intubation tube, which is moreover introduced for a different period of time in every patient (different duration of operation, hospitalization in an intensive care unit, etc.). Patients also recovered from major surgery. Third, we wanted to eliminate potential risk of patients being influenced by factors other than true voice satisfaction, as only follow-up after 6 months was performed and therefore only one post-treatment result was available. Questionnaire's score could be strongly influenced by patient's actual mood or social change, as some patients were diagnosed with

thyroid malignancies and some patients were treated with mood-altering drugs.

Our trial included the largest reported number of participants. In general, the recovery rate was quite high in both groups, reaching up to 65%. This is in line with the study by Mottioli et al. in which 74 patients underwent vocal exercises, with 68.9% recovering vocal fold motility during 7 years of follow-up [13]. In contrast with other peripheral nerve treatments, no effect was found of added electrical stimulation on RLN regeneration. Even when improved and not improved patients were analyzed regards to age, sex distribution and malignancy, which could potentially influence outcome. This could be explained by the fact, that RLN is one of the most difficult peripheral nerves with which to achieve functional regeneration, especially when it is severed, as indicated by the results of end-to-end anastomoses of the transected nerve. Although immediate anastomosis of the RLN nerve is performed, it does not usually result in the functional recovery of vocal fold mobility [21].

Although only RLNs injured during thyroid or parathyroid gland surgery were included, our results are applicable to all iatrogenic injuries during which the RLN remains macroscopically intact. The follow-up should be modified according to the localization of the nerve injury.

A limitation of our study is the absence of randomization. Partial randomization was secured against by giving patients for whom stimulation was not contraindicated a free choice of therapy. This grouping slightly favored group 2 because more motivated patients could be expected in this group. Yet, the results were not better in group 2. In addition, there were almost significantly younger patients in group 2, in whom better healing could be generally expected. Lower age could also be one of the reasons for choosing to undergo stimulation.

Conclusions

Adding transcutaneous electrical stimulation to voice therapy provided no benefit to the recovery of vocal fold movement in injured macroscopically intact RLNs after thyroid or parathyroid surgery compared to voice therapy only. Therefore, indications for electrical stimulation should be re-evaluated, and it is questionable whether stimulation should be routinely recommended considering the time demands for both the patient and the physiotherapist.

Acknowledgements Supported by Ministry of Health, Czech Republic—conceptual development of research organization (RVO FNOs/2015).

Compliance with ethical standards

Conflict of interest The authors declare that they have no conflict of interest.

Open Access This article is licensed under a Creative Commons Attribution 4.0 International License, which permits use, sharing, adaptation, distribution and reproduction in any medium or format, as long as you give appropriate credit to the original author(s) and the source, provide a link to the Creative Commons licence, and indicate if changes were made. The images or other third party material in this article are included in the article's Creative Commons licence, unless indicated otherwise in a credit line to the material. If material is not included in the article's Creative Commons licence and your intended use is not permitted by statutory regulation or exceeds the permitted use, you will need to obtain permission directly from the copyright holder. To view a copy of this licence, visit <http://creativecommons.org/licenses/by/4.0/>.

References

- Woodson GE, Murray T (1994) Glottic configuration after arytenoid adduction. *Laryngoscope* 104:965–969
- Rosenthal LH, Benninger MS, Deeb RH (2007) Vocal fold immobility: a longitudinal analysis of etiology over 20 years. *Laryngoscope* 117:1864–1870
- Stack BC Jr, Spencer HJ, Lee CE, Medvedev S, Hohmann SF, Bodenner DL (2012) Characteristics of inpatient thyroid surgery at US academic and affiliated medical centers. *Otolaryngol Head Neck Surg* 146:210–219
- Marino M, Spencer H, Hohmann S, Bodenner D, Stack BC Jr (2014) Costs of outpatient thyroid surgery from the University Health System Consortium (UHC) database. *Otolaryngol Head Neck Surg* 150(2):762–769. <https://doi.org/10.1161/01.STR.0000254594.33408.b1>
- Pniak T, Formánek M, Matoušek P, Zeleník K, Komínek P (2014) Bipolar thermofusion BiClamp 150 in thyroidectomy: a review of 1156 operations. *Biomed Res Int* 2014:707265
- Lee DJ, Chin CJ, Hong CJ, Perera S, Witterick IJ (2018) Outpatient versus inpatient thyroidectomy: a systematic review and meta-analysis. *Head Neck* 40:192–202
- Rosato L, Avenia N, Bernante P, De Palma M, Gulino G, Nasi PG, Pelizzo MR, Pezzullo L (2004) Complications of thyroid surgery: analysis of a multicentric study on 14,934 patients operated on in Italy over 5 years. *World J Surg* 28:271–276
- Bergenzel A, Jansson S, Kristofferzon A, Mårtensson H, Reihner E, Wallin G, Lausen I (2008) Complications to thyroid surgery: results as reported in a database from a multicenter audit comprising 3660 patients. *Langenbecks Arch Surg* 393:667–673
- Jeannon J-P, Orabi AA, Bruch GA, Abdalsalam HA, Simo R (2009) Diagnosis of recurrent laryngeal nerve palsy after thyroidectomy: a systematic review. *Int J Clin Pract* 63:624–629
- Steurer M, Passler C, Denk DM, Schneider B, Niederle B, Bigenzahn W (2002) Advantages of recurrent laryngeal nerve identification in thyroidectomy and parathyroidectomy and the importance of preoperative and postoperative laryngoscopic examination in more than 1000 nerves at risk. *Laryngoscope* 112:124–133
- Affleck BD, Swartz K, Brennan J (2003) Surgical considerations and controversies in thyroid and parathyroid surgery. *Otolaryngol Clin N Am* 36:159–187
- Seddon HJ (1942) A Classification of nerve injuries. *Br Med J* 2:237–239
- Mattioli F, Bergamini G, Alicandri-Ciuffelli M, Molteni G, Luppi MP, Nizzoli F, Grammatica A, Presutti L (2011) The role of early voice therapy in the incidence of motility recovery in unilateral vocal fold paralysis. *Logoped Phoniatr Vocol* 36:40–47
- Chandrasekhar SS, Randolph GW, Seidman MD, Rosenfeld RM, Angelos P, Barkmeier-Kraemer J, Benninger MS, Blumin JH, Dennis G, Hanks J, Haymart MR, Kloos RT, Seals B, Schreibstein

- JM, Thomas MA, Waddington C, Warren B, Robertson PJ, American Academy of Otolaryngology-Head, and Neck Surgery (2013) Clinical practice guideline: improving voice outcomes after thyroid surgery. *Otolaryngol Head Neck Surg* 148:S1–37
15. Low J, Reed A (2000) *Electrotherapy explained*, 3rd edn. Butterworth-Heinemann, Oxford
 16. Monaco GN, Brown TJ, Burgette RC, Fargo KN, Akst LM, Jones KJ, Foecking EM (2015) Electrical stimulation and testosterone enhance recovery from recurrent laryngeal nerve crush. *Restor Neurol Neurosci* 33:571–578
 17. Gordon T, Brushart TM, Chan KM (2008) Augmenting nerve regeneration with electrical stimulation. *Neurol Res* 30:1012–1022
 18. Cheetham J, Perkins JD, Jarvis JC, Cercone M, Maw M, Hermanson JW, Mitchell LM, Piercy RJ, Ducharme NG (2015) Effects of functional electrical stimulation on denervated laryngeal muscle in a large animal model. *Artif Organs* 39:876–885
 19. Ptok M, Strack D (2008) Electrical stimulation-supported voice exercises are superior to voice exercise therapy alone in patients with unilateral recurrent laryngeal nerve paresis: results from a prospective, randomized clinical trial. *Muscle Nerve* 38:1005–1011
 20. Williams HB (1996) The value of continuous electrical muscle stimulation using a completely implantable system in the preservation of muscle function following motor nerve injury and repair: an experimental study. *Microsurgery* 17:589–596
 21. Henry BM, Pękala PA, Sanna B, Vikse J, Sanna S, Saganiak K, Tomaszewska IM, Tubbs RS, Tomaszewski KA (2017) The anastomoses of the recurrent laryngeal nerve in the larynx: a meta-analysis and systematic review. *J Voice* 31:495–503

Publisher's Note Springer Nature remains neutral with regard to jurisdictional claims in published maps and institutional affiliations.

Příloha 18: FORMANEK, Martin*(corresponding author)*, Vladimír DEDEK, Michal KOLACEK, Martin HAVEL, Karol ZELENÍK a Pavel KOMINEK. Individualised Timing of Radio-Guided Parathyroidectomy Using Multi-Phase SPECT/CT Increases In Vivo Sensitivity and Accuracy and Reduces Operating Time: A Randomised Clinical Trial. *Diagnostics* [online]. 2021, 11(4), 677. Dostupné z: doi:10.3390/diagnostics11040677. (IF 2020 = 3,674; Q2)



Article

Individualised Timing of Radio-Guided Parathyroidectomy Using Multi-Phase SPECT/CT Increases In Vivo Sensitivity and Accuracy and Reduces Operating Time: A Randomised Clinical Trial

Martin Formánek ^{1,*}, Vladimír Dedek ², Michal Kolářek ², Martin Havel ², Karol Zeleník ¹ and Pavel Komínek ¹

- ¹ Department of Otorhinolaryngology and Head and Neck Surgery, University Hospital Ostrava, 17. Listopadu 1790, 70852 Ostrava, Czech Republic; karol.zelenik@fno.cz (K.Z.); pavel.kominek@fno.cz (P.K.)
² Clinic of Nuclear Medicine, University Hospital Ostrava, 17. Listopadu 1790, 70852 Ostrava, Czech Republic; vladimir.dedek@fno.cz (V.D.); michal.kolacek@fno.cz (M.K.); martin.havel@fno.cz (M.H.)
* Correspondence: martin.formanek@fno.cz; Tel: +420-5-97-37-58-12



Citation: Formánek, M.; Dedek, V.; Kolářek, M.; Havel, M.; Zeleník, K.; Komínek, P. Individualised Timing of Radio-Guided Parathyroidectomy Using Multi-Phase SPECT/CT Increases In Vivo Sensitivity and Accuracy and Reduces Operating Time: A Randomised Clinical Trial. *Diagnostics* **2021**, *11*, 677. <https://doi.org/10.3390/diagnostics11040677>

Academic Editor: Martin Alexander Walter

Received: 1 March 2021
Accepted: 7 April 2021
Published: 9 April 2021

Publisher's Note: MDPI stays neutral with regard to jurisdictional claims in published maps and institutional affiliations.



Copyright: © 2021 by the authors. Licensee MDPI, Basel, Switzerland. This article is an open access article distributed under the terms and conditions of the Creative Commons Attribution (CC BY) license (<https://creativecommons.org/licenses/by/4.0/>).

Abstract: Background: Minimally invasive parathyroidectomy is the preferred treatment for primary hyperparathyroidism. Despite relatively accurate preoperative information, minimally invasive parathyroidectomy can be challenging, especially in the case of small and ectopic adenomas. Radio guidance aids in both in vivo identification and ex vivo confirmation of adenoma. In vivo accuracy is currently not satisfactory. The present study evaluated whether a beneficial effect (increased sensitivity, specificity, accuracy) is obtained with individualised timing of minimally invasive radio-guided parathyroidectomy (MIRGP) using preoperative multi-phase ^{99m}Tc-MIBI single photon emission computed tomography (SPECT)/computed tomography (CT). **Methods:** This randomised clinical trial was conducted from May 2016 to January 2020 in a tertiary referral hospital. Adult patients with primary hyperparathyroidism sent for ^{99m}Tc-MIBI SPECT/CT were included consecutively and randomly assigned to conventional (dual-phase) SPECT/CT and conventional MIRGP (group I) or multi-phase SPECT/CT and individualised MIRGP (group II). One hundred of 106 eligible patients were included, and 83 patients underwent complete intervention. **Results:** A total of 47 patients in group I and 35 patients in group II were analysed. Group II had a shorter operating time ($p = 0.003$). The in vivo sensitivity and accuracy of radio guidance was 85.1% in group I and 100% in group II ($p = 0.046$), and 90.4% in group I and 100% in group II ($p = 0.021$), respectively. We found no difference in the in vivo specificity and ex vivo parameters between groups. **Conclusion:** Individualised timing increased the in vivo sensitivity and accuracy of radio guidance and reduced operating time, as some parathyroid adenomas rapidly wash out the radionuclide.

Keywords: minimally invasive parathyroidectomy; individualised timing; multi-phase SPECT/CT; superior in vivo results

1. Introduction

Primary hyperparathyroidism is a common endocrine disorder with approximately 100,000 new cases diagnosed each year in the United States [1,2]. Surgical removal is the only causal treatment [2]. Minimally invasive parathyroidectomy (MIP) is currently the approach of choice, as it allows the possibility of local anaesthesia and same-day discharge. The procedure also limits the size of the incision (2–2.5 cm), reducing operating time, wound healing time, postoperative pain, analgesic request rate and consumption, risk of infection, and risk of post-surgical hypocalcaemia, and providing significantly better cosmetic results than the standard procedure with bilateral cervical exploration [3–5].

MIP was made possible by the introduction of technetium-99m methoxyisobutylisonitril (^{99m}Tc-MIBI) scintigraphy for preoperative localisation of parathyroid adenomas. The

detection rate of ^{99m}Tc -MIBI single photon emission computed tomography (SPECT)/CT currently reaches 88–89% [6,7]. SPECT/CT has equivalent sensitivity as SPECT but provides superior topographic information [8].

Despite relatively accurate preoperative topographic information, MIP can still be very challenging, especially in the case of small ectopic adenomas (e.g., the anterior mediastinum, the retroesophageal region), which are found in 22% of cases with primary hyperparathyroidism [7]. In addition, even the best imaging modalities sometimes fail to identify lesions accurately.

The success rate of MIP can be improved by frozen section analysis, endoscopy, intraoperative parathyroid hormone (PTH) monitoring, radio-guided techniques, or combinations thereof [3]. Each method has its advantages. However, radio guidance is the only technique that offers help with both in vivo identification of the adenoma and ex vivo confirmation of adenoma removal [9,10]. Ex vivo confirmation is possible with shorter delay than in the case of intraoperative, post-excision PTH measurement [10]. The cure should be indicated by gamma probe readings showing that the resected gland emits radioactive counts >20% of background, the so-called Norman 20% rule [9,11,12]. Adenomas and hyperplastic glands usually present ex vivo counts well over 20% of background [13–16]. However, at least half of a parathyroid gland must be resected to reliably identify a hyperfunctional lesion [13]. Many authors agree that compliance with these criteria results in near 100% ex vivo sensitivity and specificity and allows successful minimally invasive radio-guided parathyroidectomy (MIRGP) in up to 97–99% of positive SPECT/CT cases [9,11–14,16].

However, ex vivo accuracy does not help a surgeon with the most demanding part, as this measurement is obviously only possible after the adenoma has already been found and excised. Therefore, in vivo accuracy is most important, especially in the case of small ectopic adenoma. In vivo sensitivity of radio guidance only reaches 87–93%, with a positive predictive value of 88% and accuracy of 83% [10,14]. In the rest of cases, it does not help the surgeon find the adenoma, or is even misleading [14].

The aim of the present study was to determine whether there is a beneficial effect on in vivo parameters (increased sensitivity, specificity, accuracy) of radio guidance during MIP from individualised timing of surgery using preoperative multi-phase ^{99m}Tc -MIBI SPECT/CT.

2. Methods

2.1. Ethical Considerations

This prospective study was approved by the ethics committee of the university hospital and performed following the Declaration of Helsinki according to good clinical practice and applicable regulatory requirements. The study was registered at [ClinicalTrials.gov](https://clinicaltrials.gov) (accessed on 3 February 2021) (NCT04344886). Written informed consent was obtained from each patient before initiating any procedure.

2.2. Design and Setting

The randomised clinical trial was conducted from May 2016 to January 2020 in a tertiary referral hospital.

2.3. Participants and Randomisation

Adult patients with no history of thyroid or parathyroid surgery who had been diagnosed with primary hyperparathyroidism and sent for ^{99m}Tc -MIBI SPECT/CT at a tertiary referral hospital were consecutively included in the study. Using random number generation, patients were assigned to conventional (dual-phase) SPECT/CT and conventional MIRGP (group I) or multi-phase SPECT/CT and individualised MIRGP (group II). The power analysis was performed to estimate the sample size with the power 80% and the level of significance 5%. Firstly, the power analysis was performed with the expected accuracy 83% in Group I and 99.9% in Group II [14]. The estimated minimum sample

size was 62 patients (31 patients in each group). Then, the power analysis was performed with the expected sensitivity 87% in Group I and 99.9% in Group II [10]. The estimated sample size was 86 patients (43 patients in each group). Therefore, we decided to include 100 patients (50 patients in each group) considering patient exclusion.

One hundred of 106 eligible patients were included in the study and randomised; 83 patients received MIRGP (Figure 1). Patients who had negative SPECT/CT, eventually decided not to have surgery, underwent combined surgery on the thyroid gland, at high risk with general anaesthesia, or did not undergo MIRGP in the recommended time span after radionuclide administration were excluded from the study. Absolutely dominant reasons for not undergoing whole intervention were combined surgery on the thyroid gland and decision not to have a surgery. Negative SPECT/CT was present in one patient in both groups.

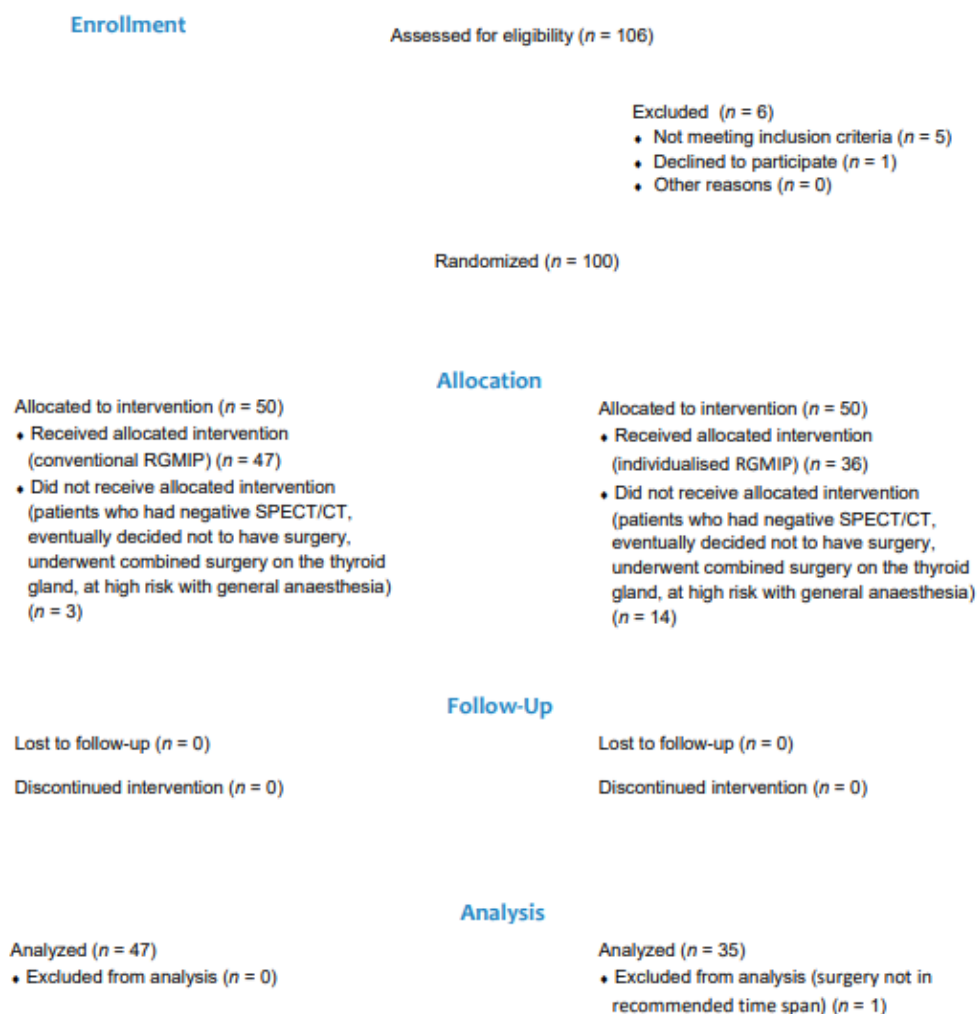


Figure 1. Flow diagram of inclusion in the clinical trial.

2.4. SPECT/CT

SPECT/CT was performed using a Symbia-Intevo eXcel scanner (Siemens Healthcare GmbH, Erlangen, Germany) with the following acquisition parameters: step and shoot mode, matrix 256×256 , pixels 1.65×1.65 mm, zoom 1.45, 64 views, time per view 20 s. Low-dose CT was always performed.

2.4.1. Group I

A 600 MBq ^{99m}Tc -MIBI intravenous administration was performed in group I. Detection was performed 10 and 150 min after application. Examination was performed visually by a nuclear medicine specialist regarding localisation of the adenoma. Standard iterative reconstruction parameters were used with the Flash3D algorithm.

2.4.2. Group II

A 600 MBq ^{99m}Tc -MIBI intravenous administration was performed in group II. The exact amount of radioactivity in the syringe to an accuracy of 1 MBq was measured immediately prior to and after administration ("syringe before" and "syringe after", respectively) and entered into the acquisition program. The patient's weight was also entered. Detection was performed after 10, 90, 150 and 210 min. Detection after 210 min was indicated only if there was still uptake in the parathyroid gland after 150 min. Examination was performed visually by a clinician regarding localisation of the adenoma. In addition, the examination was processed using xSPECT Quant software (Siemens). Unlike classic SPECT reconstruction, xQuant uses the ordered subset conjugate gradient minimisation (OSCGM) algorithm. The volumes of interest were marked (pathological parathyroid gland and contralateral thyroidal lobe) and the standardised uptake value (SUV) calculated. Thereafter, an individual time after preoperative administration was recommended for every patient based on change in SUV with time.

2.4.3. Surgery

Before surgery, 600 MBq of ^{99m}Tc -MIBI was administered intravenously to each patient. An excision was made between 2 and 3.5 h after administration in group I and at the recommended time after administration in group II. All surgeries were performed under general anaesthesia. A typical incision 2.5 cm in length was made in the region of the suspected adenoma. Intraoperative scanning for radionuclide counts more than background was performed to localise abnormal parathyroid gland(s). The background measurement was taken just over the thyroidal isthmus before excision of the pathological gland. We refer to these measurements as *in vivo* counting. The *in vivo* index, defined as the ratio of *in vivo* counting to background (both expressed in counts per second), was used as an operational quantity. The parathyroid tissue was considered pathological when the *in vivo* counting was at least 1.15-times more than the background. Radioactive *ex vivo* count in the adenoma/hyperplastic parathyroid gland greater than 20% of background was used as the cut-off for cure. The background measurement was taken just over the thyroidal isthmus after excision of the pathological gland. A wireless hand-held gamma probe detector, EuroProbe3 (Capintec, Inc., Florham Park, NJ, USA) with 5 mm diameter, was used. All surgeries were performed by an experienced neck surgeon.

2.4.4. Follow-Up

Serum levels of parathyroid hormone were determined one day after surgery. Calcaemia was monitored daily for seven postoperative days. Patients were followed for three weeks until the result of their bioptic specimen were available. The specimen was evaluated in the same centre.

2.4.5. Statistical Analysis

The primary analysis was performed using standard tools of exploratory data analysis. For the description of numerical variables, the mean and standard deviation (SD)

or median and interquartile range (IQR) were used. Categorical variables are presented with absolute and/or relative frequencies. Observed groups were compared in terms of demographics (e.g., age, sex), the presence of possible risk factors (e.g., ectopic adenoma, multiple adenomas), and treatment and detection results (e.g., in vivo and ex vivo sensitivity, specificity, treatment success rate, operating time, time at which adenoma was excised, volume of adenoma).

Non-parathyroid or non-pathological parathyroid tissues for which uptake reached a significant count are considered false-positives. Cases in which the uptake of the pathological parathyroid gland did not reach a significant count were classified as false negatives. Surgery was considered successful if serum levels of parathyroid hormone and calcaemia decreased to normal with histological confirmation of parathyroid gland adenoma/hyperplasia. Each adenoma was evaluated separately in cases of multiple adenomas.

The statistical analysis was performed using R software (version 3.6.0). The following statistical tests were used: Mann–Whitney *U*-test, Fisher’s exact test, Spearman’s correlations with test of significance, and test for the homogeneity of two binomial proportions with a 5% significance level.

3. Results

A total of 83 patients underwent MIRGP, 47 in group I (conventional MIRGP) and 36 in group II (individualised MIRGP). One patient in group II had to be excluded from the analysis because surgery was not performed in the recommended time span after radionuclide administration. Therefore, 47 patients in group I and 35 patients in group II were analysed. Compliance with follow-up was 100%. No differences were found between the groups in regards to age, sex, or presence of ectopic adenomas (Table 1).

Table 1. Characteristics of the study participants.

Variable	Group I (n = 47)	Group II (n = 35)	p-Value
Age, years	64.0 (55.0–71.0)	62.0 (53.0–67.5)	0.183 *
Females	34 (72)	27 (77)	0.799 **
Males	13 (28)	8 (23)	
Ectopic adenoma	17 (36)	12 (34)	>0.999 **

Data are presented as the median (interquartile range) or n (%). * Mann–Whitney test; ** Fisher exact test.

Surgery was successful in 98% of patients in group I and in 100% of patients in group II. A lymph node was excised instead of parathyroid adenoma in one case in group I. Seven rapidly washed-out adenomas were identified in group II, the removal of which was never recommended after 150 min of radionuclide administration (Figure 2). Group II had a significantly shorter operating time, and tended to have a lower adenoma volume and longer time delay than group I (Figure 3 and Table 2). We found no difference in histology, presence of multiple adenomas, adenoma and background count rate, in vivo index value, or number of complications. A weak to moderate negative correlation between the adenoma count rate and time delay, and background count rate and time delay was observed in both groups. No other correlation was found.

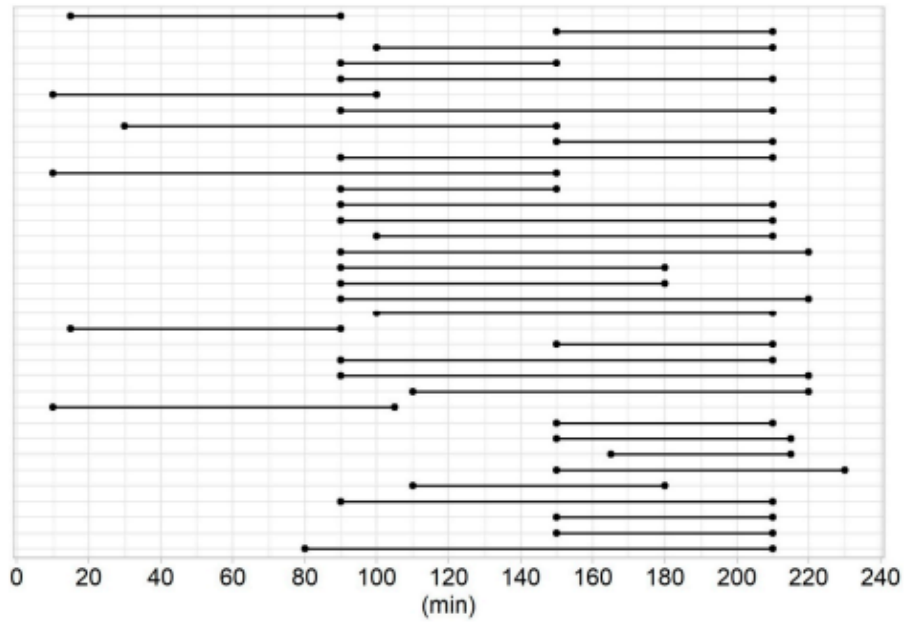


Figure 2. Visualisation of the recommended time span for surgery from radionuclide administration in every patient in group II.

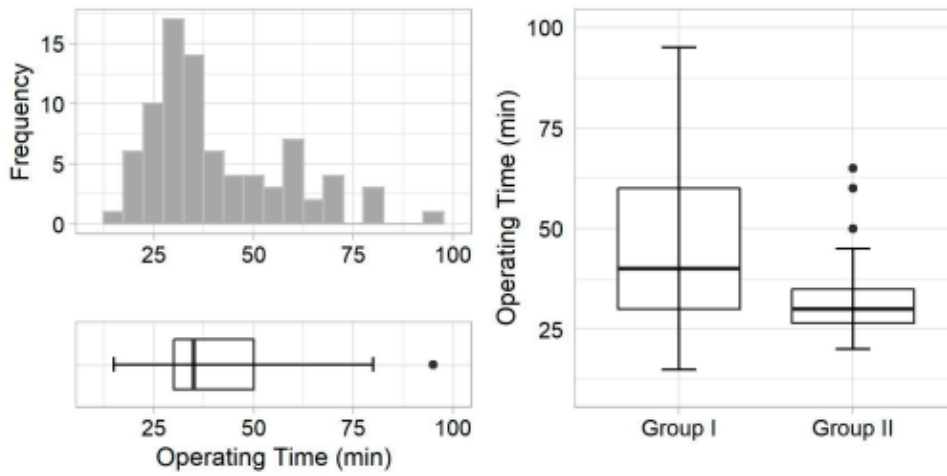


Figure 3. (Left)—Operating time frequency (upper) and distribution (bottom) in all patients in both groups. (Right), comparison of operating time distribution between two groups.

Table 2. Comparison of results between groups.

Result	Group I (n = 47)	Group II (n = 35)	p-Value
Successful surgery	46 (98)	35 (100)	>0.999 *
Histology, hyperplasia	1 (2)	1 (3)	>0.999 *
Histology, adenoma	45 (96)	34 (97)	>0.999 *
Multiple adenomas	1 (2)	1 (3)	>0.999 *
Time delay, min	160 (125–190)	190 (140–205)	0.260 **
Parathyroid gland volume, mL	1.8 (1.0–3.0)	1.3 (1.0–2.4)	0.234 **
Operating time, min	40.0 (30.0–60.0)	30.0 (26.5–35.0)	0.003 **
Adenoma count rate, cpm	1200 (860–1400)	1200 (1100–1405)	0.318 **
Background count rate, cpm	700 (500–800)	720 (600–850)	0.094 **
In vivo index	2.0 (1.5–2.2)	1.8 (1.4–2.0)	0.285 **
Recurrent laryngeal nerve paralysis	1 (2)	0 (0)	>0.999 *
Hypocalcaemia	2 (4)	1 (3)	>0.999 *

Data are presented as the median (interquartile range) or n (%). * Fisher exact test; ** Mann–Whitney test.

Seven false-negative cases and two false-positive cases were found in group I but none in group II. The in vivo sensitivity and accuracy of radio guidance was significantly higher in group II than group I. We found no difference in in vivo specificity and ex vivo parameters between the two groups (Table 3).

Table 3. Comparison of in vivo and ex vivo parameters of radio guidance between groups.

Parameter	Group I	Group II	p-Value *
In vivo sensitivity	40/47 (85.1%)	35/35 (100%)	0.047
In vivo specificity	45/47 (95.7%)	35/35 (100%)	0.609
In vivo accuracy	85/94 (90.4%)	70/70 (100%)	0.021
Ex vivo sensitivity	47/47 (100%)	35/35 (100%)	>0.999
Ex vivo specificity	47/47 (100%)	35/35 (100%)	>0.999
Ex vivo accuracy	94/94 (100%)	70/70 (100%)	>0.999

Data are presented as n/n (%). * Test for the homogeneity of two binomial proportions.

4. Discussion

Radio guidance is often used in MIP due to its advantages over other methods; it offers excellent ex vivo results with the 20% rule [9,12–14,16]. The results are fully comparable to intraoperative PTH monitoring, which has 99% sensitivity, 98% accuracy, and a positive predictive value of 99.6% [14]. In addition, ex vivo confirmation is possible almost immediately. The only question now is whether radio guidance is able to reliably ex vivo differentiate adenoma from hyperplastic gland [11,13,15]. Excellent ex vivo radio guidance results were confirmed in all patients in the present study, but the in vivo properties are most important.

In a previous study of 845 patients with primary hyperparathyroidism, the main cause of operative failure of MIP using PTH monitoring was the surgeon's inability to find the abnormal parathyroid gland [17]. Unfortunately, the in vivo radio guidance results are still not satisfactory. These results are unlike ex vivo results rarely reported. Chan et al. reported that in vivo radio guidance achieved a sensitivity of 93%, positive predictive value of 88% and accuracy of 83% [14]. García-Talavera et al. reported 87% sensitivity, 95% specificity and a positive predictive value of 97% when using a cut-off value of 1.15 for the gamma probe in vivo index, and 67% sensitivity, 87% specificity and a positive predictive value of 95% when using a cut-off value of 1.51 [10]. Thus, a risk of both false positives and false negatives has been reported.

Cases in which uptake of non-parathyroidal or non-pathological parathyroid tissues reached a significant count are labelled as false-positives. It can be caused by, for example, concomitant thyroid disease, such as an undiagnosed follicular thyroid adenoma. Nevertheless, these cases are rare and usually apparent on gross examination by the operating surgeon [18]. In the present study, only two such cases were observed.

Cases in which radio guidance does not identify parathyroid adenoma are labelled as false-negatives and are generally thought to be caused by too long of a delay in surgery from administration of the radionuclide [10]. The principle underlying scintigraphy and MIRGP is that administered radionuclide accumulates in both thyroid and pathological parathyroid tissue. The radionuclide is washed out from the thyroid tissue relatively quickly, and from parathyroid adenoma slowly, allowing its localisation [19]. However, every adenoma acts (and washes out radionuclide) differently based on its volume and number of mitochondria-rich oxyphil cells [20]. The time from administration of the radionuclide is a parameter for which the greatest inconsistency is observed between studies and between individual MIRGP procedures in one study. Norman's group originally proposed performing surgery within 3.5 h from scintigraphy, as all 345 surgeries in their study were performed 1.5–3.5 h from administration of the radionuclide [11]. In his later studies, he tried to perform MIRGP as early after administration of the radionuclide as possible, performing 5000 MIRGP procedures within 2.25 h, with approximately 90% of operations performed between 40 min and 1.5 h [21]. The studies by Chen et al. and García-Talavera et al. reported performing MIRGP 1–2 h and 30 min–3 h after radionuclide administration, respectively [10,14].

Basically, there is only one rule based on Norman's empiric results: surgery should be performed within 3.5 h [11]. The authors of the present study considered a wide, non-individualised time span from radionuclide administration too robust and the main cause of unsatisfactory *in vivo* MIRGP results. The peak time for visualisation varies among individuals. Based on the data from the literature and clinical diagnostic scintigraphy experience, a considerable number of adenomas rapidly wash out the radionuclide, almost imitating the thyroid gland [20]. Therefore, if rapid wash-out of adenoma occurs and the time span of surgery is at the upper limit of the range, the *in vivo* difference between adenoma and background will be too small to reach significance and to guide the surgeon. The results of our study confirm this theory. We even found adenomas in which extirpation within 15–90 min was recommended based on the calculated SUVs. On the other hand, there was also adenoma in which the recommended time span ended at 230 min. The specific time at which all recommendations would be met was not observed. This clearly indicates a complexity of the whole issue and advocates a necessity for an individualised setting. The exact time at which there is the greatest difference between adenoma and background activity was identified by the SUV calculation. We were able to achieve significant 100% *in vivo* sensitivity and accuracy using the cut-off value of 1.15 for the gamma probe index and significantly reduced the operating time for MIRGP. The results directly show how much the probe benefited the surgeon. In addition, it minimised radiation exposure for surgeons and operating room personnel. The results were achieved even with the insignificantly smaller adenoma volume and the same number of ectopic adenomas. Notably, the reduced operating time is also relative to MIRGP, only in a different setting. Operating time would be even more significant when compared to intraoperative PTH monitoring. Importantly, a collimated gamma probe was used, which allows minimisation of interfering radioactivity from the surrounding tissues [22]. The authors believe that 100% *in vivo* sensitivity was possible only because exclusively SPECT/CT-positive patients were included. Based on recent data, we could expect that all *in vivo* and *ex vivo* parameters would be worse in both groups if patients with negative SPECT/CT were also included [23].

Surprisingly, individualised treatment also made logistics easier. The time span at which surgery is recommended is known several days to weeks in advance. It is also known in which cases it is necessary to "hurry" after radionuclide administration, and in which cases there is relatively more time. Because adenomas that rapidly wash out

radionuclide are a minority, personnel are not overloaded as they would be if each case had to be dealt with as soon as possible, as was the case in Norman's study [21]. This is visible in the results when the time delay from radionuclide administration was higher, though insignificantly, in group II. In several cases the recommendation was even to perform surgery later than at 3.5 h.

The most common surgical complication in a series of 1037 MIPs was recurrent nerve injury in 0.77% [5]. Our data correspond with these results and with the results of other high-volume hospitals [24]. Therefore, it is reasonable to consider MIP safe [24].

The main disadvantage of individualised treatment is that the preoperative phase is more time-consuming, as one or two extra scans equates to 22–44 extra minutes in our setting. Extra scanning also means additional radiation for patients from CT; nevertheless, only the extra low-dose setting was used, resulting in an effective dose of approximately 1.7 mSv from all four CT scans. This is a minimal dose increase considering the total effective dose of approximately 14.4 mSv from two radionuclide administrations.

5. Conclusions

Individualised timing for MIRGP was possible using preoperative multi-phase SPECT/CT. Individualised timing significantly increased the in vivo sensitivity and accuracy of radio guidance up to 100%, and also significantly reduced operating time, with all its associated benefits. Therefore, individualised timing should be routinely recommended.

Author Contributions: All authors are significant contributors to either design, data collection and analysis or interpretation of results. All contributed to the final manuscript. All authors have read and agreed to the published version of the manuscript.

Funding: This research was supported by the Ministry of Health, Czech Republic—Conceptual development of research organization (RVO FNOs/2016).

Institutional Review Board Statement: The study was conducted according to the guidelines of the Declaration of Helsinki, and approved by the Ethics Committee of University Hospital Ostrava (149/16, 15.4.2016).

Informed Consent Statement: Informed consent was obtained from all subjects involved in the study.

Data Availability Statement: All relevant data are presented.

Acknowledgments: The authors thank Adéla Vrtková for statistical analysis.

Conflicts of Interest: The authors declare that there are no conflict of interest.

References

- Ruda, J.M.; Hollenbeak, C.S.; Stack, B.C., Jr. A systematic review of the diagnosis and treatment of primary hyperparathyroidism from 1995 to 2003. *Otolaryngol. Head Neck Surg.* **2005**, *132*, 359–372. [[CrossRef](#)] [[PubMed](#)]
- Lebastchi, A.H.; Donovan, P.I.; Udelsman, R. Paradigm shift in the surgical management of multigland parathyroid hyperplasia: An individualized approach. *JAMA Surg.* **2014**, *149*, 1133–1137. [[CrossRef](#)] [[PubMed](#)]
- Noureddine, S.L.; Gool, Z.; Tufano, R.P. Minimally invasive parathyroid surgery. *Gland Surg.* **2015**, *4*, 410–419. [[PubMed](#)]
- Slepavicius, A.; Beisa, V.; Janusonis, V.; Strupas, K. Focused versus conventional parathyroidectomy for primary hyperparathyroidism: A prospective, randomized, blinded trial. *Langenbecks Arch. Surg.* **2008**, *393*, 659–666. [[CrossRef](#)] [[PubMed](#)]
- Udelsman, R.; Lin, Z.; Donovan, P. The superiority of minimally invasive parathyroidectomy based on 1650 consecutive patients with primary hyperparathyroidism. *Ann. Surg.* **2011**, *253*, 585–591. [[CrossRef](#)] [[PubMed](#)]
- Treglia, G.; Sadeghi, R.; Schalin-Jäntti, C.; Caldarella, C.; Ceriani, L.; Giovanella, L.; Eisele, D.W. Detection rate of (99m) Tc-MIBI single photon emission computed tomography (SPECT)/CT in preoperative planning for patients with primary hyperparathyroidism: A meta-analysis. *Head Neck.* **2016**, *38* (Suppl. 1), E2159–E2172. [[CrossRef](#)] [[PubMed](#)]
- Roy, M.; Mazeh, H.; Chen, H.; Sippel, R.S. Incidence and localization of ectopic parathyroid adenomas in previously unexplored patients. *World J. Surg.* **2013**, *37*, 102–106. [[CrossRef](#)] [[PubMed](#)]
- Oksüz, M.O.; Dittmann, H.; Wicke, C.; Müssig, K.; Bares, R.; Pfannenberger, C.; Eschmann, S.M. Accuracy of parathyroid imaging: A comparison of planar scintigraphy, SPECT, SPECT-CT, and C-11 methionine PET for the detection of parathyroid adenomas and glandular hyperplasia. *Diagn. Interv. Radiol.* **2011**, *17*, 297–307. [[CrossRef](#)]
- Norman, J.; Politz, D. Measuring individual parathyroid gland hormone production in real-time during radioguided parathyroidectomy. Experience in over 8000 operations. *Minerva Endocrinol.* **2008**, *33*, 147–157.

10. García-Talavera, P.; García-Talavera, J.R.; González, C.; Martín, E.; Martín, M.; Gómez, A. Efficacy of in-vivo counting in parathyroid radioguidedsurgery and usefulness of its association withscintigraphy and intraoperative PTHi. *Nucl. Med. Commun.* **2011**, *32*, 847–852. [[CrossRef](#)]
11. Murphy, C.; Norman, J. The 20% rule: A simple, instantaneous radioactivity measurement defines cure and allows elimination of frozen sections and hormone assays during parathyroidectomy. *Surgery* **1999**, *126*, 1023–1028. [[CrossRef](#)] [[PubMed](#)]
12. McGreal, G.; Winter, D.C.; Sookhai, S.; Evoy, D.; Ryan, M.; O'Sullivan, G.C.; Redmond, H.P. Minimally invasive, radioguided surgery for primary hyperparathyroidism. *Ann. Surg. Oncol.* **2001**, *8*, 856–860. [[CrossRef](#)] [[PubMed](#)]
13. Hinson, A.M.; Lawson, B.R.; Franco, A.T.; Stack, B.C., Jr. Association of Parathyroid Gland Biopsy Excision Technique with ex Vivo Radiation Counts During Radioguided Parathyroid Surgery. *JAMA Otolaryngol. Head Neck Surg.* **2017**, *143*, 595–600. [[CrossRef](#)] [[PubMed](#)]
14. Chen, H.; Mack, E.; Starling, J.R. A comprehensive evaluation of perioperative adjuncts during minimally invasive parathyroidectomy: Which is most reliable? *Ann. Surg.* **2005**, *242*, 375–380. [[CrossRef](#)] [[PubMed](#)]
15. Friedman, M.; Gurpinar, B.; Schalch, P.; Joseph, N.J. Guidelines for radioguided parathyroid surgery. *Arch Otolaryngol. Head Neck Surg.* **2007**, *133*, 1235–1239. [[CrossRef](#)] [[PubMed](#)]
16. Quillo, A.R.; Bumpous, J.M.; Goldstein, R.E.; Fleming, M.M.; Flynn, M.B. Minimally invasive parathyroid surgery, the Norman 20% rule: Is it valid? *Am Surg.* **2011**, *77*, 484–487. [[CrossRef](#)] [[PubMed](#)]
17. Lew, J.L.; Rivera, M.; Irvin, G.L., 3rd; Solorzano, C.C. Operative failure in the era of focused parathyroidectomy: A contemporary series of 845 patients. *Arch Surg.* **2010**, *145*, 628–633. [[CrossRef](#)]
18. Lim, M.S.; Jinih, M.; Ngai, C.H.; Foley, N.M.; Redmond, H.P. The utility of the radionuclide probe in parathyroidectomy for primary hyperparathyroidism. *Ann. R. Coll. Surg. Engl.* **2017**, *99*, 369–372. [[CrossRef](#)]
19. O'Doherty, M.J.; Kettle, A.G.; Wells, P.; Collins, R.E.; Coakley, A.J. Parathyroid imaging with technetium-99m-sestamibi: Preoperative localization and tissue uptake studies. *J. Nucl. Med.* **1992**, *33*, 313–318.
20. Bénard, F.; Lefebvre, B.; Beuvon, F.; Langlois, M.F.; Bisson, G. Rapid washout of technetium-99m-MIBI from a large parathyroid adenoma. *J. Nucl. Med.* **1995**, *36*, 241–243.
21. Norman, J.; Politz, D. 5000 parathyroid operations without frozen section or PTH assays: Measuring individual parathyroid gland hormone production in real time. *Ann. Surg. Oncol.* **2009**, *16*, 656–666. [[CrossRef](#)] [[PubMed](#)]
22. Mariani, G.; Gulec, S.A.; Rubello, D.; Boni, G.; Puccini, M.; Pelizzo, M.R.; Manca, G.; Casara, D.; Sotti, G.; Erba, P.; et al. Preoperative localization and radioguided parathyroid surgery. *J. Nucl. Med.* **2003**, *44*, 1443–1458. [[PubMed](#)]
23. Buicko, J.L.; Kichler, K.M.; Amundson, J.R.; Scurci, S.; Kozol, R.A. The Sestamibi Paradox: Improving Intraoperative Localization of Parathyroid Adenomas. *Am. Surg.* **2017**, *83*, 832–835. [[CrossRef](#)] [[PubMed](#)]
24. Abdulla, A.G.; Ituarte, P.H.; Harari, A.; Wu, J.X.; Yeh, M.W. Trends in the frequency and quality of parathyroid surgery: Analysis of 17,082 cases over 10 years. *Ann. Surg.* **2015**, *261*, 746–750. [[CrossRef](#)] [[PubMed](#)]

Original article

**Nuclear
Medicine
Communications**

Quantitative analysis in parathyroid adenoma scintigraphy

Martin Havel^a, Vladimír Dedek^a, Michal Kolacek^a and Martin Formanek^b

Objective Surgery is the only curative treatment for primary hyperparathyroidism. Parathyroid scintigraphy is one method used to preoperatively localize the lesion. We examined time-related changes in radiopharmaceutical uptake in parathyroid adenomas (PTAs) and thyroid gland by quantitative single-photon-emission computed tomography (SPECT) imaging to assess differences between rapid and delayed washout patterns.

Patients and methods The study group consisted of 35 histologically verified PTAs after radio-guided surgery extirpation in 33 patients with primary hyperparathyroidism. Patients underwent a three-phase SPECT/CT study of the neck and upper thorax post ^{99m}Tc-methoxyisobutylisonitrile (MIBI) injection. Images were reconstructed using a proprietary ordered-subset-conjugate-gradient-maximization algorithm (Siemens xSPECT Quant). PTAs were divided into those with a rapid (group A) and those with a slow (group B) washout pattern. SUV_{max} values of PTAs and thyroid gland tissue at 10, 90 and 180 min post ^{99m}Tc-MIBI injection were recorded and statistically assessed. Retention indexes related to the early examination were calculated for PTA and thyroid gland (RI-PTA and RI-TG).

Results There were 11 PTAs in group A and 24 in group B. Significant between-group differences in PTA SUV_{max}

and PTA/thyroid gland ratios were observed only at 180 min postinjection ($P=0.0297$, $P=0.0222$, respectively). RI-PTAs differed significantly at 90 and 180 min postinjection ($P=0.0298$, $P=0.0431$). No differences in PTA volumes, thyroid gland SUV_{max} values or RI-TG were observed between the groups.

Conclusion PTAs with rapid and slow washout patterns have different characteristics on quantitative analysis in later phases. No significant differences in directly measurable quantitative values (SUV_{max}, PTA/thyroid gland ratio) at the early stages of multi-phase examination were observed. *Nucl Med Commun* 43: 1–7 Copyright © 2021 Wolters Kluwer Health, Inc. All rights reserved.

Nuclear Medicine Communications 2022, 43:1–7

Keywords: adenoma, emission-computed, minimally invasive surgical procedures, parathyroid neoplasms, radionuclide imaging, single-photon, tomography

^aDepartment of Nuclear Medicine and ^bDepartment of Otorhinolaryngology, University Hospital Ostrava and Medical Faculty, University Ostrava, Ostrava, Czech Republic

Correspondence to Martin Havel, PhD, Department of Nuclear Medicine, University Hospital Ostrava, 17. listopadu 1790, Ostrava, Czech Republic Tel: +420 597 37 3408; e-mail: havel.martin@gmail.com; martin.havel@tmo.cz

Received 16 March 2021 Accepted 15 July 2021

Introduction

Hyperparathyroidism is caused by hypersecretion of parathyroid hormone. This influences calcium metabolism, resulting mainly in skeletal, kidney and gastrointestinal complications [1]. This pathologic state is made obvious by the increasing volume of the parathyroid gland, recognition of which is important mostly for consequent precisely targeted treatment. Surgery is the only curative option for primary hyperparathyroidism. The standard approach is bilateral neck exploration, but recently targeted mini-invasive surgery has become more and more important as it can reduce operative time, costs and failure rates [2].

Bilateral neck exploration to localize all four glands and extirpation of enlarged parathyroid adenoma (PTA) is a traditional approach to PTA treatment. Such techniques can cause damage to surrounding tissues, so mini-invasive techniques were introduced. Targeted radio-guided mini-invasive surgery reduces both the total operative time and the number of complications, with more rapid postoperative recovery, improved cosmetic results and greater patient satisfaction [3]. Radio-guided techniques

bring similar advantages to mini-invasive surgery of the neck, with the added possibility of localizing focal pathology in persistent or recurrent hyperparathyroidism during re-intervention [4]. Presurgery identification and localization of the PTA is mandatory in mini-invasive parathyroidectomy and can reduce overall surgery time, costs and failure rates.

There are usually four parathyroid glands. The superior glands are derived from the fourth pharyngeal pouch, descend during embryonic development with the thyroid gland, and are less variable in their location. The lower two glands are derived from the third pharyngeal pouch, descend with the thymus, and are more prone to ectopic localization. The vast majority of primary hyperparathyroidism (75–85%) is caused by solitary hyperfunctional adenomas [5]. This fact justifies the mini-invasive surgical approach. However, all foci of parathyroid adenoma should be identified in advance through diagnostic methods.

There are several options available for preoperative diagnostics. The widely available ultrasonography imaging is useful, especially for PTA localization in the neck close to the thyroid gland, but is of limited use in cases of

ectopic foci; however, it can be used even during surgery. Multi-phase contrast-enhanced computed tomography (CT) diagnostics visualize differences in perfusion after contrast administration and over time. MRI can provide additional information in patients referred for re-surgery. PTA may be misdiagnosed using morphologic imaging methods for lymph nodes, thyroid nodules or vascular structures [6].

Single radioisotope dual-phase scintigraphy post ^{99m}Tc -methoxyisobutylisonitrile (MIBI) administration is a useful scintigraphic method for parathyroid examination and is based on the different biokinetics of the radiopharmaceutical in different tissues. It is dependent on the dissimilar washout rates from pathologically changed parathyroid gland versus healthy thyroid tissue. Single-photon-emission computed tomography (SPECT) scans and hybrid methods combining SPECT and CT can increase the sensitivity and specificity of examination and, more importantly for upcoming surgery, they can help with anatomic localization of the lesion [2,7]. Recently, the European Association of Nuclear Medicine published guidelines on parathyroid imaging. Combining ^{99m}Tc -MIBI SPECT/CT with cervical ultrasound performed by an experienced specialist is an accepted first-line strategy [8].

The most common pattern of ^{99m}Tc -MIBI scintigraphy represents slower washout from the affected parathyroid gland compared with that from thyroid tissue. However, in some circumstances, the sensitivity of a dual-phase protocol can be affected by similar washout rates from parathyroid and thyroid tissue or by retention of the radiopharmaceutical in thyroid nodules [9].

Recently introduced technical improvements in gamma cameras, hybrid imaging and advanced reconstruction algorithms allow for direct quantification of scintigraphic data as standardized uptake calculation values (SUV) in SPECT images using commercially available diagnostic software [10,11]. As the parathyroid scan is mostly intended to localize the pathologic foci, a possible surgical approach is mini-invasive radio-guided surgery. The timing of the procedure is one of the possible pitfalls of this approach [12]. Our previous work confirmed that individualized timing based on multiphase SPECT/CT imaging can significantly increase the in-vivo sensitivity and accuracy of intraoperative radio guidance and can also significantly reduce operating time [13].

In this study, with concern to the above mentioned, we analyzed time-related changes in radiopharmaceutical uptake and washout in PTA and in thyroid gland tissue, using a SPECT quantification tool. Our aim was to evaluate the characteristics of SUV changes in PTAs and in thyroid gland during multiphase SPECT examinations in patients with rapid and slow washout patterns in the PTAs.

Materials and methods

We retrospectively examined scintigraphic examinations of 35 histologically verified PTAs after mini-invasive radio-guided extirpation in 33 patients with primary hyperparathyroidism (7 men, 26 women, average age 58.6 ± 11.1 years). The results of previous three-phase SPECT/CT studies of the neck and upper thorax post ^{99m}Tc -MIBI administration were individually assessed.

Single-photon-emission computed tomography/computed tomography acquisition

In our study, acquisitions of SPECT/CT scans were commenced at 10, 90 and 180 min postintravenous radiopharmaceutical administration. A three-phase scintigraphy protocol was adopted at the time of the study. The average administered activity in the study group was 594.9 ± 79.4 MBq. The examination was performed using a dual-head hybrid SPECT/CT gamma camera Siemens Intevo Excel (Siemens Medical Solutions, Erlangen, Germany) equipped with low-energy high-resolution collimators. During each SPECT study, 64 frames (32 per detector) were acquired, with 20 s acquisition time per frame, a matrix of 256×256 pixels and a zoom factor of 1.45. CT images were acquired with the tube voltage set at 130 kV, tube current fixed at 16 mA and collimation at 2×2.5 mm.

Single-photon-emission computed tomography/computed tomography reconstruction

Reconstruction of SPECT images for quantification was performed by use of an ordered-subset-conjugate-gradient-maximization (OSCGM) iterative method, proprietary to the vendor's application software (xSPECT Quant), using 24 iterations and 2 subsets, with the smoothness setting set to 4 mm. SPECT images were corrected for attenuation from the CT map and corrected for scatter using the dual-energy window method. CT scans were reconstructed to the slice thickness of 3 mm, using a reconstruction kernel for soft tissues (B30 reconstruction kernel algorithm). Necessary calibrations were performed using an activity standard and procedures consistent with the vendor's recommendations. The voxel-based volume activities obtained were converted by use of the xSPECT Quant application to SUVs by accounting for the patient's weight, the injected activity, the residual activity in the syringe after administration and the time between injection and acquisition [14].

Single-photon-emission computed tomography/computed tomography assessment

Only SPECT/CT hybrid fused images were used for diagnostic purposes. The tomograms were checked for quality and the correct image fusion registration. The suspected PTA was defined as an area of increased focal uptake of the radiopharmaceutical on SPECT images, and localization of previous USG findings

performed by a trained specialist in endocrinology was also considered.

Three-dimensional volumes of interest were placed over suspected PTA and over contralateral thyroid gland tissue. SUV_{max} values of suspected PTA and of the contralateral thyroid lobe were recorded in the evaluation of each SPECT/CT study.

According to visual analysis, the diagnosed PTA were divided into two groups: group A having foci with fast washout, that is, those with relatively higher activity uptake on the first two scans; and group B having foci with slow washout, that is, those with distinctly more visible uptake on the latest scan. This division into groups was based upon the agreement between the two nuclear medicine specialists.

Surgery

The patients underwent radio-guided mini-invasive surgery in accordance with the standards of the local department of otorhinolaryngology. Intraoperative scanning for ionizing radiation counts in the surgical field was performed, the adenoma to thyroid gland ratio of more than 1.15 was considered to be indicative of the localization of abnormal parathyroid gland. A wireless hand-held gamma probe detector, EuroProbe3 (Capintec, Inc., Florham Park, New Jersey, USA), was used. Prior to the procedure, the surgeon obtained information about the visual analysis of the washout pattern of the PTA (i.e. fast or delayed washout) and about the localization of the focus related to other anatomic structures on the acquired CT. Histologically verified extirpated PTA were measured in three dimensions and their volumes were calculated according to the formula for the volume of an ellipsoid.

Data analysis

We assessed the differences in SUV_{max} of PTA and thyroid gland, and PTA/thyroid gland ratios between both groups and in volumes of extirpated PTA.

Retention indexes (RI) for PTA (RI-PTA) and thyroid gland (RI-TG) related to the early scan in both groups were introduced and calculated according to equation

$$RI_{Tx} = \frac{SUV_{maxTx} - SUV_{maxT10min}}{SUV_{maxT10min}}$$

where $SUV_{maxT10min}$ corresponds to the early SPECT scan at 10 min postinjection.

Variables were expressed as mean \pm SD, or median with interquartile range, and categorical variables were summarized as counts and percentages. According to the characteristics of the data, a nonparametric test (Mann-Whitney U test) was used for comparisons of calculated medians between the groups and between PTA and thyroid gland SUV_{max} values. The level of significance for all

tests was set at $P < 0.05$ (two-tailed). Statistical analysis was done using jamovi project computer software, version 1.6 (Sydney, Australia).

Ethics approval

All participants gave written informed consent to be included in the study, and the investigators received approval from their institutional ethics committee.

Results

The median time delay between radiopharmaceutical administration and the beginning of the radio-guided surgery in group A was 170 min (± 103.8) and in group B was 195 min (± 70.0). These differences were not statistically significant ($P = 0.2237$).

In group A, there were 11 PTAs (31%) with the fast pattern of washout. Median SUV_{max} of PTA at 10 min postinjection was 9.83 (± 6.97); at 90 min postinjection 6.22 (± 2.14) and at 180 min postinjection 4.82 (± 1.17). In group B there were 24 PTAs (69%) that we categorized as PTA with slow washout. Median SUV_{max} at 10 min postinjection was 12.60 (± 8.94); at 90 min postinjection 7.76 (± 6.84) and at 180 min postinjection 7.02 (± 5.36). Between the groups, there were significant differences in the scans only at 180 min postinjection, whereas the SUV_{max} values were significantly higher in group B ($P = 0.0297$).

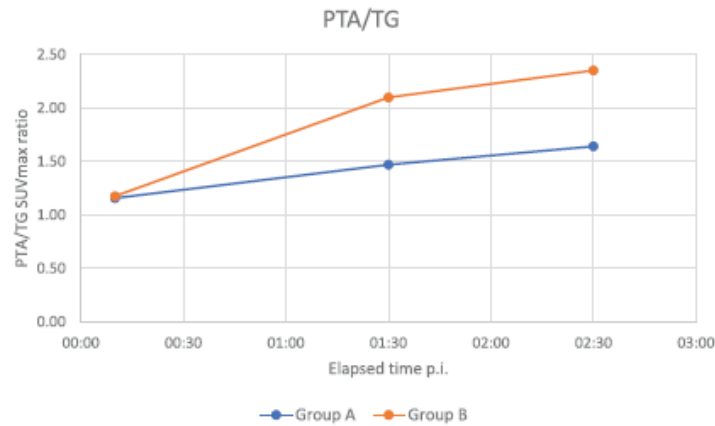
The thyroid gland was present in all patients. The median SUV_{max} of thyroid gland in group A and group B, respectively, at 10 min postinjection were 7.73 (± 4.26) and 8.72 (± 4.39); at 90 min postinjection 5.11 (± 2.32) and 3.83 (± 1.40); and at 180 min postinjection 2.92 (± 1.90) and 2.71 (± 1.10). Differences between the groups were NS ($P = 0.7357$, $P = 0.9120$ and $P = 0.9548$ for 10 min, 90 min and 180 min postinjection, respectively).

Median PTA/thyroid gland SUV_{max} ratios at 10, 90 and 180 min postinjection, respectively, in group A were 1.16 (± 1.19), 1.47 (± 0.82) and 1.64 (± 0.83) and in group B were 1.18 (± 0.52), 2.10 (± 0.96) and 2.35 (± 1.30). There were evident different trends in both groups: the ratios were higher in group B at 90 and 180 min postinjection; however, these ratios were significantly different only for the studies acquired at 180 min postinjection ($P = 0.0222$) (Fig. 1).

The RI-PTA for the studies at 90 and 180 min postinjection, respectively, in group A were -48.4% ($\pm 24.9\%$) and -57.5% ($\pm 33.2\%$) and in group B were -23.3% ($\pm 25.3\%$) and -32.4% ($\pm 24.4\%$). The RI-TG calculated for the studies at 90 and 180 min postinjection, respectively, in group A were -49.4% ($\pm 11.0\%$) and -64.4% ($\pm 6.1\%$), and in group B were -51.6% ($\pm 12.4\%$) and 67.0% ($\pm 9.8\%$).

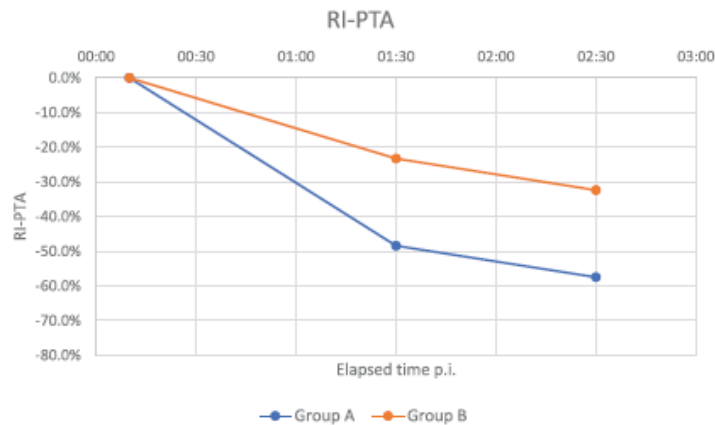
These RI-PTA differed significantly between the groups at both time points, 90 and 180 min postinjection

Fig. 1



PTA/ thyroid gland SUV_{max} ratios trends in group A and group B

Fig. 2



Retention indexes for parathyroid adenoma (RI-PTA) trends in group A and group B.

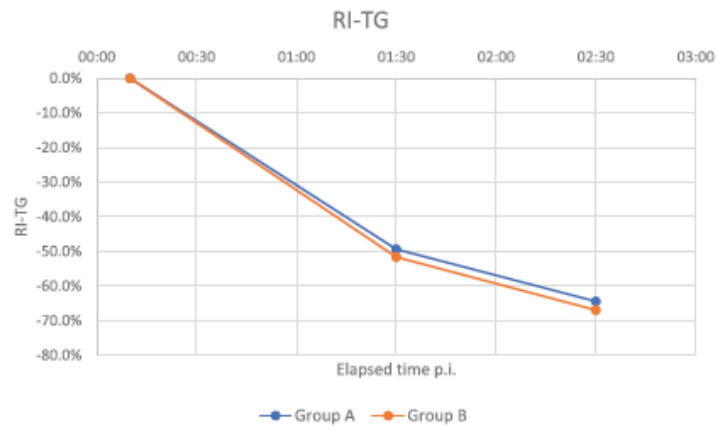
($P=0.0298$, $P=0.0431$, respectively). We did not find a significant difference in RI-TG between the groups ($P=0.4394$, $P=0.4610$, respectively) (Figs. 2 and 3).

Median values of SUV_{max} PTA and SUV_{max} thyroid gland did not differ significantly in either group at 10 min postinjection ($P=0.3932$ and $P=0.1460$, respectively), whereas median SUV_{max} PTA values were significantly higher at 90 and 180 min postinjection in both groups ($P=0.0302$ and $P=0.0257$ in group A, $P<0.0001$ and $P<0.0001$ in group B). In group A there

were no differences between RI-PTA and RI-TG at 90 and 180 min postinjection ($P=0.4700$ and $P=0.2411$), in contrast with group B's significantly higher median RI-PTA values at those time points ($P<0.0001$ and $P<0.0001$).

Concerning the extirpated PTA volumes, the median volume in group A was 0.60 (± 0.80) ml and in group B was 0.69 (± 0.73) ml. These volumes did not differ significantly between the groups ($P=0.0931$). A comprehensive summary of the results is given in Table 1.

Fig. 3



Retention indexes for thyroid gland (RI-TG) trends in group A and group B.

Table 1 Summarized results for both groups

	Group A	Group B	P value
Total PTA	11	24	
SUV _{max} PTA 10 min	9.83±6.97	12.60±8.94	0.6569
SUV _{max} PTA 90 min	6.22±2.14	7.76±6.84	0.0657
SUV _{max} PTA 180 min	4.82±1.17	7.02±5.36	0.0297*
SUV _{max} TG 10 min	7.73±4.26	8.72±4.39	0.7357
SUV _{max} TG 90 min	5.11±2.32	3.83±1.40	0.9120
SUV _{max} TG 180 min	2.92±1.90	2.71±1.10	0.9548
PTA/TG 10 min	1.16±1.19	1.18±0.52	0.8450
PTA/TG 90 min	1.47±0.82	2.10±0.96	0.0712
PTA/TG 180 min	1.64±0.83	2.35±1.30	0.0222*
RI-PTA 90 min	-48.4%±24.9%	-23.3%±25.3%	0.0298*
RI-PTA 180 min	-57.5%±33.2%	-32.4%±24.4%	0.0431*
RI-TG 90 min	-49.4%±11.0%	-51.6%±12.4%	0.4394
RI-TG 180 min	-64.4%±6.1%	-67.0%±9.8%	0.4610

PTA, parathyroid adenoma; TG, thyroid gland.
*Significant P.

Discussion

Methods of nuclear medicine are among the most common imaging modalities capable of PTA localization. Depending on the selected method and protocol, the reported sensitivities of parathyroid scan examinations vary in a wide range. The sensitivity of scintigraphy with ^{99m}Tc-MIBI is reportedly around 80%. Some authors favor a subtraction method over dual-phase single-tracer imaging [15]. The added value of SPECT to sensitivity can be controversial, but SPECT as well as hybrid imaging such as SPECT/CT can improve the anatomic localization and differentiation of parathyroid from thyroid lesions [2,16].

Direct quantification of SPECT data generally adds information, and its importance increases during dosimetry measurements and also in diagnostic or follow-up examinations [17–20]. Recently, several studies have validated protocols for parathyroid imaging in PET using

¹¹C-choline or ¹⁸F-choline analogs. The reported sensitivity of such techniques is relatively high and even superior to ^{99m}Tc-MIBI scans [21–25]. PET studies allow quantification of the data as well. However, limited availability and higher costs are still drawbacks of such modern hybrid methods.

We found significant differences in SUVs between the groups on the most delayed images, that is, SPECT at 180 min postinjection. Uptake of the radiopharmaceutical was higher in the group of adenomas with slower washout, as expected, and no significant differences were observed between groups at earlier time points. According to our findings, the assessment of different washout dynamics should not be based on SUV_{max} measurements in early phases. However, RI-PTA differed between both groups at 90 and 180 min postinjection. We did not observe any differences in RI-TG values. Moreover, RI-PTA

in group A corresponded closely with trends in RI-TG, in direct contrast to group B, as visible in Figs. 2 and 3. Furthermore, median RI-PTA did not differ significantly from RI-TG in group B.

Median SUV_{max} did not differ in a statistically significant manner between PTA and thyroid gland at early scan, but significant differences were observed at 90 and 180 min postinjection. Accordingly, we found that PTA to thyroid gland ratios tended to increase in both groups (Fig. 1), but this slope was less steep in group A, where median PTA to thyroid gland ratios increased from 1.16 to only 1.64, whereas in group B these values increased from 1.18 to 2.35. We conclude that a high PTA to thyroid gland ratio, taking into account the absolute residual activity in the pathologic focus, is important for planning the appropriate time interval of radio-guided surgery after radiotracer administration. The radiopharmaceutical kinetics can be modeled during the dynamic scintigraphy procedure. For PTA with slower washout, we suggest performing the surgery later, preferably between 150 and 300 min postinjection. Conversely, for PTA with rapid washout, radio-guided surgery should be planned for an earlier interval postradiopharmaceutical injection. The goal in such circumstances is to obtain sufficient activity in the PTA, whereas change in the PTA/thyroid gland ratio is less dependent on time.

Robin *et al.*, [26] compared SUV_{max} values in PTA in 53 patients with localized PTA. They found significantly higher median SUV_{max} values for PTA than for thyroid gland on both early and delayed scans [26]. Our results show similar trends only for values at 90 and 180 min postinjection, and we did not confirm significant differences in median SUV_{max} values early in the scan at 10 min postinjection. However, calculated median PTA/thyroid gland ratios during all time points showed a similar trend. Our study was focused on the differences between the PTAs according to their slow or fast washout pattern, which was defined on the basis of visual analysis. The results indicate two different populations of PTAs, correlating with observed differences between the groups in comparisons of RI-PTA and RI-TG.

There are many factors influencing ^{99m}Tc -MIBI accumulation in the parathyroid glands, including serum calcium and phosphorus levels, oxyphil cell and mitochondria content, P-glycoprotein expression and related multi-drug resistance [27,28]. The sensitivity of the dual-phase protocol can be influenced not only by different washout rates from PTAs, but also from thyroid gland tissue [2]. Because we found no significant differences in PTA volume or washout pattern from thyroid gland tissue between the groups, we cannot confirm that these factors influence the rapid or delayed washout from PTA during the scintigraphy.

As our results did not indicate significant differences in SUVs on initial SPECT scans, we conclude that PTAs

with rapid and slow washout rates cannot be identified in the early phases of examinations, and the full protocol must be performed. Based on our results, we conclude that the difference in both groups is related mainly to the different kinetics of the radiopharmaceutical in PTA and it is not related directly to the volume of PTA or to the kinetics of radiotracer in thyroid gland.

In our study, we used a dedicated imaging system with special reconstruction algorithms based on the OSCGM method, which differs from the commonly applied expectation-maximization iterative reconstruction methods. Calculated SUV is normalized to administered activity and body habitus and is dependent on the pharmacokinetics of the particular radiopharmaceutical. The normalization of body habitus or optimization of the correction techniques used can also be challenging. Such factors, as well as further differences in the reconstruction and evaluation of data in various software applications, may lead to different results among centers [29]. Another study revealed that the largest contributors to inter-system variation in direct quantification are vendor-specific reconstruction settings. High patient volumes result in increased variability among systems and make quantification of small lesions (<10 ml) difficult [11]. Our study was conducted on one system, with the parameters kept unchanged to maintain consistency. The small size of PTAs is still a very limiting factor in scintigraphic diagnostics. We did not use any special compensation techniques for such purposes, but similar to Robin *et al.*, [26] we used SUV_{max} values to minimize partial volume effects.

The limitations of our study arise from its retrospective design, due to which it included only patients with extirpated and histologically verified PTAs. Despite this, previous work did not find any significant differences in SUV levels and rates of washout between the subgroups of surgically confirmed PTAs and histologically unexamined lesions [26]. Another corresponding weak point could be the timing of the radio-guided surgery, in concordance with the information from the scintigraphic examination. Nevertheless, retrospectively we did not find any significant differences in surgery timing between the groups.

Concerning diagnostics and the quantification of scintigraphic data in parathyroid examination, there are other published pilot studies. Razavi *et al.*, [30] explored the feasibility of co-registration of dual-phase SPECT with single CT and found that SUV measurement from early and delayed parathyroid SPECT/CT imaging is feasible, with the best results achieved by experienced operators using delayed CT and manual registration. In our work, we performed a low-dose CT scan with every SPECT separately to obtain optimal co-registration conditions. The possibility of using a single CT study for consequent SPECT data reconstruction and its influence on the results should be examined further in another study. Zhang *et al.*, [31] investigated changes in the SUVs of

PTA and thyroid gland between phases and found different washout rates in thyroid gland and PTA. They also investigated different retention levels of ^{99m}Tc -MIBI in parathyroid adenomas and carcinomas and found higher retention levels of the radiopharmaceutical in parathyroid carcinomas. Cheon *et al.*, [27] examined characteristics of the malignant parathyroid lesion as well and found that grades of ^{99m}Tc -MIBI uptake and washout are among the useful diagnostic criteria that differentiate benign from malignant parathyroid lesions. However, we had no subject with parathyroid carcinoma in our group. Such additional diagnostic information should be evaluated in the future, especially in regard to its use in quantification. Scintigraphic methods should play an important role not only in localization of the lesion, but also in clarifying presurgery characteristics of parathyroid pathology and radiopharmaceutical kinetics that are substantial in planning and performing radio-guided surgery.

In conclusion, multi-phase scintigraphy with ^{99m}Tc -MIBI and direct quantification of the SPECT study can be used to assess the washout characteristics of the radio-tracer and guide the timing of radio-guided microsurgery.

PTAs with rapid and slow washout patterns had different characteristics on quantitative analysis in later phases, whereas we found no significant differences in directly measurable SUV_{max} values at the early stages of the multi-phase examination. Neither thyroid gland activity nor PTA volume had a significant impact on differences in PTA washout patterns during the scintigraphic examination.

Acknowledgements

The study was supported by the Ministry of Health, Czech Republic - conceptual development of research organization (FNOs/2016).

Conflicts of interest

There are no conflicts of interest.

References

- 1 Minisola S, Gianotti L, Bhadada S, Silverberg SJ. Classical complications of primary hyperparathyroidism. *Best Pract Res Clin Endocrinol Metab* 2018; **32**:791–803.
- 2 Elgazzar A, Alenezi S, Asa'ad S. Scintigraphic parathyroid imaging: concepts and new developments. *Res Reports Nucl Med* 2015; **5**:9–18.
- 3 Bellantone R, Rattaielli M, DE Crea C, Traini E, Lombardi CP. Minimally-invasive parathyroid surgery. *Acta Otorhinolaryngol Ital* 2011; **31**:207–215.
- 4 Mariani G, Gulec SA, Rubello D, Boni G, Puccini M, Pelizzo MR, *et al.* Preoperative localization and radioguided parathyroid surgery. *J Nucl Med* 2003; **44**:1443–1458.
- 5 Piciocchi S, Barone D, Gavelli G, Dubini A, Oboldi D, Matteucci F. Primary hyperparathyroidism: imaging to pathology. *J Clin Imaging Sci* 2012; **2**:59.
- 6 Wojtczak B, Strycka J, Kaliszewski K, Rudnicki J, Bolanowski M, Barczyński M. Surgical implications of recent modalities for parathyroid imaging. *Gland Surg* 2020; **9**:S86–S94.
- 7 Lavelly WC, Goetze S, Friedman KP, Leal JP, Zhang Z, Garret-Mayer E, *et al.* Comparison of SPECT/CT, SPECT, and planar imaging with single- and dual-phase (^{99m}Tc -sestamibi parathyroid scintigraphy. *J Nucl Med* 2007; **48**:1084–1089.
- 8 Petranovic Ovcariček P, Giovannella L, Carrio Gasset I, Hindie E, Huelner MW, Luster M, *et al.* The EANM practice guidelines for parathyroid imaging. *Eur J Nucl Med Mol Imaging* 2021; **48**:2801–2822.
- 9 Moralidis E. Radionuclide parathyroid imaging: a concise, updated review. *Hell J Nucl Med* 2013; **16**:125–133.
- 10 Tabotta F, Freige M, Schaefer N, Becce F, Prior JO, Nicod Lalonde M. Quantitative bone SPECT/CT: high specificity for identification of prostate cancer bone metastases. *BMC Musculoskelet Disord* 2019; **20**:619.
- 11 Peters SMB, van der Wert NR, Segbers M, van Velden FHP, Wiers R, Blokland KJAK, *et al.* Towards standardization of absolute SPECT/CT quantification: a multi-center and multi-vendor phantom study. *EJNMMI Phys* 2019; **6**:29.
- 12 Noureldine SI, Gooi Z, Tutano RP. Minimally invasive parathyroid surgery. *Gland Surg* 2015; **4**:410–419.
- 13 Formánek M, Dedek V, Kolaček M, Havel M, Zelenik K, Kominek P. Individualised timing of radio-guided parathyroidectomy using multi-phase SPECT/CT increases *in vivo* sensitivity and accuracy and reduces operating time: a randomised clinical trial. *Diagnostics (Basel)* 2021; **11**:677.
- 14 Miyaji N, Miwa K, Tokiwa A, Ichikawa H, Terauchi T, Koizumi M, Onoguchi M. Phantom and clinical evaluation of bone SPECT/CT image reconstruction with xSPECT algorithm. *EJNMMI Res* 2020; **10**:71.
- 15 Kettle AG, O'Doherty MJ. Parathyroid imaging: how good is it and how should it be done? *Semin Nucl Med* 2006; **36**:206–211.
- 16 Nafisi Moghadam R, Amlshahbaz AP, Namiranian N, Sobhan-Ardekani M, Emami-Meybodi M, Dehghan A, *et al.* Comparative diagnostic performance of ultrasonography and ^{99m}Tc -sestamibi scintigraphy for parathyroid adenoma in primary hyperparathyroidism: systematic review and meta-analysis. *Asian Pac J Cancer Prev* 2017; **18**:3195–3200.
- 17 Zanzonico PB, Bigler RE, Sgouros G, Strauss A. Quantitative SPECT in radiation dosimetry. *Semin Nucl Med* 1989; **19**:47–61.
- 18 Kuji I, Yamane T, Seto A, Yasumizu Y, Shiratake S, Oyama M. Skeletal standardized uptake values obtained by quantitative SPECT/CT as an osteoblastic biomarker for the discrimination of active bone metastasis in prostate cancer. *Eur J Hybrid Imaging* 2017; **1**:2.
- 19 Ramsay SC, Cuscaden C. The current status of quantitative SPECT/CT in the assessment of transthyretin cardiac amyloidosis. *J Nucl Cardiol* 2020; **27**:1464–1468.
- 20 Dong F, Li L, Bian Y, Li G, Han X, Li M, *et al.* Standardized uptake value using thyroid quantitative SPECT/CT for the diagnosis and evaluation of graves' disease: a prospective multicenter study. *Biomed Res Int* 2019; **2019**:7589853.
- 21 Treglia G, Piccardo A, Imperiale A, Strobel K, Kautmann PA, Prior JO, Giovannella L. Diagnostic performance of choline PET for detection of hyperfunctioning parathyroid glands in hyperparathyroidism: a systematic review and meta-analysis. *Eur J Nucl Med Mol Imaging* 2019; **46**:751–760.
- 22 Parvianian A, Martin-Macintosh EL, Goenka AH, Durski JM, Mullan BP, Kemp BJ, *et al.* ^{11}C -choline PET/CT for detection and localization of parathyroid adenomas. *Am J Roentgenol* 2018; **210**:418–422.
- 23 Prabhu M, Damle NA. Fluorocholine PET imaging of parathyroid disease. *Indian J Endocrinol Metab* 2018; **22**:335–341.
- 24 Huber GF, Hüllner M, Schmid C, Brunner A, Sah B, Vetter D, *et al.* Benefit of ^{18}F -fluorocholine PET imaging in parathyroid surgery. *Eur Radiol* 2018; **28**:2700–2707.
- 25 Kluijthout WP, Pasternak JD, Drake FT, Beninato T, Gosnell JE, Shen WT, *et al.* Use of PET tracers for parathyroid localization: a systematic review and meta-analysis. *Langenbecks Arch Surg* 2016; **401**:925–930.
- 26 Robin P, Klein R, Gardner J, Ziebarth B, Bazarjani S, Razavi S, *et al.* Quantitative analysis of technetium-99m-sestamibi uptake and washout in parathyroid scintigraphy supports dual mechanisms of lesion conspicuity. *Nucl Med Commun* 2019; **40**:469–476.
- 27 Cheon M, Choi JY, Chung J-H, Lee JY, Cho SK, Yoo J, *et al.* Differential findings of ^{99m}Tc -sestamibi dual-phase parathyroid scintigraphy between benign and malignant parathyroid lesions in patients with primary hyperparathyroidism. *Nucl Med Mol Imaging (2010)* 2011; **45**:276–284.
- 28 Pons F, Torregrosa JV, Fuster D. Biological factors influencing parathyroid localization. *Nucl Med Commun* 2003; **24**:121–124.
- 29 Dickson J, Ross J, Voo S. Quantitative SPECT: the time is now. *EJNMMI Phys* 2019; **6**:4.
- 30 Razavi S, Ziebarth B, Klein R, Zeng W. Dual time-point quantitative SPECT-CT parathyroid imaging using a single computed tomography: feasibility and operator variability. *Nucl Med Commun* 2018; **39**:3–9.
- 31 Zhang M, Sun L, Rui W, Guo R, He H, Miao Y, *et al.* Semi-quantitative analysis of ^{99m}Tc -sestamibi retention level for preoperative differential diagnosis of parathyroid carcinoma. *Quant Imaging Med Surg* 2019; **9**:1394–1401.

Příloha 20: PNIÁK, Tomas, Martin FORMÁNEK, Petr MATOUSEK, Karol ZELENÍK a Pavel KOMÍNEK. Bipolar Thermofusion BiClamp 150 in Thyroidectomy: A Review of 1156 Operations. Biomed Research International [online]. 2014, 2014, 707265. ISSN 2314-6133. Dostupné z: doi:10.1155/2014/707265. (IF = 1,579; Q3)

Hindawi Publishing Corporation
BioMed Research International
Volume 2014, Article ID 707265, 4 pages
<http://dx.doi.org/10.1155/2014/707265>

Research Article

Bipolar Thermofusion BiClamp 150 in Thyroidectomy: A Review of 1156 Operations

Tomáš Pniak, Martin Formánek, Petr Matoušek, Karol Zeleník, and Pavel Komínek

Department of Otolaryngology, University Hospital Ostrava, 17 Listopadu 1790, 708 52 Ostrava, Czech Republic

Correspondence should be addressed to Tomáš Pniak; tomas.pniak@fno.cz

Received 11 December 2013; Accepted 27 March 2014; Published 16 April 2014

Academic Editor: Mu-Kuan Chen

Copyright © 2014 Tomáš Pniak et al. This is an open access article distributed under the Creative Commons Attribution License, which permits unrestricted use, distribution, and reproduction in any medium, provided the original work is properly cited.

Objectives. To compare the bipolar thermofusion BiClamp 150 with conventional ligature techniques for thyroid gland surgery, and report the advantages/disadvantages of both techniques. **Methods.** In this retrospective comparative study, all thyroid gland operations performed in the ENT Clinic Faculty Hospital Ostrava from 2006 to 2013 were included (1156 operations, 2122 lobes). Patients were categorized into two groups according to the type of vessel sealing method used, group I (BiClamp, $n = 819$ operations) and group II (conventional ligature, $n = 337$ operations). The number of revision surgeries due to wound hematoma was recorded as a bleeding event. Statistical analysis of the complication rate (bleeding rate, recurrent nerve palsy) and time of duration was performed. **Results.** The rate of revision surgery performed due to postoperative wound hematoma was significantly lower in group I (15/819, 1.83%) compared with group II (14/337, 4.15%) ($P = 0.022$). There was no statistically significant difference in the frequency of recurrent laryngeal nerve palsy between groups I and II ($P = 0.36$). The average surgery time was significantly shorter in group I ($P < 0.001$). **Conclusion.** Bipolar thermofusion BiClamp is an effective vessel sealing method that leads to a significant reduction in postoperative wound bleeding rates and reduces surgical time compared with conventional vessel ligature.

1. Introduction

The success of thyroid gland surgery depends on meticulous hemostasis in the operative field; otherwise, there is a possibility for numerous complications to occur, ranging from worsened wound healing due to hematoma to massive life-threatening hemorrhage [1]. Recurrent laryngeal nerve (RLN) damage is another possible complication of this type of surgery, occurring in 0.8–2.5% of all lobes operated on according to the literature [1].

Hemostasis during thyroidectomy can be performed by classic suture ligature (clamp-and-tie technique) or by electrocoagulation. Both methods are frequently used to control bleeding [2]. During the past few years, a variety of energy-based techniques for vessel sealing have been introduced [2–5]. For example, there is a harmonic scalpel that uses vibration energy [2]. Another novel technique for vessel sealing is bipolar thermofusion of tissue, for example, the frequently used marketed product, LigaSure [4, 5]. In our department, we use another marketed product BiClamp 150 (ERBE) that is specially designed for thyroidectomies.

The goal of our current study was to compare the bipolar thermofusion system, BiClamp 150, with the conventional clamp-and-tie technique for use during thyroid gland surgery in the terms of its effectiveness in hemostasis, safety in relationship with possible RLN damage, and possible shortening of the operation time.

2. Material and Methods

2.1. Study Design. During the period from September 2006 to June 2013, we retrospectively evaluated all 1156 thyroid gland operations performed in the ENT Clinic Faculty Hospital Ostrava. All patients who underwent a thyroid procedure were eligible for inclusion. The aim of this study was to compare the effectiveness of hemostasis and safety of the bipolar thermofusion system, BiClamp 150 in thyroid gland surgery with the conventional clamp-and-tie technique. The indications for surgery included all kinds of thyroid pathology (benign and malignant tumors of the thyroid gland

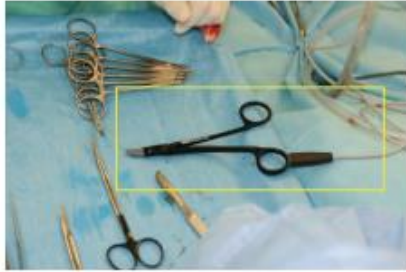

FIGURE 1: BiClamp manipulator.

and parathyroid tumors with thyroid extension, multinodular goiter, thyroiditis lymphomatosa, and others), including reoperative thyroid surgery due to residual thyroid tissue. Extent of surgery was considered to be total thyroidectomy and hemithyroidectomy, including extirpation of residual thyroid tissue in reoperative surgery. In the case of malignancy with lymph node involvement, block neck dissection was performed concurrently. We also included operations of the parathyroid gland with thyroid extension and hemithyroidectomy performed in our cohort. All operations were performed under general anesthesia, with the patient lying on their back and the head extended backwards. In all patients, before closure negative suction drain was placed and compression bandage was applied. Drain was removed on second postoperative day.

The study was performed in accordance with the Declaration of Helsinki, Good Clinical Practice, and applicable regulatory requirements. Written consent was obtained from all patients before the initiation of surgery.

2.2. Division of Patients and Rating. The patients were divided into two groups according to the type of vessel sealing used during the surgery. In group I, the bipolar thermofusion system, BiClamp 150, was used to seal the superior and inferior thyroid vessels and lateral thyroid veins. Conventional bipolar coagulation was used in smaller vessels. In this group, conventional ligature was not used at all. In group II, a conventional clamp-and-tie technique was used for ligating of the superior and inferior thyroid vessels and lateral thyroid veins. Smaller vessels were coagulated using conventional bipolar coagulation.

The number of revision surgeries due to wound hematoma was a parameter of hemostasis effectiveness for each group in our cohort. In this study, perioperative blood loss was not taken as a parameter due to wide spectrum of diagnosis operated. The number of permanent RLN palsies was a parameter of the safety of surgery. Only recurrent palsy lasting more than one year after the surgery was considered in the ratio of the number of palsies to the number of lobe operations. The duration of surgery was evaluated as a parameter of time saving. We did not evaluate possible hypocalcaemia after thyroid gland surgery in this cohort.

2.3. Bipolar Thermofusion with BiClamp 150 (ERBE). Bipolar thermofusion BiClamp 150 (ERBE Elektromedizin GmbH, Teubingen, Germany, www.erbe-med.com) is a tool specifically designed for thyroid surgery. It works on the principle of bipolar thermofusion of tissue. Low-voltage energy is strong enough to seal vessels of up to 7 mm in diameter on the basis of collagen fiber fusion [3]. The handpiece is shaped like forceps and is easily used to grasp and coagulate the vessel. It is useful for tissue preparation as well (Figure 1). After placing the handpiece into the proper position on the vessel and pushing the pedal, electrocoagulation starts. The process ends with acoustic signals from the processing unit, after the vessel is sealed and it is possible to cut it. An automatic stop function prevents heat injury from the surrounding tissues. Another advantage of the instrument is the possibility of resterilization. It should not be used in the area of the RLN due to the potential risk of injuring the nerve from the dispersion of heat. The tool is not suitable for coagulation of very small vessels because forceps tips of BiClamp are thicker than conventional bipolar coagulation tips. Encrusted coagulations could adhere to the forceps tips and there is danger of damaging the vessel when the forceps are withdrawn.

2.4. Statistical Analysis. The χ^2 test for 5% significance was used to analyze differences in revision surgery rates and recurrent nerve palsy rates between groups I and II, with $P < 0.05$ considered statistically significant. For analysis of the duration of the operation, nonparametrical two-sample Wilcoxon rank-sum (Mann-Whitney) test was used for 5% significance. Stata software (version 10) was used for all statistical calculations.

3. Results

During the period from September 2006 to June 2013, there were 819 (1522 lobes) thyroid gland surgeries in group I (BiClamp). In group II (conventional ligature), there were 337 thyroid gland surgeries (600 lobes). The male to female ratio was 1/5.4.

In group I, the ratio of revisions to surgery was 15 to 819 (1.83%). In group II, revision due to bleeding was performed 14 times in 337 surgeries (4.15%). The total postoperative bleeding rate was 2.51%, and all revisions were performed within 24 hours after surgery. The ratio of revisions to surgery was significantly lower in group I (BiClamp) compared with surgery with conventional ligature ($P = 0.022$).

RLN palsy was observed in 22/1522 (1.45%) lobes in group I and 12/600 (2.0%) in group II. No significant difference between groups was observed ($P = 0.36$).

The average \pm standard deviation duration of total thyroidectomy was 89.6 ± 27.6 minutes in group I and 122.9 ± 37.7 minutes in group II (Table 1). The average duration of surgery was decreased by 25.99% (Figure 2). The difference in time saving in group I was statistically significant compared with group II ($P < 0.001$).

TABLE 1: Duration of surgery in minutes according to extent of the surgery.

Group	BiClamp			Ligature			P value*
	N	Median (min)	Mean (min)	N	Median (min)	Mean (min)	
TTE	679	90	89.66	263	120	122.90	<0.001
TTE + BND	26	137.5	145.08	9	165	171.67	0.144
HTE	114	60	63.12	65	75	82.63	<0.001
Total	819	82	87.72	337	120	116.44	<0.001

HTE: hemithyroidectomy; TTE: total thyroidectomy; BND: bloc neck dissection.

*Two-sample Wilcoxon rank-sum (Mann-Whitney) test.

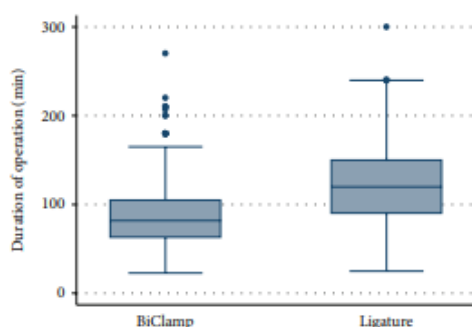


FIGURE 2: Duration of surgery in minutes for group I (BiClamp) and group II (ligature).

4. Discussion

In the past few years, novel methods of vessel sealing without using conventional ligature have emerged [2–6]. In addition to spray coagulation or harmonic scalpel, there is also the principle of bipolar tissue thermofusion as used by BiClamp 150 [3]. In our department, this system is frequently used in thyroid gland surgery. Traditionally, use of electrosurgical bipolar thermofusion systems spread to head and neck surgery from abdominal surgery and gynecology [4]. A randomized study by Silva-Filho in 45 patients with vaginal hysterectomies showed shorter operative times, faster recovery, lower perioperative blood loss, and less pain with the bipolar vessel sealing system compared with conventional sutures [4]. However, since 2003 several studies have reported successful usage of bipolar vessel sealing systems in thyroidectomy [5–7]. In his comparable study of 155 patients, Franko et al. emphasize that LigaSure bipolar electrosealer, when used as the primary means of hemostasis during thyroidectomy, significantly reduced mean operative times, whereas the rates of perioperative complications were unchanged [5]. Lachanas et al. obtained similar findings during thyroid surgery with LigaSure in 72 consecutive patients. There was a mean reduction in operative time of 23 minutes compared with previous surgical thyroid procedures when a bipolar vessel sealing system was not used [6]. Manouras et al. compared the outcome of thyroidectomy using an electrothermal bipolar

vessel sealing system ($n = 148$), the harmonic scalpel ($n = 144$), and classic suture ligation techniques ($n = 90$). Compared with the classic technique, surgical time was reduced by about 20% when a bipolar sealer or harmonic scalpel was used. The 3 groups were similar in terms of perioperative complications, hospital stay, and thyroid gland pathology [7].

Data in the literature show rates of about 1.72–4.2% postoperative bleeding that require revision of thyroidectomy wounds [8–10]. In a study of 30,142 thyroid gland operations, Promberger et al. observed postoperative bleeding in 1.7% [8]. Risk factors identified were older age, male sex, extent of the resection, bilateral procedure, and operations for recurrent disease. The risk of postoperative bleeding doubled during bilateral thyroid surgery compared with unilateral surgery, occurring in 2.0% of bilateral operations compared with 1% of unilateral operations [8]. A high frequency of total thyroidectomy (663/819 in group I, 250/337 in group II) in our cohort is probably one of the factors that influenced the higher frequency of postoperative bleeding (the number of vessels treated is doubled during total thyroidectomy). Morton et al. identified a postoperative systolic blood pressure of greater than 150 mmHg as a major significant factor associated with an increased risk of hemorrhage following thyroid surgery [9]. Finally, the method of vessel sealing influenced the postoperative bleeding rate. Saint Marc et al. in his prospective study of 200 patients found that 1 patient in the LigaSure group ($n = 100$) and 2 patients in the clamp-and-tie group ($n = 100$) required revision surgery due to hematoma. Despite this, the authors considered LigaSure to be as safe as the clamp-and-tie technique [11]. Franko et al. obtained similar results. One patient in each group (LigaSure group, $n = 85$, clamp-and-tie group, $n = 70$) developed neck hematoma requiring surgery [5]. In our cohort, bipolar thermofusion during surgery decreased the frequency of postoperative bleeding during surgery compared with classical vessel ligation (clamp-and-tie method). The frequency of wound revision due to bleeding was significantly lower in the thyroid surgery with use of BiClamp compared with conventional ligature ($P = 0.022$).

We did not observe any statistically significant difference in the frequency of RLN palsies based on the method of vessel sealing (BiClamp, conventional ligature) ($P = 0.36$). BiClamp has not been used in the area of the RLN because it is not recommended by the manufacturer due to possible heat dispersion and injury of the nerve. In this area only

conventional bipolar coagulation was used in BiClamp group. The incidence of RLN paresis in the literature is 0.8–2.5% of all lobes operated, with higher rates occurring in older patients [1, 12–14]. Our findings are in agreement with these.

According to the literature, bipolar thermofusion could reduce the duration of surgery [5–7]. Franko et al. observed significantly shorter times when hemostasis was achieved with a bipolar electrosealing device (LigaSure, $n = 85$, 110 ± 33 minutes) compared with conventional ties ($n = 70$, 130 ± 37 minutes, $P < 0.001$) [5]. Manouras et al. found that surgical time was reduced significantly by about 20% when the bipolar vessel sealer or harmonic scalpel was used compared with the classic technique (93 ± 12.5 versus 74.3 ± 14.2 and 73.8 ± 13.8 minutes). Such findings were also shown in our cohort. In group I (BiClamp) we found a 26% time reduction compared with group II (conventional ligation) ($P < 0.001$). However, the BiClamp bipolar vessel sealing system is reusable compared to single-use manipulators such as the harmonic scalpel. This decreases the cost of surgery and may justify use of a bipolar vessel sealing system in ENT departments.

5. Conclusion

The bipolar thermofusion BiClamp is an effective and safe method for vessels sealing during thyroidectomy, including sealing of the main thyroid vessels. BiClamp may achieve statistically significant reductions in the frequency of postoperative bleeding compared with conventional vessel ligation. Using bipolar thermofusion also leads to significant reductions in operative time.

Conflict of Interests

The authors declare that there is no actual or potential conflict of interests in relation to this paper. No benefits in any form have been received or will be received from a commercial party related directly or indirectly to the subject of this paper.

Acknowledgment

The authors would like to thank Hana Tomaskova, Ph.D., for her help with the statistical analysis.

References

- [1] J. Astl, *Surgical Treatment of Thyroid Gland Diseases*, Maxdorf-Jesenius, Praha, Czech Republic, 2007.
- [2] T. Ecker, A. L. Carvalho, J.-H. Choe, G. Walosek, and K. J. Preuss, "Hemostasis in thyroid surgery: harmonic scalpel versus other techniques-a meta-analysis," *Otolaryngology: Head and Neck Surgery*, vol. 143, no. 1, pp. 17–25, 2010.
- [3] S. Richter, O. Kollmar, E. Neunhoeffer, M. K. Schilling, M. D. Menger, and G. Pistorius, "Differential response of arteries and veins to bipolar vessel sealing: evaluation of a novel reusable device," *Journal of Laparoendoscopic and Advanced Surgical Techniques*, vol. 16, no. 2, pp. 149–155, 2006.
- [4] A. L. Silva-Filho, A. M. Rodrigues, M. V. de Castro Monteiro et al., "Randomized study of bipolar vessel sealing system versus conventional suture ligation for vaginal hysterectomy," *European Journal of Obstetrics Gynecology and Reproductive Biology*, vol. 146, no. 2, pp. 200–203, 2009.
- [5] J. Franko, K. J. Kish, C. M. Pezzi, H. Pak, and J. S. Kukora, "Safely increasing the efficiency of thyroidectomy using a new bipolar electrosealing device (LigaSure) versus conventional clamp-and-tie technique," *American Surgeon*, vol. 72, no. 2, pp. 132–136, 2006.
- [6] V. A. Lachanas, E. P. Prokopakis, A. A. Mpenakis, A. D. Karatzanis, and G. A. Velegrakis, "The use of Ligasure Vessel Sealing System in thyroid surgery," *Otolaryngology: Head and Neck Surgery*, vol. 132, no. 3, pp. 487–489, 2005.
- [7] A. Manouras, H. Markogiannakis, A. S. Koutras et al., "Thyroid surgery: comparison between the electrothermal bipolar vessel sealing system, harmonic scalpel, and classic suture ligation," *American Journal of Surgery*, vol. 195, no. 1, pp. 48–52, 2008.
- [8] R. Promberger, J. Ott, E. Kober et al., "Risk factors for postoperative bleeding after thyroid surgery," *British Journal of Surgery*, vol. 99, no. 3, pp. 373–379, 2012.
- [9] R. P. Morton, V. Mak, D. Moss, Z. Ahmad, and J. Sevao, "Risk of bleeding after thyroid surgery: matched pairs analysis," *Journal of Laryngology and Otology*, vol. 126, no. 3, pp. 285–288, 2012.
- [10] C. Godballe, A. R. Madsen, H. B. Pedersen et al., "Post-thyroidectomy hemorrhage: a national study of patients treated at the Danish departments of ENT Head and Neck Surgery," *European Archives of Oto-Rhino-Laryngology*, vol. 266, no. 12, pp. 1945–1952, 2009.
- [11] O. Saint Marc, A. Cogliandolo, A. Piquard, F. Famà, and R. R. Pidoto, "LigaSure vs clamp-and-tie technique to achieve hemostasis in total thyroidectomy for benign multinodular goiter: a prospective randomized study," *Archives of Surgery*, vol. 142, no. 2, pp. 150–156, 2007.
- [12] P. Čelakovský, J. Vokurka, L. Školoudík, P. Kordáč, and E. Čermáková, "Risk factors for recurrent laryngeal nerve palsy after thyroidectomy," *Central European Journal of Medicine*, vol. 6, no. 3, pp. 279–283, 2011.
- [13] E. I. Efremidou, M. S. Papageorgiou, N. Liratzopoulos, and K. J. Manolas, "The efficacy and safety of total thyroidectomy in the management of benign thyroid disease: a review of 932 cases," *Canadian Journal of Surgery*, vol. 52, no. 1, pp. 39–44, 2009.
- [14] R. Vashishta, A. Mahalingam-Dhingra, L. Lander, E. J. Shin, and R. K. Shah, "Thyroidectomy outcomes: a national perspective," *Otolaryngology: Head and Neck Surgery*, vol. 147, no. 6, pp. 1027–1034, 2012.

Příloha 21: FORMANEK, M. *(corresponding author)*, T. HRBAC, V. PROCHAZKA, L. CABALOVA a P. KOMINEK. Carotid body paraganglioma, a very rare pediatric tumor. *Ceska a Slovenska Neurologie a Neurochirurgie* [online]. 2020, 83(4), 436–437. ISSN 1210-7859. Dostupné z: doi:10.14735/amcsnn2020436. (IF 2020 = 0,350; Q4)

LETTER TO EDITOR

DOPIS REDAKCI

doi: 10.14735/amcsnn2020436

Carotid body paraganglioma, a very rare pediatric tumor

Karotický paragangliom, velmi vzácný nádor v dětském věku

Dear editorial office,

The carotid body tumor (CBT) is the most common paraganglioma (PG) that occurs in the neck; it accounts for almost 60% of head and neck PGs [1]. This neoplasm arises from neural crest-derived ectoderm in the third branchial arch. It is located in the adventitia of the carotid bifurcation. CBT is benign in 90–95% of cases, and it is typically identified accidentally as a unilateral, painless, slow-growing mass on the neck [2,3]. Only about 10% of patients have bilateral tumors [4].

A neck mass is often observed in infants and children. The differential diagnosis must consider many different diseases, including lymphomas, branchial cleft cysts, metastatic lymph nodes, etc. Although tumors involving blood vessels are not uncommon in children, CBTs are extremely rare in pediatric patients. The world literature has reported less than 20 cases of CBTs in children under the age of 14 [5]. This case study describes one.

A 13-year-old girl with a painless mass in the right upper neck area was referred to the Department of Otorhinolaryngology. She had a 7-year history of a slow-growing swelling that first appeared at the age of 6, which raised the suspicion of a lateral neck cyst or lymphadenopathy. Clinical examination showed a 3- to 4-cm painless mass on the right side of the neck just below the angle of the mandible, at the level of the hyoid bone. The mass was mobile in the horizontal plane, but not in the vertical plane. There were no signs of cranial nerve lesions.

A Doppler US examination demonstrated a tumor 4 × 3 × 3.5 cm in size, with hypervascularization on the right side of the carotid bifurcation. Normal perfusion was observed in the internal and external carotid arteries. The tumor was adjacent to the submandibular gland. MRI confirmed that it was a tumor at the carotid bifurcation that had not infiltrated the surrounding tissues. We observed a hyperintense signal in T2-weighted images and a distinct contrast enhancement in T1-weighted images (Fig. 1). Carotid arte-

rio-graphy showed a highly vascularized tumor at the carotid bifurcation with afferent vessels emerging from the external carotid artery and ascending pharyngeal artery (Fig. 2). We did not perform a temporary balloon occlusion test. Angiography was performed under general anesthesia, prior to surgery, with Vortex coils 2/3 (2 pieces) and 2/4 (2 pieces) and Deltaplus coils 2/3 and 2/4 for embolization. Then, with continued anesthesia, the patient was transferred to the operating theater for surgery.

Surgery was performed by a head and neck surgeon and neurosurgeon. The jugular vein and vagal nerve were exposed, and the carotid arteries were dissected and pulled aside. The median nerve was stimulated with somatosensory evoked potentials (SEPs) during the operation to monitor cerebral function, and after the surgery to prevent a potential neurologic deficit.

The tumor was separated from the external and internal carotid arteries. The superior thyroid artery and ascending pharyngeal artery were ligated at the point where they emerged from the right side of the carotid bifurcation (a cross stitch was required). It was necessary to clamp the carotid artery for 7 min to perform this part of the surgery. SEP monitoring showed no changes in cerebral function, which suggested that collateral vessels adequately supplied the right side of the brain. The CBT was completely removed.

The patient exhibited no postoperative complications, and the wound healed per primam. The patient was discharged from the hospital 7 days after the surgery. No signs of tumor persistence or recurrence were observed, and no signs of neurological deficit were found during a 24-month follow-up. A genetic examination showed no genetic basis for the CBT in this patient.

These tumors typically occur sporadically; however, they can be associated with a genetic predisposition (familial or hereditary CBT) [6]. They occur most frequently in in-

The Editorial Board declares that the manuscript met the ICMJE "uniform requirements" for biomedical papers.

Redakční rada potvrzuje, že rukopis práce splnil ICMJE kritéria pro publikace zaslané do biomedicínských časopisů.

**M. Formánek¹, T. Hrbáč²,
V. Procházka³, L. Čabalová¹,
P. Komínek¹**

¹Department of Otorhinolaryngology and Head and Neck Surgery, University Hospital Ostrava, Czech Republic

²Department of Neurosurgery, University Hospital Ostrava, Czech Republic

³Department of Radiology, University Hospital Ostrava, Czech Republic

✉
Martin Formánek, MD, PhD
Department of Otorhinolaryngology
and Head and Neck Surgery
University Hospital Ostrava
17. listopadu 1790
708 52 Ostrava
Czech Republic
e-mail address:
martin.formanek@fno.cz

Accepted for review: 20. 2. 2020
Accepted for print: 14. 5. 2020

dividuals that reside at high altitudes, where atmospheric oxygen pressure is low; these conditions provide a chronic hypoxic stimulus [3].

Typically, CBT presents as a painless neck mass. Signs of cranial nerve deficits, such as dysphagia, dysphonia, or difficulties with mastication, only occur in 10–30% of patients [2]. In our patient, the CBT presented only as a neck mass with no other accompanying symptoms. A very rare symptom is excessive catecholamine release, which occurs in 1 to 3% of patients [7]. This rare occurrence and the absence of signs of catechola-

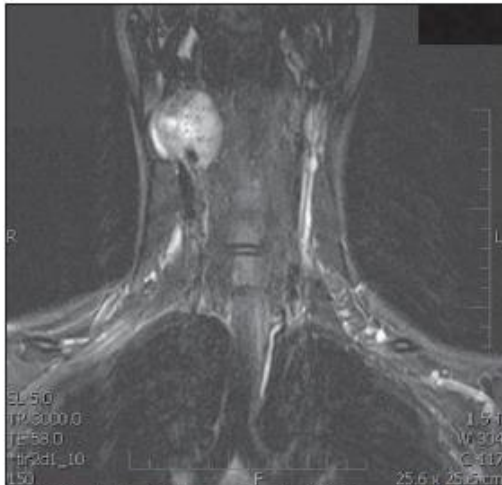


Fig. 1. T1-weighted MRI scan, after administration of gadolinium, demonstrates a mass within the right carotid space. Both the external carotid artery and the internal carotid artery are constricted.

Obr. 1. T1-vážený obraz MR po podání gadolinia. Viditelná masa karotické prostoru vpravo zaujímající a. carotis externa a interna.

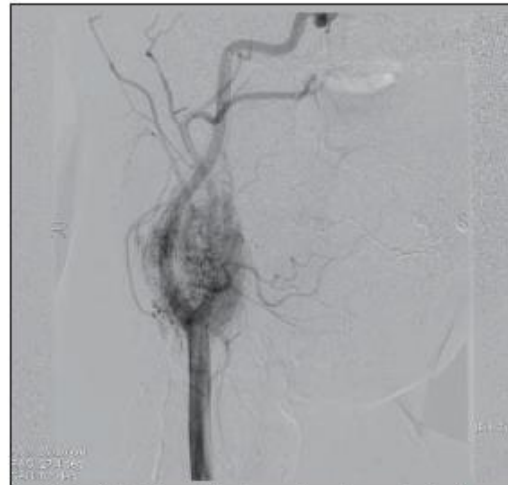


Fig. 2. Carotid arteriography shows a strongly vascularized lesion in the right carotid bifurcation with a typical image for paraganglioma.

Obr. 2. Angiografický obraz ukazuje silně vaskularizované ložisko v pravé karotické bifurkaci s typickým obrazem pro paragangliom.

mine release in our patient were the reasons why levels of catecholamines were not assessed preoperatively. The tumor growth is very slow. Usually, the diagnosis is not made until the CBT reaches a palpable volume. Thus, CBTs typically appear in the fourth to sixth decade of life, and they are extremely rare in children [8].

There is no consensus opinion on preoperative embolization, and sometimes this is a controversial issue. Most authors prefer preoperative embolization, because it can significantly reduce intraoperative bleeding [9]. On the other hand, some authors avoid the use of preoperative embolization due to the risk of stroke [10]. In our patient, the preoperative embolization applied had a significant effect on perioperative blood loss, which was minimal. In addition, intraoperative electroencephalographic monitoring is advantageous, because it can reduce the risk of brain injury caused by restricted blood flow through the internal carotid artery. In our patient, even though the internal carotid artery was clamped for several minutes, no neurologic deficit occurred. A specific feature of our treatment was that em-

bolization was followed by surgery during a single general anesthesia administration. This approach reduced the anesthesia duration and the number of anesthesia administrations required.

The carotid body tumor should be considered in the differential diagnosis of a neck mass in older children. We showed that the CBT could be successfully treated with preoperative embolization and surgical resection. Moreover, these procedures could be performed during a single anesthesia administration. When planning an early surgical resection, to avoid major surgery-related complications, the main factors to consider should be the slow growth of CBT, its low malignancy rate, and the high rate of postoperative morbidity in large tumors.

Acknowledgement

Supported by the Ministry of Health, Czech Republic – conceptual development of research organization (FNOS/2019).

References

1. Georgiadis GS, Lazarides MK, Tsalkidis A et al. Carotid body tumor in a 13-year-old child: Case report and re-

- view of the literature. *J Vasc Surg* 2008; 47(4): 874–880. doi: 10.1016/j.jvs.2007.10.040.
2. Naik SM, Shenoy AM, Nanjundappa et al. Paragangliomas of the carotid body: current management protocols and review of literature. *Indian J Surg Oncol* 2013; 4(3): 305–312. doi: 10.1007/s13193-013-0249-4.
3. Čertík B, Třeška V. Why are carotid glomus tumours dangerous? *Rozhl Chir* 2014; 93(10): 512–515.
4. Amato B, Bianco T, Compagna R et al. Surgical resection of carotid body paragangliomas: 10 years of experience. *Am J Surg* 2014; 207(2): 293–298. doi: 10.1016/j.amjsurg.2013.06.002.
5. Gogoi G, Chelleng KK, Borghain M et al. Carotid body paraganglioma in a child: a novel experience. *CBS Tech J Surg (Online)* 2014; 3: 37–41. doi: 10.1016/j.jvs.2007.10.040.
6. Sridhara SK, Yener M, Hann EY et al. Genetic testing in head and neck paraganglioma: who, what, and why? *J Neurol Surg B Skull Base* 2013; 74(4): 236–240. doi: 10.1055/s-0033-1342924.
7. Offereld C, Brase C, Yaremchuk S et al. Head and neck paragangliomas: clinical and molecular classification. *Clinics (Sao Paulo)* 2012; 67 (Suppl 1): 19–28. doi: 10.6061/clinics/2012(sup01)05.
8. Boscarino G, Parente E, Minelli F et al. An evaluation on management of carotid body tumour (CBT). A twelve years experience. *G Chir* 2014; 35(1–2): 47–51.
9. Little VR, Reilly LM, Ramos TK. Preoperative embolization of carotid body tumors: when is it appropriate? *Ann Vasc Surg* 1996; 10(5): 464–468. doi: 10.1007/BF02000594.
10. Hallett JW, Nora JD, Hollier JH et al. Trends in neurovascular complications of surgical management for carotid body and cervical paragangliomas: a fifty-year experience with 153 tumors. *J Vasc Surg* 1988; 7(2): 284–291.

7 PŘEHLED PUBLIKACÍ AUTORA K TÉMATU PRÁCE

Monografie

1. **Formánek M**, Zeleník K et al. Respirační papilomatóza. 1st ed. Havlíčkův Brod, Czech Republic: Tobiáš. 2022. ISBN 978-80-7311-207-3.

Učební texty

1. **Formánek M**, Zeleník K, Staníková L, Chlábek R. Příručka pro praxi. 1. vydání. Praha: Česká společnost otorinolaryngologie a chirurgie hlavy a krku, 2021. 8. s. Dostupné z: <https://www.otorinolaryngologie.cz › 2021/05 › papilomatoza.html>
2. **Formánek M**, Zeleník K, Staníková L, Jor O. 1. vydání. Praha: Česká společnost otorinolaryngologie a chirurgie hlavy a krku, 2021. 8 s. Dostupné z: <https://docplayer.cz/217928495-Prima-laryngoskopie-prirucka-pro-praxi.html>
3. Masárová M, Seko J, **Formánek M**, Kubíčková J, Matoušek P, Jor O, Štembírek J, Slonková J, Šonka K, Betka J. Endoskopie horních dýchacích cest v léky navozeném spánku (DISE). 1st ed. Praha: Česká společnost otorinolaryngologie a chirurgie hlavy a krku, 2020. 6 s. ISBN 978-80-87837-24-5. Dostupné z: <https://docplayer.cz › 201448933-Prirucka-pro-praxi-endoskopie-horních-dýchacích-cest-v-leky-navozeném-spánku-dise.html>
4. Zeleník K, Komínek P, Matoušek P, **Formánek M**. Extraezofageální reflux – základy diagnostiky a léčby. 1st ed. Ostrava, Czech Republic: Ostravská univerzita, Lékařská fakulta, tisk: AMOS repro. 2014. ISBN 978-80-7464-506-8.

Kapitoly v monografických publikacích

1. Zeleník K, Dršata J, **Formánek M**. Hrtan a průdušnice. In: Chrobok V, Komínek P, Plzák J, Čelakovský Petr, Zeleník K. Otorinolaryngologie a chirurgie hlavy a krku. 1st ed. Havlíčkův Brod, Czech Republic: Tobiáš. 2022. ISBN 978-80-7311-205-9.
2. **Formánek M**, Zeleník K. Přímá laryngoskopie. In: Chrobok V, Komínek P, Plzák J, Čelakovský Petr, Zeleník K. Otorinolaryngologie a chirurgie hlavy a krku. 1st ed. Havlíčkův Brod, Czech Republic: Tobiáš. 2022. ISBN 978-80-7311-205-9.
3. **Formánek M**, Feltl D, Knybel L, Cvek J. Stereotaktická radioterapie. In: Feltl D, Cvek J, Knybel L, **Formánek M** et al. Stereotaktická radioterapie. 1. vyd. Praha, Czech Republic: Mladá Fronta. 2019. ISBN 978-80-204-4959-7.

Publikace v časopisech s IF

1. Havel M, Dedek V, Kolacek M, **Formánek M**. Quantitative analysis in parathyroid adenoma scintigraphy. *Nucl Med Commun.* 2022;43(1):1-7. doi: 10.1097/MNM.0000000000001474. PMID: 34406145 (IF 2020 = 1,690; Q4).
2. **Formánek M**, Dedek V, Koláček M, Havel M, Zeleník K, Komínek P. Individualised timing of radio-guided parathyroidectomy using multi-phase SPECT/CT increases in vivo sensitivity and accuracy and reduces operating time: a randomised clinical trial. *Diagnostics* 2021;11(4):677. doi:10.3390/diagnostics11040677 (IF 2020 = 3,674; Q2).
3. **Formánek M**, Formánková D, Hurník P, Vrtková A, Komínek P. Epstein-Barr virus may contribute to the pathogenesis of adult-onset recurrent respiratory papillomatosis: A preliminary study. *Clinical Otolaryngology.* 2021;46(2):373-379. doi: 10.1111/coa.13681. PMID: 33263360. (IF 2020 = 2,597; Q2).
4. Zeleník K, Komínek P, Staníková L, **Formánek M**. Local bevacizumab treatment of juvenile-onset respiratory papillomatosis might induce multiple tracheal pyogenic granulomas. *Laryngoscope.* 2021;131(2):518-520. doi: 10.1002/lary.28928. PMID: 32633817; PMCID: PMC7818179. (IF 2020 = 3,325; Q1).
5. Zeleník K, Hránková V, Vrtková A, Staníková L, Komínek P, **Formánek M**. Diagnostic Value of the Peptest™ in Detecting Laryngopharyngeal Reflux. *Journal of Clinical Medicine.* 2021;10(13):2996. <https://doi.org/10.3390/jcm10132996> (IF 2020 = 4,242; Q2).
6. Zeleník K, **Formánek M**, Walderová R, Formánková D, Komínek P. Five-year results of vocal fold augmentation using autologous fat or calcium hydroxylapatite. *Eur Arch Otorhinolaryngol.* 2021 Apr;278(4):1139-1144. doi: 10.1007/s00405-020-06479-6. PMID: 33226462. (IF 2020 = 2,503; Q2).
7. Masárová M, Seko J, Kubičková J, Jor O, Novák V, Kotulek M, Matoušek P, **Formánek M**, Zeleník K, Komínek P. Epiglottopexie v léčbě obstrukční spánkové apnoe. *Cesk Slov Neurol* 2021;84/117:95-7. (IF 2020 = 0,350; Q4).
8. Masárová M, Seko J, Plášek M, **Formánek M**, Jor O, Novák V, Komínek P, Matoušek P. Význam spánkové endoskopie při titraci přetlakové ventilace – první výsledky. *Cesk Slov Neurol N* 2021;84/117(2):183-7 (IF 2020 = 0,350; Q4).
9. Staníková L, **Formánek M**, Hurník P, Kántor P, Komínek P, Zeleník K. Diagnosis of Laryngeal Pemphigus Vulgaris Can Be Facilitated Using Advanced Endoscopic Methods. *Medicina.* 2021;57(7):686. <https://doi.org/10.3390/medicina57070686> (IF 2020 = 2,430; Q2).

10. Staníková L, Zeleník K, **Formánek M**, Seko J, Walderová R, Kántor P, Komínek P. Evolution of voice after transoral laser cordectomy for precancerous lesions and early glottic cancer. *Eur Arch Otorhinolaryngol.* 2021;278(8):2899–2906. doi: 10.1007/s00405-021-06751-3. (IF 2020 = 2,503; Q2).
11. Zeleník K, **Formánek M**, Walderová R, Formánková D, Komínek P. Five-year results of vocal fold augmentation using autologous fat or calcium hydroxylapatite. *Eur Arch Otorhinolaryngol.* 2021 Apr;278(4):1139-1144. doi: 10.1007/s00405-020-06479-6. PMID: 33226462. (IF 2020 = 2,503; Q2).
12. **Formánek M**, Walderová R, Baníková Š, Chmelová I, Formánková D, Zeleník K, Komínek P. Effect of voice therapy with or without transcutaneous electrical stimulation on recovery of injured macroscopically intact recurrent laryngeal nerve after thyroid surgery. *Eur Arch Otorhinolaryngol.* 2020;277(3):933-938. doi: 10.1007/s00405-020-05806-1. PMID: 31980883; PMCID: PMC7031404. (IF 2020 = 2,503; Q2).
13. **Formánek M**, Hrbáč T, Procházka V, Čábalová L, Komínek P. Carotid body paraganglioma, a very rare pediatric tumor – case report. *Cesk Slov Neurol N* 2020; 83/116(4): 436-437 (IF 2020 = 0,350; Q4).
14. **Formánek M**, Komínek P, Jančatová D, Staníková L, Tomanová R, Vaculová J, Urík M, Šlapák I, Zeleník K. Laryngopharyngeal Reflux Is a Potential Risk Factor for Juvenile-Onset Recurrent Respiratory Papillomatosis. *Biomed Res Int.* 2019, Article ID 1463896, 5 pages, <https://doi.org/10.1155/2019/1463896> (IF 2019 = 2,276; Q3).
15. Staníková L, Walderová R, Jančatová D, **Formánek M**, Zeleník K, Komínek P. Comparison of narrow band imaging and the Storz Professional Image Enhancement System for detection of laryngeal and hypopharyngeal pathologies. *Eur Arch Otorhinolaryngol.* 2018;275(7):1819-1825. doi: 10.1007/s00405-018-4987-3. PMID: 29713886. (IF 2018 = 1,750; Q2).
16. **Formánek M**, Jančatová D, Tomanová R, Komínek P, Zeleník K. Comparison of Impedance and Pepsin Detection in the Laryngeal Mucosa to Determine Impedance Values that Indicate Pathological Laryngopharyngeal Reflux. *Clinical and Translational Gastroenterology.* 2017;8,e123; doi:10.1038/ctg.2017.49 (IF 2017 = 4,621; Q1).
17. **Formánek M**, Jančatová D, Komínek P, Matoušek P, Zeleník K. Laryngopharyngeal reflux and herpes simplex virus type 2 are possible risk factors for adult-onset recurrent respiratory papillomatosis (prospective case-control study). *Clinical Otolaryngology.* 2017;42(3):597-601. doi: 10.1111/coa.12779. PMID: 27759910. (IF 2017 = 2,696; Q1).

18. Zeleník K, **Formánek M**, Matoušek P, Komínek P. Chronic rhinosinusitis and extraesophageal reflux: Who is the candidate for antireflux treatment? *Am J Rhinol Allergy*. 2016;30(2):5-9. (IF 2016 = 1,955; Q2).
19. Zeleník K, Matoušek P, **Formánek M**, Urban O, Komínek P. Patients with chronic rhinosinusitis and simultaneous bronchial asthma suffer from significant extraesophageal reflux. *Int Forum Allergy Rhinol*. 2015;5(10):944-9. (IF = 2015 = 2,350; Q1)
20. **Formánek M**, Komínek P, Matoušek P, Tomanová R, Urban O, Zeleník K. Comparison of Three Methods Used in the Diagnosis of Extraesophageal Reflux in Children with Chronic Otitis Media with Effusion. *Gastroenterol Res Pract*. 2015;2015:547959. (IF 2015 = 1,742; Q4).
21. **Formánek M**, Zeleník K, Komínek P, Matoušek P. Diagnosis of extraesophageal reflux in children with chronic otitis media with effusion using Peptest. *Int J Pediatr Otorhinolaryngol*. 2015;79(5):677-9. (IF 2015 = 1,125; Q3).
22. Pniak T, **Formánek M**, Matoušek P, Zeleník K, Komínek P. Bipolar thermofusion BiClamp 150 in thyroidectomy: a review of 1156 operations. *Biomed Res Int*. 2014;2014:707265. doi: 10.1155/2014/707265. PMID: 24829915; PMCID: PMC4009215. (IF = 1,579; Q3).

Publikace v dalších recenzovaných časopisech

1. **Formánek M**, Zeleník K, Komínek P. Zduření na krku u dospělých – kdy myslet na malignitu? *Medicína pro praxi*. 2019; 16(1):53-55. ISSN: 1214-8687.
2. **Formánek M**, Zeleník K, Tomanová R, Komínek P. Recidivující respirační papilomatóza – nové rizikové faktory. *Otorinolaryng. a Foniatic. /Prague/* 2017;66(1):23-27.
3. **Formánek M**, Jančatová D, Svobodová O, Zeleník K. Akutní záněty horních cest dýchacích. *Praktické lékařství*. 2016;12(5):190-192.
4. **Formánek M**, Svobodová O, Jančatová D, Zeleník K. Terapie nemocí z nachlazení. *Medicína pro praxi*. 2016;13(1):20-24.
5. **Formánek M**, Kučová H, Zeleník K, Komínek P. Současné možnosti terapie juvenilní recidivující respirační papilomatózy. *Čes-slov Pediat*. 2015;70(3):174-178.
6. **Formánek M**, Svobodová O, Jančatová D. Terapie nemocí z nachlazení. *Praktické lékařství*. 2015;11(5):164-169.
7. Dedek V, **Formánek M**, Matoušek P. Hodnocení efektivity tyreolymace radiojódem u diferencovaného karcinomu štítné žlázy. *Nukleární medicína*. 2014;3:31-36.

8. **Formánek M**, Pniak T, Matoušek P, Zeleník K, Komínek P. Zkušenosti s používáním bipolární termofúze tkáně BiClamp 150 při operacích štítné žlázy – soubor 1047 operací. *Otorinolaryng. a Foniatick.* /Prague/ 2014;63(3):170-175.
9. Syrovátka J, Komínek P, Matoušek P, Tomanová R, Zeleník K, **Formánek M**. Diagnostika extraezofageálního refluxu u dětí se sekretorickou otitidou. *Otorinolaryng. a Foniatick.* /Prague/ 2014;63(2):68-74.
10. **Formánek M**, Zeleník K, Dvořáčková J, Komínek P. Chondrosarkom prstencové chrupavky. *Otorinolaryng. a Foniatick.* /Prague/ 2013;62(3):136-139.
11. Komínek P, Matoušek P, **Formánek M**, Zeleník K. Alergie nebo reflux? Extraezofageální reflux z pohledu otorinolaryngologa. *Alergie*. 2013;3:176-182.

Přednášky publikované ve sborníku abstrakt

1. Hránková V, **Formánek M**, Komínek P, Zeleník K. Význam diety v léčbě mimojícnových symptomů refluxní nemoci. In: 82. kongres České společnosti otorinolaryngologie a chirurgie hlavy a krku ČLS JEP: Praha, 22.–24. 10. 2021: sborník abstraktů
2. Hránková V, Zeleník K, Vrtková A, Staníková L, Komínek P, **Formánek M**. In-depth study of the Peptest™ as a diagnostic tool for laryngopharyngeal reflux. In: 19th Czech German ENT Days – Halberstadt 202, September 16-18, 2021: program and abstracts
3. **Formánek M**, Zeleník K, Tomanová R, Šlapák I, Komínek P. Nové rizikové faktory respirační papilomatózy. XVI. Česko-slovenský kongres mladých otorinolaryngologů, Rožnov pod Radhoštěm, 12-14.10.2016, ISBN 978-80-87562-57-4.
4. **Formánek M**, Zeleník K, Komínek P. Využití thuliového laseru v ORL. XVI. Česko-slovenský kongres mladých otorinolaryngologů, Rožnov pod Radhoštěm, 12-14.10.2016, ISBN 978-80-87562-57-4.
5. Dedek V, Havel M, Kolacek M, **Formánek M**. Minimally invasive radioguided surgery of primary hyperparathyroidism. *European journal of nuclear medicine and molecular imaging*. 2016;43:574-575.
6. **Formánek M**, Tomanová R, Komínek P, Zeleník K. Laryngopharyngeal Reflux and Herpes Simplex Virus Type 2 are Possible Risk Factors for Adult-Onset Recurrent Respiratory Papillomatosis. 15th Czech-German days, Hamm, 23.-25.9.2016
7. **Formánek M**, Zeleník K, Komínek P. Recurrent respiratory papillomatosis and extraesophageal reflux - early results. 3rd Congress of European ORL-HNS, Praha, 7.-11.6.2015.

8. **Formánek M**, Komínek P, Matoušek P, Čábalová L, Zeleník K. Vztah recidivující respirační papilomatózy a extraezofageálního refluxu. XV. Kongres mladých otorinolaryngológov, Košice, 23.-25.10.2014, ISBN 978-80-8152160-7.
9. **Formánek M**, Matoušek P, Komínek P, Zeleník K. Je komunikace mezi pediatry a ORL lékaři opravdu vždy ideální? Zborník prednášok, s. 9-10. II. Popradské lékarské dni 2014, Horný Smokovec, 7.-8.2.2014.
10. **Formánek M**, Zeleník K., Komínek, P. Giant internal laryngocele causing acute airway obstruction, 12th Czech-German Ent days, The North Bohemian Museum in Liberec, 11.-12.10.2013.
11. **Formánek M**, Zeleník K, Komínek P. Proximální stenóza trachey. Otorinolaryng a Foniát. 2013;62:42.

Ocenění za publikace k tématu habilitační práce

Laureát Kutvirtovy ceny ČSORLCHHK za 2015	Comparison of Three Methods Used in the Diagnosis of Extraesophageal Reflux in Children with Chronic Otitis Media with Effusion. Gastroenterol Res Pract. 2015;2015:547959.
Finalista Ceny Alberta Schweitzera v medicíně, 2015	
Vítěz Kutvirtovy ceny ČSORLCHHK za 2017	Comparison of Impedance and Pepsin Detection in the Laryngeal Mucosa to Determine Impedance Values that Indicate Pathological Laryngopharyngeal Reflux. Clinical and Translational Gastroenterology. 2017;8,e123.
2. nejlepší práce v časopise s nejvyšším IF za rok 2017 Purkyňova nadačního fondu	Comparison of Impedance and Pepsin Detection in the Laryngeal Mucosa to Determine Impedance Values that Indicate Pathological Laryngopharyngeal Reflux. Clinical and Translational Gastroenterology. 2017;8,e123.
Cena časopisu ORL a foniatrie - původní práce, 2017	Recidivující respirační papilomatóza – nové rizikové faktory. Otorinolaryng. a Foniát. /Prague/ 2017;66(1):23-27
Laureát Kutvirtovy ceny ČSORLCHHK za 2019	Laryngopharyngeal Reflux Is a Potential Risk Factor for Juvenile-Onset Recurrent Respiratory Papillomatosis. Biomed Res Int, 2019, 2019, s. 1463896.

Laureát	Kutvirtovy	ceny	Effect of voice therapy with or without transcutaneous electrical stimulation on recovery of injured macroscopically intact recurrent laryngeal nerve after thyroid surgery. Eur Arch Otorhinolaryngol. 2020;277(3):933-938.
ČSORLCHHK za 2020			

8 SEZNAM ZKRATEK

BMI	body mass index
CMV	cytomegalovirus
ČLS	Česká lékařská společnost
ČSORLCHHK	České společnosti otorinolaryngologie a chirurgie hlavy a krku
DISE	spánkové endoskopie horních cest dýchacích
DNA	deoxyribonukleová kyselina
EBV	virus Epstein-Barrové
HCD	horní cesty dýchací
HHV-6	lidský herpesvirus 6
HPV	lidský papilomavirus
HSV	herpes simplex virus
HSV-1	herpes simplex virus typ 1
HSV-2	herpes simplex virus typ 2
ChTr	chlamydia trachomatis
JEP	Jan Evangelista Purkyně
KTP	draslík-titan-fosfát
LPR	laryngofaryngeální reflux
NBI	Narrow Band Imaging
ORL	otorinolaryngologie
OSA	obstrukční spánková apnoe
PAP	terapie přetlakovou ventilací
RRP	recidivující respirační papilomatóza
VZV	virus varicella zoster

9 PODĚKOVÁNÍ

Děkuji panu prof. MUDr. Pavlu Komínkovi, Ph.D., MBA, přednostovi Kliniky otorinolaryngologie a chirurgie hlavy a krku FN a LF Ostrava, za cenné rady a připomínky při psaní nejen této práce, za těžko uvěřitelné množství příležitostí, které mi na mé klinické i vědecké dráze nabídnul, za jeho neutuchající nadšení do všeho nového.

Děkuji panu doc. MUDr. Karolu Zeleníkovi, Ph.D., MBA za průvodcovství celou mou kariérou, za naše konzultace, za chirurgické znalosti i klinické zkušenosti, které mi předal, nejvíce však za naše dlouholeté přátelství.

Děkuji také všem kolegům, kteří se mnou spolupracovali na výzkumu a vědeckých pracích, zejména paní MUDr. Lucii Staníkové, Ph.D., dále všem kolegům a zdravotním sestřám, kteří se podíleli na péči o naše pacienty.

Děkuji svému synovi Martinovi za lásku, domov a za to, že mě naučil, co je v životě skutečně důležité.